This is a digital copy of a book that was preserved for generations on library shelves before it was carefully scanned by Google as part of a project to make the world's books discoverable online.

It has survived long enough for the copyright to expire and the book to enter the public domain. A public domain book is one that was never subject to copyright or whose legal copyright term has expired. Whether a book is in the public domain may vary country to country. Public domain books are our gateways to the past, representing a wealth of history, culture and knowledge that's often difficult to discover.

Marks, notations and other marginalia present in the original volume will appear in this file - a reminder of this book's long journey from the publisher to a library and finally to you.

Usage guidelines

Google is proud to partner with libraries to digitize public domain materials and make them widely accessible. Public domain books belong to the public and we are merely their custodians. Nevertheless, this work is expensive, so in order to keep providing this resource, we have taken steps to prevent abuse by commercial parties, including placing technical restrictions on automated querying.

We also ask that you:

+ *Make non-commercial use of the files* We designed Google Book Search for use by individuals, and we request that you use these files for personal, non-commercial purposes.
+ *Refrain from automated querying* Do not send automated queries of any sort to Google's system: If you are conducting research on machine translation, optical character recognition or other areas where access to a large amount of text is helpful, please contact us. We encourage the use of public domain materials for these purposes and may be able to help.
+ *Maintain attribution* The Google "watermark" you see on each file is essential for informing people about this project and helping them find additional materials through Google Book Search. Please do not remove it.
+ *Keep it legal* Whatever your use, remember that you are responsible for ensuring that what you are doing is legal. Do not assume that just because we believe a book is in the public domain for users in the United States, that the work is also in the public domain for users in other countries. Whether a book is still in copyright varies from country to country, and we can't offer guidance on whether any specific use of any specific book is allowed. Please do not assume that a book's appearance in Google Book Search means it can be used in any manner anywhere in the world. Copyright infringement liability can be quite severe.

About Google Book Search

Google's mission is to organize the world's information and to make it universally accessible and useful. Google Book Search helps readers discover the world's books while helping authors and publishers reach new audiences. You can search through the full text of this book on the web at `http://books.google.com/`

A propos de ce livre

Ceci est une copie numérique d'un ouvrage conservé depuis des générations dans les rayonnages d'une bibliothèque avant d'être numérisé avec précaution par Google dans le cadre d'un projet visant à permettre aux internautes de découvrir l'ensemble du patrimoine littéraire mondial en ligne.

Ce livre étant relativement ancien, il n'est plus protégé par la loi sur les droits d'auteur et appartient à présent au domaine public. L'expression "appartenir au domaine public" signifie que le livre en question n'a jamais été soumis aux droits d'auteur ou que ses droits légaux sont arrivés à expiration. Les conditions requises pour qu'un livre tombe dans le domaine public peuvent varier d'un pays à l'autre. Les livres libres de droit sont autant de liens avec le passé. Ils sont les témoins de la richesse de notre histoire, de notre patrimoine culturel et de la connaissance humaine et sont trop souvent difficilement accessibles au public.

Les notes de bas de page et autres annotations en marge du texte présentes dans le volume original sont reprises dans ce fichier, comme un souvenir du long chemin parcouru par l'ouvrage depuis la maison d'édition en passant par la bibliothèque pour finalement se retrouver entre vos mains.

Consignes d'utilisation

Google est fier de travailler en partenariat avec des bibliothèques à la numérisation des ouvrages appartenant au domaine public et de les rendre ainsi accessibles à tous. Ces livres sont en effet la propriété de tous et de toutes et nous sommes tout simplement les gardiens de ce patrimoine. Il s'agit toutefois d'un projet coûteux. Par conséquent et en vue de poursuivre la diffusion de ces ressources inépuisables, nous avons pris les dispositions nécessaires afin de prévenir les éventuels abus auxquels pourraient se livrer des sites marchands tiers, notamment en instaurant des contraintes techniques relatives aux requêtes automatisées.

Nous vous demandons également de:

+ *Ne pas utiliser les fichiers à des fins commerciales* Nous avons conçu le programme Google Recherche de Livres à l'usage des particuliers. Nous vous demandons donc d'utiliser uniquement ces fichiers à des fins personnelles. Ils ne sauraient en effet être employés dans un quelconque but commercial.

+ *Ne pas procéder à des requêtes automatisées* N'envoyez aucune requête automatisée quelle qu'elle soit au système Google. Si vous effectuez des recherches concernant les logiciels de traduction, la reconnaissance optique de caractères ou tout autre domaine nécessitant de disposer d'importantes quantités de texte, n'hésitez pas à nous contacter. Nous encourageons pour la réalisation de ce type de travaux l'utilisation des ouvrages et documents appartenant au domaine public et serions heureux de vous être utile.

+ *Ne pas supprimer l'attribution* Le filigrane Google contenu dans chaque fichier est indispensable pour informer les internautes de notre projet et leur permettre d'accéder à davantage de documents par l'intermédiaire du Programme Google Recherche de Livres. Ne le supprimez en aucun cas.

+ *Rester dans la légalité* Quelle que soit l'utilisation que vous comptez faire des fichiers, n'oubliez pas qu'il est de votre responsabilité de veiller à respecter la loi. Si un ouvrage appartient au domaine public américain, n'en déduisez pas pour autant qu'il en va de même dans les autres pays. La durée légale des droits d'auteur d'un livre varie d'un pays à l'autre. Nous ne sommes donc pas en mesure de répertorier les ouvrages dont l'utilisation est autorisée et ceux dont elle ne l'est pas. Ne croyez pas que le simple fait d'afficher un livre sur Google Recherche de Livres signifie que celui-ci peut être utilisé de quelque façon que ce soit dans le monde entier. La condamnation à laquelle vous vous exposeriez en cas de violation des droits d'auteur peut être sévère.

À propos du service Google Recherche de Livres

En favorisant la recherche et l'accès à un nombre croissant de livres disponibles dans de nombreuses langues, dont le français, Google souhaite contribuer à promouvoir la diversité culturelle grâce à Google Recherche de Livres. En effet, le Programme Google Recherche de Livres permet aux internautes de découvrir le patrimoine littéraire mondial, tout en aidant les auteurs et les éditeurs à élargir leur public. Vous pouvez effectuer des recherches en ligne dans le texte intégral de cet ouvrage à l'adresse `http://books.google.com`

B 3 9015 00212 528 7
University of Michigan – BUHR

Digitized by Google



Digitized by Google

Digitized by Google

Digitized by Google

Medical Library
610.5
S67
A57

Digitized by Google

Digitized by Google

Digitized by Google

Digitized by Google

W

BULLETINS

DE LA

SOCIÉTÉ ANATOMIQUE

DE PARIS

Digitized by Google

IMPRIMERIE LEMALE ET Cie, HAVRE

Digitized by Google

BULLETINS

DE LA

SOCIÉTÉ ANATOMIQUE

DE PARIS

74403

ANATOMIE NORMALE, ANATOMIE PATHOLOGIQUE, CLINIQUE

LXVe ANNÉE (1890)

5me SÉRIE. — TOME IV

RÉDIGÉS PAR

MM. Louis GUINON et PARMENTIER

SECRÉTAIRES

PARIS

G. STEINHEIL, ÉDITEUR

2, RUE CASIMIR-DELAVIGNE, 2

1890

Digitized by Google

Digitized by Google

LISTE

DES

MEMBRES DE LA SOCIÉTÉ ANATOMIQUE

ANNÉE 1890

Bureau.

Président.	MM. CORNIL
Vice-Présidents.	CHAUFFARD WALTHER
Secrétaires.	PARMENTIER Louis GUINON
Trésorier.	HARTMANN
Archiviste.	BROCA
Membres titulaires du comité. .	GIRODE THIBIERGE CHAPUT
— adjoints du comité. . .	LYOT ALBARRAN ACHARD

Membres Honoraires.

1874. ANGER (Th.), rue de Penthièvre, 16, Paris.
1888. BALLET, rue du Colisée, 37, Paris.
1879. BALZER, rue de Castellane, 15, Paris.
1887. BAZY, rue d'Antin, 21, Paris.
1878. BERGER (P.), rue du Bac, 4, Paris.
1874. BESNIER (J.), rue Blanche, 5, Paris.
1868. BESNIER (Ern.), rue des Mathurins, 37, Paris.
1873. BLACHE (R.), rue de Surène, 5, Paris.
1869. BOUCHARD (Ch.), rue de Rivoli, 174, Paris.
1874. BOUCHEREAU, rue Cabanis, 1 (Asile Sainte-Anne), Paris
1877. BOUILLY, avenue Montaigne, 32, Paris.
1864. BOURNEVILLE, rue des Carmes, 14, Paris.
1887. BRAULT, rue de Madrid, 20, Paris.
1885. BRISSAUD, quai Voltaire, 9, Paris.
1879. BROUARDEL, Faculté de Médecine, Paris.
1870. BUCQUOY, rue de l'Université, 81, Paris.
1878. BUDIN, boulevard Saint-Germain, 129, Paris.
1879. CARTAZ, rue Daunou, 18, Paris.

Digitized by Google

1878. CAZALIS (J.) fils, Cannes (Alpes-Maritimes).
1890. CHANTEMESSE, rue Boissy-d'Anglas, 30, Paris.
1873. CHARCOT, boulevard Saint-Germain, 217, Paris.
1872. CHARPENTIER, rue de Miromesnil, 66, Paris.
1888. CHAUFFARD, rue Saint-Guillaume, 21, Paris.
1877. CHOUPPE, rue de Villejust, 7, Paris.
1871. CORNIL (V.), rue Saint-Guillaume, 19, Paris.
1877. COYNE, Faculté de Médecine, Bordeaux (Gironde).
1869. CRUVEILHIER (Ed.), avenue de la Grande-Armée, 26, Paris.
1879. DANLOS, rue de la Bruyère, 49, Paris.
1876. DEBOVE, rue Drouot, 28, Paris.
1888. DENUCÉ (Maurice), pavé des Chartrons, 26, Bordeaux.
1868. DESORMEAUX, rue de Verneuil, 11, Paris.
1869. DESPRÉS (Ar.), rue Jacob, 3, Paris.
1877. DU CASTEL (V.), rue de Bellechasse, 14, Paris.
DURAND-FARDEL, rue Guénégaud, 17, Paris.
1882. DURET, Université Catholique de Lille.
1873. DUGUET, rue de Londres, 60, Paris.
1879. DUPUY, Saint-Denis (Seine).
1886. FERÉ, boulevard Saint-Michel, 37, Paris.
1874. FERNET, rue de la Boétie, 28, Paris.
FIAUX, rue Lafayette, 91, Paris.
1872. FONTAN, à Bagnères-de-Luchon (Haute-Garonne).
1874. GINGEOT, rue de Bourgogne, 50, Paris.
1885. GOMBAULT, rue de Vaugirard, 41, Paris.
1877. GOUGUENHEIM, boulevard Haussmann, 73, Paris.
1872. GOURAUD (X.), rue du Bac, 40, Paris.
1873. GUÉNIOT, rue de Lille, 1, Paris.
1867. GUYOT, rue de Madrid, 21, Paris.
1872. HALLÉ, rue de Varennes, 38, Paris.
1876. HALLOPEAU, boulevard Malesherbes, 93, Paris.
1878. HANOT, rue de Rivoli, 122, Paris.
HARDY (A.), boulevard Malesherbes, 5, Paris.
1874. HAYEM, rue de Vigny, 7, parc Monceau, Paris.
1874. HÉNOCQUE, avenue de Villiers, 87, Paris.
HÉRARD, rue de Rome, 11, Paris.
1888. JALAGUIER, rue Lavoisier, 25, Paris.
1877. JOFFROY, rue de Rivoli, 186, Paris.
1885. KIRMISSON, quai d'Orsay, 27, Paris.
1871. LABBÉ (Léon), boulevard Haussmann, 117, Paris.
1873. LABORDE (J.-V.), rue de l'Ecole-de-Médecine, 15, Paris.
LABOULBÈNE, boulevard St-Germain, 181, Paris.
1873. LANCEREAUX, rue de la Bienfaisance, 44, Paris.
1878. LANDOUZY (L.), rue Chauveau-Lagarde, 4, Paris.
1873. LANNELONGUE, rue François-Ier, 3, Paris.
1886. LELOIR, Faculté de Lille (Nord).
1874. LE DENTU, boulevard Haussmann, 91, Paris.
1876. LÉPINE, Lyon (Rhône).
1888. LETULLE, rue du Louvre, 3, Paris.
1888. LEROUX, rue Chauveau-Lagarde, 14, Paris.
1879. LUCAS-CHAMPIONNIÈRE (J.), avenue Montaigne, 3, Paris.
1888. LUCAS-CHAMPIONNIÈRE (Paul), rue de Clichy, 52, Paris.

Digitized by Google

1874. MAGNAN, rue Cabanis, 1 (Asile Sainte-Anne).
1876. MALASSEZ, boulevard Saint-Germain, 168, Paris.
1878. MARCANO, rue de Thann, 5, Paris.
1888. MARCHANT (G.), rue de Rennes, 66, Paris.
1888. MARIE, rue du Pré-aux-Clercs, 10, Paris.
1888. MATHIEU, rue de Châteaudun, 12, Paris.
1873. MEURIOT, rue Berton, 17, Passy-Paris.
1883. MILLARD (H.-B.), East-41° Street, 4, New-York.
1866. MILLARD, rue Rembrandt, 4, Paris.
MOISSENET, rue Richepanse, 9, Paris.
1876. MONOD (Ch.), rue Cambacérès, 12, Paris.
1888. MOUTARD-MARTIN, rue de Lille, 52, Paris.
1872. NICAISE, boulevard Malesherbes, 37, Paris.
1874. OLLIVIER (A.), rue de l'Université, 5, Paris.
1872. PÉRIER, rue Drouot, 7, Paris.
1887. PETIT (Ch.-H.), rue des Bernardins, 48, Paris.
1888. PICQUÉ, rue d'Isly, 8, Paris.
1881. PINARD, rue Roquépine, 11, Paris.
1856. PIOGEY, rue Saint-Georges, 24, Paris.
1878. PITRES, Bordeaux (Gironde).
1888. POIRIER, rue de l'École-de-Médecine, 7, Paris.
1882. PORAK, boulevard Saint-Germain, 142, Paris.
POTAIN, boulevard Saint-Germain, 256, Paris.
1872. POUMET, rue Richelieu, 108, Paris.
1878. POZZI, place Vendôme, 10, Paris.
1865. PROUST (Ad.), boulevard Malesherbes, 9, Paris.
1888. QUENU, boulevard Haussmann, 41, Paris.
1887. QUINQUAUD, rue de l'Odéon, 5, Paris.
1873. RANVIER, Collège de France, Paris.
1875. RECLUS (P.), rue des Saints-Pères, 9, Paris.
1887. REMY (Ch.), rue de Rome, 74, Paris.
1877. RENAUT (J.), Faculté de Médecine, Lyon (Rhône).
1877. RENDU, rue de l'Université, 28, Paris.
1877. RICHELOT (G.), rue de Penthièvre, 32, Paris.
1879. ROBIN (A.), rue de Saint-Pétersbourg, 4, Paris.
1840. ROGER (H.), boulevard de la Madeleine, 15, Paris.
1878. SANNÉ, place Delaborde, 12, Paris.
1888. SCHWARTZ, boulevard Saint-Germain, 122, Paris.
1884. SEGUIN, New-York.
1874. SCHWEICH, rue de Bondy, 7, Paris.
1876. SEVESTRE, rue Scribe, 7, Paris.
1888. SUCHARD, rue Notre-Dame-des-Champs, 75, Paris.
1876. SINÉTY (de), rue de la Chaise, 10, Paris.
TERRILLON, boulevard Haussmann, 39, Paris.
1864. TRÉLAT (U.), rue de l'Arcade, 18, Paris.
1878. TROISIER, rue Caumartin, 32, Paris.
1889. TUFFIER, rue de la Boétie, 110, Paris.
1888. VERCHÈRE, rue de Grenelle, 114, Paris.
1878. VERNEUIL, boulevard du Palais, 11, Paris.
VIDAL, rue Cambon, 49, Paris.
1871. VOISIN (A.), rue Séguier, 16, Paris.

Digitized by Google

Membres titulaires.

1890. ACHARD, quai de Gesvres, 2, Paris.
1882. BEURMANN (de), rue des Petites-Écuries, 55, Paris.
1888. BROCA, rue de Lille, 9, Paris.
1889. CASTEX, rue d'Anjou, 75, Paris.
1888. CHAPUT, rue du Bac, 30, Paris.
1889. CHARRIN, avenue de l'Opéra, 11, Paris.
1888. DAMALIX, Hôpital cantonal de Charenton (Seine).
1887. DARIER, rue Saint-Jacques, 33, Paris.
1889. DE GENNES, rue de Vaugirard, 313, Paris.
1888. DÉJERINE, boulevard Saint-Germain, 168.
1888. DESNOS, rue de Rivoli, 136, Paris.
1888 DOLÉRIS, rue de Miromesnil, 74, Paris.
1889. DUFLOCQ, boulevard Haussmann, 50, Paris.
1888. GIRODE, faubourg Saint-Honoré, 130, Paris.
1889. HARTMANN, rue de Miromesnil, 80, Paris.
1882. JOSIAS, rue Montalivet, 3, Paris.
1890. KLIPPEL, rue de Grenelle, 20, Paris.
1890. LEJARS, rue d'Assas, 130, Paris.
1889. LUBET-BARBON, place Delaborde, 10, Paris.
1885. NETTER, 15, rue du Château-d'Eau, Paris.
1889. POTHERAT, rue Barbet-de-Jouy, 35, Paris.
1889. RICARD, boulevard du Palais, 5, Paris.
1888. RICHARDIÈRE, boulevard Saint-Germain, 167, Paris.
1883. TALAMON, rue de Monceaux, 3, Paris.
1888. THIBIERGE, rue Rouget-de-Lisle, 5, Paris.
1888. VALUDE, boulevard Saint-Germain, 134, Paris.
1888. VILLAR, agrégé à la Faculté de Bordeaux.
1888. WALTHER, rue de l'Université, 1, Paris.

Membres adjoints.

1888. ALBARRAN, rue de Varennes, 63, Paris.
1883. BABINSKI, rue Bonaparte, 70 *bis*, Paris.
1875. BARIÉ, rue d'Argenteuil, 15, Paris.
1879. BARTH, boulevard Saint-Germain, 125, Paris.
1887. BESANÇON, avenue de l'Opéra, 11, Paris.
1887. BLOCQ, avenue de Wagram, 61, Paris.
1890. BOUISSON, rue Donizetti, 2, Paris.
1883. CAPITAN, rue des Ursulines, 5, Paris.
1889. CHIPAULT, rue Bertholet, 14, Paris.
1887. CLADO, rue du Commandant-Rivière, 5, Paris.
1883. COUDRAY, rue de l'Arcade, 29, Paris.
1889. DAGRON, boulevard Bonne-Nouvelle, 34, Paris.
1888. DELBET, rue du Bac, 24, Paris.
1889. DEMOULIN, rue Jacob, 46, Paris.
1886. DESCHAMPS, rue des Pyramides, 12, Paris.

Digitized by Google

1884. DURAND-FARDEL (R.), faubourg St-Honoré, 166, Paris.
1885. GILBERT, rue Delaborde, 6, Paris.
1890. GRANDMAISON, hôpital Cochin, Paris.
1875. GRAUX, rue du Pont-Neuf, 8, Paris.
1888. GUINARD, rue de Seine, 13, Paris.
1887. GUINON, rue Tronchet, 15, Paris.
1887. HALLÉ (Noël), rue de la Planche, 11 *bis*, Paris.
1890. HUDELO, rue du Mont-Thabor, 6.
1890. ISCH-WALL, cité Trévise, 26, Paris.
1888. JACQUET, avenue de Messine, 5, Paris.
1885. LEBRETON, rue Bonaparte, 59 *bis*, Paris.
1890. LEFEBVRE, hôpital Broussais, Paris.
1889. LEGRY, rue Cujas, 18, Paris.
1890. LENOIR, place du Louvre, 1, Paris.
1888. LYOT, rue du Colisée, 37 *bis*, Paris.
1883. MALÉCOT, rue Daunou, 16, Paris.
1890. MALLET, quai du Marché-Neuf, 6, Paris.
1886. MARFAN, rue Richepanse, 7, Paris.
1878. MARTIN (H.), rue de la Chaussée-d'Antin, 62, Paris.
1887. MARTIN DE GIMARD, rue de Rennes, 107, Paris.
1880. MAYGRIER, rue des Pyramides, 13, Paris.
1886. MÉNÉTRIER, rue de Parme, 10, Paris.
1888. MÉRY, rue Saint-Marc, 17, Paris.
1885. ŒTTINGER, rue de la Pépinière, 11, Paris.
1888. PARMENTIER, interne médaille d'or à la Salpêtrière, Paris.
1889. PILLIET, rue des Ecoles, 1, Paris.
1887. RAYMOND, avenue Kléber, 32, Paris.
1889. REBOUL, cours Pierre-Puget, 43, Marseille.
1888. RÉCAMIER, rue du Regard, 1, Paris.
1882. SABOURIN, rue Montmartre, 103, Paris.
1888 SEBILEAU, boulevard Saint-Germain, 18, Paris.
1879. SEGOND, quai d'Orsay, 11, Paris.
1890. SOUQUES, rue Gay-Lussac, 58, Paris.
1880. STACKLER, rue de Copenhague, 5, Paris.
1878. TAPRET, rue Volney, 8, Paris.
1889. THIÉRY, rue de Seine, 6, Paris.
1885. TISSIER, rue Laffitte, 3, Paris.
1889. TISSIER, rue Monge, 46, Paris.
1887. TOUPET, rue Clément-Marot, 18, Paris.
1888. VAQUEZ, boulevard Haussmann, 82, Paris.
1881. VARIOT, rue de Trévise, 42, Paris.
1888. VARNIER, rue Herschell, 6, Paris.
1889. VIGNARD, boulevard Saint-Michel, 101, Paris.
1888. WIDAL, rue d'Astorg, 30, Paris.

Membres correspondants.

1887. AIGRE, Boulogne-sur-Mer.
1886. ANDRAL (Léon), Eaux-Bonnes (Basses-Pyrénées).
1888. ANDRONESCO, Hôp. de la Maternité, Bucharest.

Digitized by Google

1884. ARGAEZ (Henrique de), Bogota (États-Unis de Colombie)
1882. ARNALDO-ANGELUCCI, Rome (Italie).
ASSAKY, Bucharest.
1882. AUFFRET, rue de la Mairie, 25, Brest (Finistère).
1876. AUGER, Bolbec (Seine-Inférieure).
1888. BABES, Faculté de Médecine, Bucharest.
1886. BAILLY, Chambly (Oise).
1886. BALLUE (R.), Arras (Pas-de-Calais).
1887. BALME, avenue Rapp, 6, Paris.
1883. BARBAUD, boulevard Montparnasse, 40, Paris.
1874. BARÉTY, Nice (Alpes-Maritimes).
1888. BASTAKI, professeur à la Faculté de Médecine, Iassy (Roumanie).
1887. BATAILLE, rue de Buffon, 41, Rouen.
1889. BAUDOIN (G.), rue de Lille, 1, Paris.
1881. BAUDRY, boulevard de la Liberté, 53 *bis*, Lille (Nord).
1882. BEAUMANOIR (J.), passage Russeil, 16, Nantes (L.-Inf.).
1886. BERGEON, place Bellecour, 6, Lyon.
1880. BÉRINGIER, rue de Sèvres, 91, Paris.
1880. BIDE, Madrid (Espagne).
1882. BLAISE, Montpellier (Hérault).
BOÉCHAT, Bonfol (canton de Berne) (Suisse).
1889. BOIFFIN, rue Voltaire, 11, Nantes.
1876. BOISSIER, rue Saint-Honoré, 217, Paris.
BONNET (St), rue de Turin, 13, Paris.
1882. BOTTENTUIT, rue Castellane, 13, Paris.
1884. BOTTEY, rue des Halles, 28, Paris.
BOUCHER, Corbeil (Seine-et-Oise).
1883. BOUICLI (Christe), Bucharest (Roumanie).
1883. BOULEY (E.), Beaune (Côte-d'Or).
1889. BOURSIER, rue Moncey, 15, Paris.
1883. BOUSSEAU, Cholet (Maine-et-Loire).
1889. BOUYGUES, avenue Duquesne, 13, Paris.
1886. BRODEUR, rue Sherbrooke, 707, Montréal (Canada).
1887. BROUSSOLLE, rue J.-J. Rousseau, 121, Dijon.
1879. BRUN, rue de la Bienfaisance, 39, Paris.
1878. BUTRUILLE, rue des Champs, 13, Roubaix (Nord).
BUTTE, rue du Cherche-Midi, 34, Paris.
CADET DE GASSICOURT, boulevard Haussmann, 40, Paris.
1884. CAMPENON, rue des Saints-Pères, 52, Paris.
CARESME, rue de la Fidélité, 16, Paris.
CARION, Charleville (Ardennes).
1889. CARLIER, rue de l'Hôpital, 102, Lille.
1875. CARPENTIER-MÉRICOURT fils, rue Richelieu, 11, Paris.
CARRON, rue des Pommiers, Rouen.
CASTRO, Reconsquista, 342, Buenos-Ayres.
1869. CAZIN, Berck-sur-Mer (Pas-de-Calais).
1880. CEPPI, Porrentruy (Suisse).
1881. CERNÉ, rue Nationale, 10, Rouen (Seine-Inférieure).
1879. CHAVERNAC, Aix (Bouches-du-Rhône).
1881. CHEDEVERGNE, Poitiers (Vienne).
1879. CHENET, rue d'Hauteville, 52, Paris.

Digitized by Google

1879. CHÉNIEUX, Limoges (Haute-Vienne).
1877. CHEVALET, boulevard Malesherbes, 92, Paris.
1887. CHEVALIER, rue Saint-Benoist, 26, Paris.
1888. COIGNARD, rue de Constantinople, 10, Paris.
1888. CHRÉTIEN, à Poitiers (Vienne).
COLIN, Ecole d'Alfort (Seine).
1889. CORRAL Y MAESTRO, Valladolid (Espagne).
1880. COULON, rue St-Jean, 35, Cambrai (Nord).
1886. CRIVELLI, Melbourne (Australie).
1888. CUFFER, rue Richepanse, 7, Paris.
1888. CUSCO, rue des Petits-Champs, 97, Paris.
1883. DANILLO (F.-S.), Clinique des maladies mentales à l'Académie Impériale de St-Pétersbourg (Russie).
1890. DEBAYLE, Léon (Nicaragua).
1888. DEBIERRE, prof. d'anat. à Lille (Nord).
1888. DECAMPS, à Amiens (Somme).
DECÈS (A.), Reims (Marne).
DECORNIÈRE, Lisieux (Calvados).
1890. DECRESSAC, rue du Mûrier, 6, Angoulême.
1889. DEFAUCAMBERGE, Gien (Loiret).
1883. DEFFAUX, rue du Sommerard, 35, Paris.
1874. DEFOIX, Buenos-Ayres, Calla Cuya, 34 (République Argentine).
1889. DELAGÉNIÈRE, rue de la Préfecture, 16, Le Mans.
DELBARRE, Cambrai (Nord).
1884. DELOTTE, Limoges (Haute-Vienne).
1874. DEMANGE, Faculté de Médecine, Nancy (M.-et-Moselle).
1876. DÉPÉRET-MURET, Limoges (Haute-Vienne).
1884. DERIGNAC, Limoges (Haute-Vienne).
1888. DERODE, rue de Thionville, 11 *ter*, Lille (Nord).
1889. DESPAIGNE, rue de Chaillot, 48, Paris.
1888. DESPRÉAUX, rue Littré, 11, Paris.
1878. DEVILLE, Harrogate (Angleterre).
1875. DIANOUX, Nantes (Loire-Inférieure).
1882. DIETERLEN, Cannes (Alpes-Maritimes).
DIEULAFOY, avenue Montaigne, 38, Paris.
DODEUIL, Ham (Somme).
1887. DOYEN, Reims (Marne).
DRANSART, Somain (Nord).
1884. DREYFUS-BRISAC, rue de Berlin, 6, Paris.
1881. DUBAR, Faculté de Médecine de Lille (Nord).
DUBUC, rue Taitbout, 83, Paris.
DUMONTPALLIER, rue Vignon, 24, Paris.
DUPLAY (S.), rue de Penthièvre, 2, Paris.
DURAND, Saint-Martin-d'Auxigny (Cher).
1878. DUSAUSSAY, rue Mogador, 5, Paris.
1886. DUYSE (Van), Gand (Belgique).
1888. ENGELBACH, Le Havre (Seine-Inférieure).
ESPINE (D'), Genève (Suisse).
1889. ESTOR, agrégé de la Faculté de Médecine, Montpellier.
1888. ESTRADA, rue Lafayette, 85, Paris.
1888. EVRAIN, Châlons-sur-Marne (Marne).

Digitized by Google

1888. EXCHAQUET, Bex (canton de Vaud, Suisse).
FARABEUF, rue de l'Ecole-de-Médecine, 6, Paris.
FAURE (Louis), Riom (Puy-de-Dôme).
1888. FAURE, interne à la Pitié.
1888. FEIBES, rue Lamartine, 16, Paris.
FÉRÉOL, rue des Pyramides, 8, Paris.
FERRAND, rue du Bac, 110, Paris.
1889. FESTAL, Arcachon (Gironde).
1876. FIOUPPE, rue du Dragon, Marseille.
1881. FIRKETT, rue Louvrex, 125, Liège (Belgique).
FLEUROT, Dijon (Côte-d'Or).
FOUCAULT, Fontainebleau (Seine-et-Marne).
1876. FOURNAISE, rue des Francs-Bourgeois, 26, Paris.
FOURNIER, rue Volney, 1, Paris.
1885. FRÉMONT, Vichy (Allier).
GADAUD, Périgueux (Dordogne).
1882. GAILLARD, rue de Rivoli, 182, Paris.
1879. GALLAND, rue Saint-Placide, 52, Paris.
1877. GALLOPAIN, Fains, par Bar-le-Duc (Meuse).
1886. GANGOLPHE (Michel), avenue de Saxe, Lyon.
1882. GARCIA-LAVIN, calle de l'Agusta, 113, Cuba (Havane).
1890. GARNIER, Châlons-sur-Marne.
1877. GARNIER, rue de la Bastille, 6, Paris.
GARSEAUX, boulevard Beaumarchais, 7, Paris.
1876. GAUDRON, Besançon (Doubs).
1883. GEFFRIER, rue de la Bretonnerie, Orléans (Loiret).
GELLÉ, rue Sainte-Anne, 4, Paris.
1889. GIBOTTEAU, La Roche-sur-Yon (Vendée).
1888. GILIS, rue Sainte-Croix, 3, Montpellier.
GIRARD, Grenoble (Isère).
1887. GIRAUDEAU, rue de Rome, 29, Paris.
GŒTZ, boulevard de Plainpalais, 41, Genève (Suisse).
1887. GOMOT, rue d'Armagnac, 1, Guéret (Creuse).
GRANCHER, rue Beaujon, 36, Paris.
1890. GRANDHOMME, place du Lieutenant, Laval.
1887. GRAVERRY, Meaux (Seine-et-Marne).
1884. GRENIER, rue de Turin, 26, Paris.
GRIPAT, Angers (Maine-et-Loire).
1882. GUELLIOT, rue de la Prison, 1, Reims (Marne).
1884. GUERMONPREZ, rue Nationale, 132, Lille (Nord).
1888. GUIARD, rue de la Bienfaisance, 42, Paris.
1874. GUILLAUMET, rue du Faubourg-Saint-Denis, 220, Paris.
1888. GUILLET, rue de Lisieux, à Caen.
1878. GUINAND, Saint-Étienne (Loire).
1881. GUITER, Cannes (Alpes-Maritimes).
1888. GUNDELACH, place Clichy, 4, Paris.
1889. GUYON, rue Roquépine, 11 *bis*, Paris.
1888. HACHE (Maurice), Beyrouth.
1882. HADDEN, 21, Welbeck Street, Londres.
HAMY, rue de Lubeck, 40, Paris.
HAVAGE, rue Treilhard, 8, Paris.
HENROT, Reims (Marne).

Digitized by Google

1888. HEPITÈS, Calla Crivata, 18, Bucharest.
1876. HERPIN, Tours (Indre-et-Loire).
HERVEY, Troyes (Aube).
1889. HERYNG, médecin des hôpitaux, Varsovie.
1878. HEYDENREICH, pl. Carrière, 4, Nancy (Meurthe-et-Moselle).
1883. HIRTZ (E.), rue Saint-Lazare, 81, Paris.
1887. HOMMEY, Sées (Orne).
HUBERT, rue de Castellane, 6, Paris.
HUCHARD, avenue des Champs-Élysées, 67, Paris.
1883. HUE (A.-F.), Rouen (Seine-Inférieure).
1876. HUGONNEAU, Saint-Mathieu, (Haute-Vienne).
1884. HUTCHINSON (J.) jeune, Cavendish Square, 15, Londres.
1880. HUTINEL, rue de la Boétie, 13, Paris.
1885. IENDRASSIK, Kivaly U., 26, Budapest (Hongrie).
1876. ISZENARD, rue de la Boulangerie, 39, Saint-Denis (Seine)
1881. JAGOT, rue d'Alsace, Angers (Maine-et-Loire).
1887. JAMIM, rue Taitbout, 52, Paris.
1886. JARDET, Vichy (Allier).
1881. JAURAND-DEZANNEAU, Airvault (Deux-Sèvres).
1881. JEAN, rue Godot-de-Mauroy, 7, Paris.
1888. JEANSELME, rue du Général-Foy, 16, Paris.
1888. JONDEAU, quai du Canal, Châlons (Saône-et-Loire).
1888. KALINDERO, professeur à la Faculté de Médecine de Bucharest (Roumanie).
1874. KELSCH, professeur au Val-de-Grâce, Paris.
1888. KIRIAC, Spital Philanthropia, Bucharest.
1876. KOMOROWSKI, Montdoubleau (Loir-et-Cher).
1879. LABADIE-LAGRAVE, avenue Montaigne, 8, Paris.
1882. LABAT, Gambrède, par Astaffort (Lot-et-Garonne).
1882. LACAZE, Montauban (Lot-et-Garonne).
1878. LACOMBE, boulevard Malesherbes, 20, Paris.
1876. LADREIT DE LA CHARRIÈRE, rue Bonaparte, 1, Paris.
1876. LADMIRAL, rue du 14-Juillet, 7, Corbeil (Seine-et-Oise).
1883. LACROUZILLE, Périgueux (Dordogne).
1883. LACOT Y MARTINEZ, Porto-Rico.
1885. LADROITTE, Brunoy (Seine-et-Oise).
1889. LAFFITTE, rue d'Amsterdam, 42, Paris.
1874. LAILLER, rue de Bruxelles, 3, Paris.
1888. LANGENHAGEN (De), cité Rougemont, 3, Paris.
1888. LAPERVENCHE, Riberac (Dordogne).
1882. LARABRIE (E. DE), rue du Gigant, Nantes (Loire-Inf^re).
1885. LARGEAU, Niort (Deux-Sèvres).
1879. LATASTE, rue Radziwill, 9, Paris.
1879. LAUGIER (Maurice), rue de Clichy, 14, Paris.
1887. LAUMET, Troyes (Aube).
1888. LAUNOIS, rue de la Victoire, 12, Paris.
1881. LAURAND (Georges), avenue Kléber, 77, Paris.
1881. LE BAIL, Le Mans (Sarthe).
1882. LEBLOND, rue d'Hauteville, 53, Paris.
1877. LEBREDO, Consulado, 126, Cuba (La Havane).
1883. LE CLERC, place du Château, Saint-Lô (Manche)
1883. LEDIBERDER, Lorient (Morbihan).

Digitized by Google

1876. LEDOUBLE, Tours (Indre-et-Loire).
1876. LEDRU, Clermont-Ferrand (Puy-de-Dôme).
1887. LEFÈVRE, route de Montrouge, 95, Malakoff (Seine).
1886. LÉGÉE, Abbeville (Somme).
1884. LE GENDRE, rue Le Peletier, 49, Paris.
1889. LEGRAND, Suez.
LEGROUX, rue de Rivoli, 178, Paris.
1888. LEJARD, Salies-de-Béarn, Paris.
1877. LEMAISTRE, Limoges (Haute-Vienne).
1886. LÉONARD, Sedan (Ardennes).
1888. LEPAGE, rue Godot-de-Mauroy, 10, Paris.
1886. LEROY, Faculté de Lille (Nord).
1877. LEROY DES BARRES, Saint-Denis (Seine).
1888. LEUDET, Rouen (Seine-Inférieure).
1877. LEVIEUX, Bordeaux (Gironde).
1881. LEVRAT, Lyon (Rhône).
1890. LOVY, boulevard Saint-Germain, 91, Paris.
1889. DE LOSTALOT, Salies-de-Béarn (Basses-Pyrénées).
1874. LUYS, rue de Grenelle, 20, Paris.
1874. MALHERBE, père, Nantes (Loire-Inférieure).
1874. MALHERBE (Alb.), Nantes (Loire-Inférieure).
1889. MANTEL (Paul), Saint-Omer.
1877. MARCHAND, rue Lafayette, 83 *bis*, Paris.
1877. MARJOLIN, rue Chaptal, 16, Paris.
1877. MARTIN (E.), Genève (Suisse).
1888. MARTY, rue Saint-Denis, 237, Paris.
1890. MARX, rue Bleue, 3 *bis*, Paris.
1888. MASSALONGO, Vérone (Italie).
1879. MAUNOURY (G.), place du Théâtre, Chartres (E.-et-L.).
1890. MAUNY, Saintes (Charente-Inférieure).
1889. MAURANGE, rue Littré, 11, Paris.
1890. MAURIN, rue Massillon, 1, Clermont-Ferrand.
1882. MAYOR, place du Lac, 1, Genève (Suisse).
1889. MÉNARD (Joseph), Matignon (Côtes-du-Nord).
1882. MÉRICAMP, Biarritz (Basses-Pyrénées).
1885. MERKLEN, rue de la Boétie, 60, Paris.
1890. MICHAUT, Yokohama.
MICHEL, Esternay (Marne).
1885. MIERZEJEWSKI, Académie Méd.-chir., St-Pétersb. (R.).
1888. MINOR, rue Pokrowka, maison Sirotinine, Moscou (Russie).
1883. MOCQUOT, Appoigny (Yonne).
1883. MOLLOY, quai du Louvre, 16, Paris.
1888. MONNIER, rue des St-Pères, 76 *bis*, Paris.
1880. MONOD (E.), Bordeaux (Gironde).
1883. MONOD (L.), avenue Friedland, 24, Paris.
1889. MONPROFIT, boulevard de Laval, 40, Angers.
1878. MORISSET, Mayenne (Mayenne).
1880. MOSSÉ, Montpellier (Hérault).
1888. MOULONGUET, rue du Soleil, 4, Amiens.
1884. MOUTON (Ern.), rue Hoche, Cannes (Alpes-Maritimes).
1874. MOYNIER, rue Caumartin, 19, Paris.

Digitized by Google

1888. MULETTE, Pont-Ste-Maxence (Oise).
1874. NÉGRIÉ, Bordeaux (Gironde).
1883. NEUGEBAUER (F.), rue Leszno, 31, Varsovie (Pologne).
1879. NITOT, rue de Provence, 18, Paris.
NIVERT, rue Bayard, 22, Paris.
NOVARO, Buenos-Ayres (République Argentine).
1888. ODRIOZOLA, calle de los Estudios, 127, Lima (Pérou).
1879. OLIVIER, Rouen (Seine-Inférieure).
1888. OZENNE, rue de la Victoire, 67, Paris.
1888. OULMONT, rue d'Aumale, 9, Paris.
1879. PAINETVIN, Fresnoy-le-Grand (Aisne).
1888. PAMPOUKIS, Athènes.
1879. PAQUET, Lille (Nord).
1879. PARIS, Angoulême (Charente).
1887. PASSERINI (Gildo), viâ Galliari, 27 (Turin).
1879. PASTEAU, boulevard Voltaire, 147, Paris.
1889. PASTURAUD, Etampes (Seine-et-Oise).
1879. PAUFFARD, Dijon (Côte-d'Or).
1879. PÉAN, place Vendôme, 21, Paris.
1879. PELTIER, Sedan (Ardennes).
1888. PERAIRE, rue Saint-Lazare, 37, Paris.
1884. PÉREZ (de), Buenos-Ayres (République Argentine).
1886. PERRIN (Léon), rue Paradis, 142, Marseille.
1876. PERRIN DE LA TOUCHE, Rennes (Ille-et-Vilaine).
1888. PETIT (Paul), rue Racine, 30, Paris.
1877. PETITFILS, Vierzon (Cher).
1878. PETON, Saumur (Maine-et-Loire).
1878. PEYRAUD, Libourne (Gironde).
1873. PEYROT, rue Laffite, 18, Paris.
1881. PIÉCHAUD, Bordeaux (Gironde).
1883. PILLOT, rue Thomas-Maure, 5, Auxerre (Yonne).
1887. PLANCHARD, Clermont-Ferrand (Puy-de-Dôme).
1883. PLANCHON, rue Cambacérès, 5, Paris.
1883. PLANTEAU, professeur à l'École de médecine d'Alger.
1887. PODWISSOZKI, fils, Acad. de médecine, St-Pétersbourg.
1883. POISSON, rue Lafayette, 12, Nantes.
1888. POUPINEL, rue du Faubourg-Saint-Honoré, 225, Paris.
1888. POZZI, à l'École de médecine de Reims (Marne).
1874. PRUSNEAU, L'Isle (Yonne).
1884. QUERMONNE, rue du Pont-St-Jacques, Caen (Calvados).
1876. RAYMOND (F.), rue de Rome, 21, Paris.
1888. REDARD, rue de Constantinople, 2.
1888. REGNAULT, chirurgien-major, à l'Hôtel-Dieu, Marseille.
1879. REIGNIER, Moulins (Allier).
1880. RENAULT, chaussée d'Antin, 58 *bis*, Paris.
1880. REVERDIN, Genève (Suisse).
1886. REVILLIOD, rue Etienne-Dumont, 20, Genève (Suisse).
1879. REYNIER, rue de Rome, 11, Paris.
1886. RICHARD MAISONNEUVE, rue Malher, 6, Paris.
1888. RITZO, rue Beiram (Constantinople).
1860. ROCHÉ, à Toucy (Yonne).
1890. RODRIGUEZ, rue Corneille, 3, Paris.

Digitized by Google

1877. RONDOT, Bordeaux (Gironde).
1878. ROSAPELLY, rue de Buci, 10, Paris.
1885. RUAULT, rue des Pyramides, 3, Paris.
1883. RUMMO (Gaetano), Salvator-Rosa, Naples (Italie).
1881. SAINTON, Tours (Indre-et-Loire).
1887. SAVILL, Paddington infirmery, Londres.
1886. SCHACHMANN, Bucharest (Roumanie).
1881. SCHEWING, rue de Provence, 19, Paris.
1881. SCHLOSS, rue d'Hauteville, 20, Paris.
1888. SCIALOM, Salonique (Turquie d'Asie).
1888. SECHEYRON, prof. suppléant à l'Ecole de Médecine, Toulouse.
1881. SÉE (M.), boulevard St-Germain, 126, Paris.
1886. SÉGLAS, rue de Mézières, 13, Paris.
1884. SENÉ, au Lazaret de Pauillac (Gironde).
1874. SEUVRE, Reims (Marne).
1874. SÉZARY, Alger (Algérie).
1887. SKINNER, 170 West 64th Street New-York (E. U).
1888. SIREDEY, rue d'Aumale, 26, Paris.
1873. SLAWJANSKI, Saint-Pétersbourg (Russie).
1874. SOKEEL, Maubeuge (Nord).
1890. SOUZA LEITE, rue des Petites-Ecuries, 50, Paris.
1874. SPIESS, Genève (Suisse).
1890. SPIRAKOFF, rue de Picpus, 76, Paris.
1876. STOICESCO, Bucharest, Strada Calonfere (Roumanie).
1878. TARNIER, rue Duphot, 15, Paris.
1878. TEILLAIS, Nantes (Loire-Inférieure).
1878. TEISSIER fils, Lyon (Rhône).
1889. TÉMOIN, Bourges (Cher).
1884. TESTUT, Lyon (Rhône).
1888. TISON, rue de l'Abbé-Grégoire, 31, Paris.
1883. TOLEDANO, rue de Bourgogne, 29, Paris.
1878. TORRÈS, Buenos-Ayres (République Argentine).
1878. TRIPIER, Lyon (Rhône).
1877. ULLIAC, Collinée (Côtes-du-Nord).
1877. URDY, rue de la Banque, 1, Valence (Drôme).
1890. VIGNEROT, hôpital Saint-Antoine, Paris.
1888. VILCOQ, Soissons.
1874. VILLARD, Guéret (Creuse).
1890. VIMONT, rue Etienne-Marcel, 8, Paris.
1888. VIVANT, à Monaco.
1883. VOISIN (J.), rue du Faubourg-Poissonnière, 58, Paris.
1883. WAST, Vitry-le-François (Marne).
1887. WINOKOUROFF, rue de Picpus, 76, Paris.

Digitized by Google

BULLETINS

DE LA

SOCIÉTÉ ANATOMIQUE

DE PARIS

65e ANNÉE. — JANVIER 1890

Séance du 3 *janvier* 1890

PRÉSIDENCE DE M. NETTER

Diabète maigre et aigu. — Tuberculose pulmonaire antérieure. — Lithiase du pancréas. — Oblitération du canal de Wirsung, par M. G. BOUISSON, interne des hôpitaux.

Le nommé Ringuet, Jean, âgé de 36 ans, maçon, entre le 5 décembre 1889 à l'hôpital Necker, dans le service de M. Rigal. Pas d'*antécédents héréditaires* nets. Le malade a eu un frère mort de maladie de poitrine à 32 ans. *Antécédents personnels.* Lui-même a eu une pleurésie droite en 1887, probablement sèche, car il ne fut soigné que quinze jours dans le service de M. Damaschino. En juin 1889 il eut des hémoptysies pendant deux jours. Le malade est d'ailleurs alcoolique.

A l'auscultation on trouve des signes très nets de tuberculose pulmonaire : à gauche respiration rude ; quelques râles sous-crépitants à la fin de la respiration. Un peu de rudesse en arrière. A droite rudesse inspiratoire, râles sous-crépitants.

De plus le malade raconte avoir beaucoup maigri depuis environ six semaines, époque à laquelle il s'aperçut qu'il urinait souvent et beaucoup. La soif augmenta à la même époque ainsi que l'appétit. L'urine laissait quelques taches raides sur la chemise et empesait le pantalon.

Actuellement il rend de huit à dix litres d'urine par jour. Ces urines sont très claires. Elles contiennent une grande quantité de sucre

Digitized by Google

Les fonctions génitales sont complètement abolies. Le malade a des étourdissements, des bourdonnements d'oreilles.

Le diagnostic de tuberculose pulmonaire avec diabète, la tuberculose étant antérieure, s'impose. L'amaigrissement considérable du malade, succédant seulement aux premiers signes du diabète, fait penser de plus à un diabète maigre aigu, avec lésion du pancréas ; le pronostic est très réservé.

Traitement. Arséniate de soude 0,001, carbonate de lithine 0,03 pour une pilule, 4 par jour.

5 décembre. Les urines rendues en 24 heures atteignent dix litres. Il y a 55 grammes de sucre par litre.

10 décembre. L'amaigrissement continue. Les signes de tuberculose augmentent pour ainsi dire à vue d'œil. Il y a de la broncho-pneumonie très nette du côté droit.

Maux de tête, étourdissements dans toute la durée de l'après-midi.

Belladone.....	0,01
Opium.....	0,03

pour une pilule : trois par jour. Pain de gluten. Diète carnée.

Le 12. Réduction de deux litres de la quantité d'urine. On porte à 0,02 centigr. la dose de belladone.

Le 13. Le malade perd l'appétit. Il tousse et crache la nuit. Affaiblissement considérable.

Le 23. A l'auscultation, dissémination des phénomènes pulmonaires. L'urine a diminué de quantité, mais le malade souffre beaucoup du côté droit où l'on constate des signes de pleurésie sèche. Il ne mange ni ne dort. Il sue beaucoup et l'amaigrissement est extrême.

Le 25. Mort du malade.

AUTOPSIE le 26 décembre. Lésions très étendues de *broncho-pneumonie tuberculeuse* dans les deux poumons. Cavernule ancienne au sommet droit.

Cœur petit mais sain. *Reins* intacts. *Rate* intacte. *Foie* gros, d'apparence saine, mais pesant 1950 grammes.

Les *pneumogastriques* sont enserrés dans les ganglions du médiastin qui les compriment évidemment. Ces ganglions sont gris et il est très difficile de les détacher.

Cerveau indemne. On note un peu d'hyperhémie du bulbe.

Mais le *pancréas* est surtout atteint. Il est dur, résistant sous le doigt et crie sous le scalpel. Son volume n'est pas altéré.

On sent manifestement sous le doigt des concrétions calcaires le long du canal de Wirsung.

En ouvrant celui-ci dans sa partie d'origine il s'écoule un liquide analogue à une salive gluante et épaisse chargée de petits flocons blancs, gros comme une tête d'épingle. Le calibre du canal est manifestement augmenté. En arrière vers la pointe on voit des petites concrétions calcaires dans l'intérieur du canal. Si on essaye de cathétériser le bout intestinal, on bute vers la partie moyenne du canal contre un obstacle également formé par un calcul plus volumineux mesurant un tiers de centimètre et obstruant complètement la lumière du canal, ce qui explique le reflux du liquide mentionné plus haut et la dilatation de ce canal.

Digitized by Google

Dans la tête du pancréas on trouve encore quelques concrétions calcaires, mais de volume plus petit.

Réflexions. — En somme, ce fait de diabète aigu maigre paraît bien rentrer dans la catégorie des cas si bien décrits et mis en lumière par notre maître M. Lancereaux (1). Cette observation vient s'ajouter aux quatorze faits publiés par lui, aux observations de Lapierre (de Sedan), de Guelliot (de Reims), de Notta (de Lisieux).

On sait que Bright, Frerichs, Harley ont rapporté des cas de cancer de la tête du pancréas présentant des phénomènes du genre de ceux qui caractérisent le diabète maigre.

De plus au congrès de Bâle (2) de l'année dernière deux savants, Minkowski et von Mering (de Strasbourg) ont encore insisté sur le diabète qui suit l'extirpation complète du pancréas chez les animaux. On sait que ces auteurs considèrent comme secondaires les lésions nerveuses et autres trouvées à l'autopsie.

Chez notre malade l'amaigrissement était trop considérable (quarante livres en six semaines) pour pouvoir être mis sur le compte de la tuberculose toute seule, et il y avait par le fait suppression complète de la fonction pancréatique, les canaux étant complètement oblitérés non seulement au milieu du canal principal, mais encore au niveau de la tête du pancréas.

M. Pilliet. — La glande présente encore un grand nombre de grains glandulaires faciles à voir ; il est probable que ces productions calculeuses ou, du moins, l'oblitération des canaux était récente ; car dans les cas anciens les acini disparaissent par atrophie. Les expériences de Minkowski et von Mering qu'a rappelées M. Bouisson ont besoin d'être reprises ; car M. Rémy n'a pas obtenu de résultats confirmatifs.

M. Chaput. —L'ablation du pancréas ne peut réussir chez certains animaux, chez le chien par exemple ; dans des expériences que j'ai entreprises avec M. Raymond je me suis assuré qu'on ne pouvait l'enlever sans faire une large section du mésentère ; il en résulte une gangrène partielle du duodé-

(1) *Bulletins de l'Académie de médecine*, 1877 et 1888.
(2) *Semaine médicale*, 18 septembre 1889.

Digitized by Google

num, ou bien il faut réséquer partie du duodénum : toutes ces interventions rendent la survie impossible.

M. NETTER. — Il faut enregistrer ces cas de diabète pancréatique, mais on ne saurait considérer leur pathogénie comme établie.

Dégénérescence athéromateuse de l'aorte. — Rupture de l'aorte abdominale. — Épanchement sanguin dans la plèvre gauche. — Mort lente, par M. CAUSSADE, interne des hôpitaux.

Le nommé L., âgé de 66 ans, entre le 29 novembre 1889 dans le service de M. le professeur Dieulafoy. Il présente un œdème généralisé, très marqué surtout aux membres inférieurs et au scrotum. Il a une dyspnée et une oppression excessives. Son cœur est gros, il bat dans le 7e espace intercostal. Ses battements sont tumultueux ; cependant on distingue un bruit de galop très net. Toutes les artères sont flexueuses et l'ondée sanguine qui arrive avec force les soulève violemment. Œdème du poumon, des deux côtés et dans toute leur étendue. Les urines sont rendues en petite quantité et contiennent de l'albumine à flots. Le diagnostic s'impose : artério-sclérose généralisée. Le malade présente en outre sur tout le corps une éruption squameuse qu'il porte depuis quelques années: dermatite exfoliatrice. Le début de la maladie ne peut être indiqué. Mais interrogé, le malade nous répond d'une façon très nette qu'il a eu « une fluxion de poitrine » il y a 3 semaines à l'hôpital Lariboisière. Il ne semble pas y avoir de doute sur cette affection qui a duré 7 jours, qui est survenue brusquement par un grand frisson et pendant la durée de laquelle il a rendu des crachats couleur « noyau de pêche ».

Le malade s'est plaint pendant la durée de son séjour dans le service qui a été de 3 jours d'une *douleur de côté siégeant à gauche à la base du thorax.*

Notre attention n'a pas été appelée particulièrement de ce côté. Cette constatation faite rétrospectivement a sa valeur à cause des révélations de l'autopsie.

Le matin à la visite le malade a été trouvé inanimé dans son lit. La veille de sa mort un seul symptôme s'était exagéré : la dyspnée, laquelle pendant 24 heures avait pris un caractère très prononcé. Le malade grognait constamment et sa voix était entrecoupée, haletante.

Le malade étouffait mais n'asphyxiait pas. Cet *accès avait duré toute la journée et une partie de la nuit.*

A L'AUTOPSIE, aussitôt le sternum enlevé, nous avons trouvé dans la plèvre gauche un énorme caillot rouge, rutilant, recouvrant le cœur qu'il repoussait du côté droit, à quelques centimètres du bord droit du sternum, comme dans un épanchement pleural de 3 litres. Le poumon gauche emprisonné dans ce caillot était tassé au devant de la colonne vertébrale. Ce caillot s'est enlevé d'un seul bloc et au fond de cette sorte de plaie nous avons aperçu l'aorte présentant un orifice linéaire

Digitized by Google

déchiqueté, de 2 à 3 cent., permettant un écartement de 3 cent., et dont les lèvres étaient affaissées sur elles-mêmes. Un caillot rouge était à cheval sur cet orifice et ne l'obstruait pas. Cet orifice siégeait à 4 à 5 centim. au-dessus du diaphragme.

L'aorte a été aussitôt enlevée. Elle n'est que légèrement dilatée, et cette dilatation est égale dans toute l'étendue de son parcours, jusqu'à sa bifurcation. Les plaques d'athérome qui la tapissent sont si nombreuses qu'elles forment une cuirasse à peu près ininterrompue. Elles sont toutes du même âge et sont aussi larges et aussi étendues à l'origine qu'à la terminaison de l'aorte. Le siège de la perforation est représenté par une poche qui a le volume d'une noix. Vue extérieurement elle a exactement l'aspect d'un petit ballon en caoutchouc qui aurait été crevé. La fente est exactement linéaire; les bords recroquevillés laissent voir au fond de la plaie la tunique interne, l'externe et la moyenne ayant subi une sorte de rétraction. Pas d'infiltration entre ces tuniques. Cette plaie siège exactement sur la partie la plus mamelonnée de la sphère anévrysmale. Vue par la face interne l'anévrysme a l'apparence d'un orifice naturel serré par un sphincter en pleine tonicité, tant les contours de l'orifice sont parsemés de plis radiés convergeant vers le contre. L'orifice est assez large. Il permet l'introduction de la pulpe du petit doigt qui pénètre dans une cavité dont les parois sont entièrement molles, et ont l'élasticité du caoutchouc auquel nous la comparions tout à l'heure.

Cœur gros, hypertrophié, volume double de l'état normal, dur à la coupe. Les reins sont petits, réduits de moitié, adhérents en entier à leur capsule, parsemés de kystes, et leur substance corticale a à peu près disparu. Sur l'un d'eux on constate à la partie moyenne un véritable effondrement du tissu rénal.

Réflexions. — Dans le cas qui nous occupe il y a eu rupture de l'aorte sur une poche anévrysmale; mais cette poche anévrysmale mérite d'attirer notre attention.

Dans cette aortite qui présente la plupart des caractères de la maladie de Hodgson : la terminaison est à remarquer. Le dernier terme de la dégénérescence athéromateuse c'est l'élimination, par voie d'ulcération, du dépôt athéromateux. Le foyer s'évacue tantôt par une simple fissure, tantôt par un ulcère ; puis le sang décolle les tuniques de l'aorte en les disséquant ; il ne reste plus que la tunique celluleuse et on voit se produire un anévrysme disséquant ou faux consécutif ou une rupture immédiatement mortelle. Dans notre observation rien de semblable. La paroi artérielle a cédé sur une étendue de 4 à 5 centimètres et au lieu de constituer une fissure il s'est produit une légère dilatation. L'anévrysme au lieu d'être disséquant s'est rompu et l'épanchement sanguin dans la plèvre s'est fait en plusieurs heures, 12 heures au minimum. Pour expliquer cette survie survenant après la

Digitized by Google

rupture des tuniques de l'aorte M. Pilliet a réuni ces temps derniers (*Bullet. de la Soc. anat.*, juillet 1889), tous les cas de mort dus à la perforation de l'aorte et dans les cas qu'il a consultés et examinés il a constaté une infiltration sanguine, entre les tuniques moyenne et externe qui rigidifie le vaisseau qu'elle renforce, pour ainsi dire. Pareil fait n'a pas été observé par nous.

Il n'y avait dans notre cas ni infiltration sanguine entre les tuniques artérielles ni entre le feuillet pleural et le vaisseau. Peut-être faut-il admettre une rupture lente, une suffusion du sang se faisant en nappe, en bavant.

Et nous serions tenté de rapprocher de notre cas un autre où l'épanchement a été surpris au moment de sa production. L'aspiration pratiquée aussitôt ramena un sang rutilant qu'elle ne put tarir. Le malade mourait 3 heures après.

Séance du 10 *janvier* 1890.

PRÉSIDENCE DE M. TUFFIER

Deux cas de rétention placentaire. — Examen histologique, par M. CHAPUT, chirurgien des hôpitaux (1).

OBS. I. — *Rétention datant de deux mois. Hémorrhagies.*

L. R., 36 ans, blanchisseuse, entre le 12 mars 1889, salle Chassaignac, n° 1, à l'hôpital Laënnec.

La malade n'accuse pas d'*antécédents pathologiques* ayant une valeur quelconque, ni syphilis, ni alcoolisme.

En 1874, elle devint enceinte pour la première fois, toutes ses grossesses et accouchements furent réguliers pour les 7 premières fois.

En juillet 1888, elle devint enceinte pour la 8e fois, mais fit une fausse couche de quelques mois pour laquelle elle resta 15 jours au lit. L'accident n'eut pas d'autres conséquences. Le 9 novembre 1888, elle devint enceinte pour la 9e fois.

Deux mois après elle faisait une fausse couche sans accidents bien nets tout d'abord, mais depuis le 25 janvier 1889 elle est prise d'hémorrhagies qui ne s'arrêtent que tous les deux ou trois jours.

A l'entrée, cette femme est pâle, profondément anémiée, d'un teint jaunâtre comme dans les anémies graves. Peu d'amaigrissement. Pas d'albumine dans les urines.

(1) Observation rédigée sur les notes de M. Reblaud, interne du service.

Digitized by Google

L'examen local montre une vulve très agrandie, sans déchirure du périnée. Au toucher on trouve le col largement dilaté, comme une pièce de 5 francs, très aminci. Il y a une déchirure à gauche, la lèvre antérieure est indurée. La lèvre postérieure est recouverte par une tumeur qui fait issue à travers l'orifice et qui présente les caractères physiques des cotylédons placentaires.

Dans les culs-de-sac latéraux on trouve une tuméfaction répondant aux annexes. Le corps de l'utérus est volumineux et peu mobile.

Par le toucher rectal on sent, des deux côtés, les tuméfactions formées par les annexes, la gauche descend aussi bas que le col, la droite est dure, solide, douloureuse.

Le 13 *mars*, ablation de la tumeur intra-utérine à l'aide de la curette tranchante. On retire un fragment ayant l'apparence de cotylédons placentaires. Gaze iodoformée, intra-utérine et tampons vaginaux. Suites opératoires aseptiques; la malade sort le 18 mars très améliorée, sur sa demande.

L'examen histologique sera décrit à la suite de la seconde observation.

Obs. II. — *Avortement de trois mois, rétention intra-utérine du fœtus et des annexes pendant 2 mois. — Extraction artificielle. — Curage. — Mort sans accidents septiques.*

J. L., femme R., 40 ans, ménagère, entre le 14 février 1889, salle Chassaignac, n° 2, à l'hôpital Laënnec.

Réglée à 15 ans, toujours régulièrement, elle a eu 6 grossesses normales, la septième survenue il y a 3 ans, s'est terminée par une fausse couche de 3 mois et demi. Leucorrhée habituelle.

Il y a 6 mois, la malade s'est aperçue de la suppression des règles avec nausées, vomissements, douleurs dans le ventre et les reins. Elle se crut enceinte, mais vers le 5e mois les mouvements ne s'étaient pas encore produits et elle fut prise vers cette date d'une métrorrhagie peu abondante pour laquelle elle consulta une sage-femme qui lui déclara qu'elle faisait une fausse couche. Cependant la malade déclare qu'elle n'a perdu que des caillots; aucun fœtus ni débris d'œuf n'a été éliminé. Elle entre à l'hôpital pour des douleurs abdominales et lombaires avec maux d'estomac, nausées, céphalalgie. Pas d'amaigrissement ni de fièvre. Depuis 5 semaines les pertes n'ont pas reparu.

État actuel. — Rien d'appréciable du côté de l'abdomen à l'inspection, palpation, percussion.

Au *toucher vaginal*, le col est dans l'axe du vagin, peu abaissé.

L'orifice largement ouvert laisse passer la pulpe du doigt.

La paroi postérieure du col est amincie, la paroi antérieure est augmentée de volume et manifestement indurée.

Le cul-de-sac antérieur est effacé, on y perçoit une tumeur dure du volume d'une pomme, qui fait avec le col utérin un angle ouvert en avant (antéflexion).

Les culs-de-sac latéraux et postérieurs sont très libres.

Au *palper bimanuel* on trouve l'utérus augmenté de volume, peu mobile.

On constate facilement une augmentation de volume portant sur la paroi antérieure du corps de l'utérus et qui donne la sensation d'un fibrome du volume d'un œuf de pigeon inclus dans cette paroi.

Digitized by Google

Le 23 *février* 1889. Sous le chloroforme je fais aux ciseaux une incision bilatérale du col sur une hauteur de 3 cent., suivie d'un débridement bilatéral au bistouri de l'orifice interne. Ce dernier est enfin dilaté avec un dilatateur.

Au toucher utérin on trouve une cavité presque vide avec la sensation d'une masse molasse tout au fond. Avec la curette tranchante on déchire une partie remplie de sang modifié, puis on retire un gros placenta avec un fœtus. Celui-ci présente une tête énorme et une main bote.

Tamponnement iodoformé intra-utérin.

Les jours suivants la température ne dépasse pas 35°,5, mais il y a des vomissements répétés avec adynamie. Le 26 *février*, je remplace la gaze iodoformée par des bandelettes de gaze phéniquée. Les vomissements diminuent. Le 1er *mars*, un purgatif évacue des matières abondantes et fétides.

A partir du 3 mars, les vomissements reprennent, la langue se sèche, la température descend à 36°. Il y a de l'odeur gangreneuse de l'haleine avec adynamie profonde et angoisse ; pas d'albumine dans l'urine.

Mort le 8 mars.

A l'AUTOPSIE. — Rien dans l'utérus, ni dans les viscères ; cependant les reins sont pâles et *petits* et le foie jaunâtre.

L'*examen histologique* de ces deux observations m'a donné des résultats identiques. Le tissu du placenta à la coupe est dur, sclérosé, avec, par places, des infiltrations sanguines, tendues.

Histologiquement on constate que le nombre des villosités est considérablement diminué. En revanche, leur volume est doublé, quintuplé, décuplé même.

On trouve à la périphérie des villosités une couronne très petite d'épithélium aplati avec petits noyaux. Dans leur épaisseur, pas trace de vaisseaux. La grande masse du tissu est formée de fibres conjonctives se colorant mal au picro-carmin. Quant aux cellules, dans les petites villosités elles sont aplaties, allongées, anguleuses, mal colorées et sans noyaux. Elles ressemblent aux cellules cartilagineuses atrophiées des corps étrangers articulaires libres dans l'articulation.

Dans les grosses villosités on trouve des masses très serrées d'énormes cellules mesurant 30, 60, ou 100 μ qui ont les caractères des cellules déciduales. Elles sont faiblement colorées en rose, et fortement granuleuses, sans noyau bien net.

Il existe encore du sang dans les lacs sanguins.

RÉFLEXIONS. — Ces deux observations montrent donc qu'après un avortement ou la mort du fœtus le placenta peut continuer à vivre. Il présente des modifications de structure telles que : oblitération des vaisseaux, transformation conjonctive du stroma des villosités, atrophie de certaines cellules, hypertrophie de certaines autres.

La vie de ce tissu à vitalité amoindrie ne paraît pas devoir persister indéfiniment ; de là résulte, à un moment donné, des accidents septiques ou des hémorrhagies.

Digitized by Google

Au point de vue thérapeutique, le plus prudent est donc d'enlever les annexes fœtales, aussitôt le diagnostic de rétention confirmé. C'est d'ailleurs la doctrine soutenue par Doléris.

Anévrysme sacciforme de la première portion de la crosse aortique. — Ectasie considérable des deux autres portions. — Emprisonnement du nerf pneumogastrique et du récurrent gauches dans du tissu scléreux très dur. — Alternatives de paralysie et de contracture de la corde vocale gauche. — Phénomènes d'angine de poitrine. — Mort subite pendant le sommeil, par M. A. Marius Poulalion, interne des hôpitaux.

L'observation que nous avons l'honneur de communiquer à la Société anatomique, nous semble offrir plusieurs côtés intéressants au point de vue clinique et anatomique, surtout au point de vue des relations que l'on peut établir entre la nature de certains symptômes et la nature des altérations anatomiques.

Thiébault, C., âgé de 58 ans, boulanger, entre le 8 novembre 1889 à l'hôpital Laënnec, dans le service de M. le Dr Ferrand, salle Cruveilhier, no 6.

Cet homme se présente à la consultation pour un enrouement et une douleur pongitive, parfois angoissante, qu'il éprouve au niveau de la région sternale.

Antécédents héréditaires. — Le grand-père est mort à 83 ans de mort subite. Le père, à la suite d'une violente colère, meurt subitement à 49 ans ; à l'autopsie on constate une rupture du cœur (?) nous dit le malade. Il a deux frères de 60 et 65 ans bien portants, ayant chacun une nombreuse famille bien portante.

Antécédents personnels. — Aucune maladie d'enfance. A 18 ans il s'engage et part pour l'Algérie où il contracte les fièvres intermittentes, qui durent pendant six mois.

Les nombreux accès fébriles qu'il éprouve, sont très violents ; on l'oblige à rentrer en France et aussitôt les accès de fièvre disparaissent complètement. Depuis cette époque il n'a jamais plus été malade.

Dans l'histoire pathologique de ses antécédents personnels, nous ne trouvons pas de syphilis, pas de symptômes bien marqués d'intoxication alcoolique ; d'ailleurs le malade dit très franchement n'avoir presque jamais fait usage de vin et de liqueurs ; il buvait seulement un peu de bière.

Il y a deux ans, à l'âge de 56 ans, il entre à l'hôpital pour des douleurs d'estomac et des phénomènes de bronchite. Soigné pendant deux mois, il sort, dit-il, complètement guéri. A ce moment-là il ne se plaignait pas du cœur et l'attention des médecins ne paraît pas avoir été attirée de ce côté.

Digitized by Google

Au mois de mai dernier, il commence à sentir des douleurs derrière le sternum ; par moments il éprouve comme une espèce de constriction, de violent serrement au niveau de la gorge et de la partie supérieure du thorax ; la nuit il sent parfois comme un poids qui l'oppresse sur toute la poitrine ; il sent également une douleur continue entre les deux épaules ; il n'éprouve pas de palpitations de cœur. Jamais il n'a eu de difficulté dans la déglutition des aliments solides. Souvent il ne peut dormir sans être assis et la tête penchée en avant.

Depuis le mois de juillet, il lui est arrivé trois fois d'éprouver brusquement et à propos de rien une douleur angoissante, qui le prend d'abord à la poitrine derrière le sternum, puis à l'épaule gauche et s'étend aussitôt dans tout le bras correspondant ; à la façon dont le malade raconte ces accès douloureux, on ne peut douter de la forme d'*angor pectoris* qu'ils ont présentée. D'autres fois ce sont des fourmillements, des crampes, qui le tiennent dans la main et le bras gauche.

Depuis cinq ou six mois, il tousse ; il est pris par moments de quintes de toux violente, « comme un enfant qui a la coqueluche », dit le malade, mais il n'expectore jamais que quelques mucosités claires et spumeuses. En même temps la voix a changé de timbre ; elle est devenue rauque, criarde. C'est alors que le malade s'est aperçu d'une tuméfaction de la région droite du thorax.

Tous ces symptômes d'abord peu marqués ont été en croissant progressivement depuis le mois de juillet dernier.

État du malade à son entrée à l'hôpital. Il se plaint d'oppression et de douleurs thoraciques. Les mouvements du thorax se font régulièrement ; il n'y a pas à proprement parler de dyspnée, mais la toux qu'il a eue ces jours derniers a déterminé une espèce d'endolorissement de la poitrine, qui semble rendre la respiration plus discrète.

La peau du thorax ne présente pas de coloration anormale et n'est recouverte d'aucune production pileuse.

La paroi antérieure est irrégulière : à droite du sternum existe une voussure allongée de haut en bas, s'étendant du deuxième espace intercostal à la cinquième côte, présentant à sa partie moyenne une largeur de quatre travers de doigt et demi, en dehors du bord droit du sternum. Cette voussure est animée de mouvements d'expansion en masse très perceptibles à la vue. La région cardiaque paraît au contraire affaissée, sans aucun mouvement de soulèvement visible.

A la palpation on perçoit encore mieux ces mouvements d'expansion, qui occupent toute la voussure ; ils sont plus nombreux que les pulsations de la radiale, et donnent à la main qui explore une sensation de mouvements de *reptation*. On sent aussi un léger frémissement correspondant à la systole cardiaque indiquée par le pouls des carotides.

On ne perçoit pas à la main de mouvements à la région du cœur : au premier abord nous avons l'impression d'une *ectopie cardiaque*.

La percussion permet de délimiter une zone de matité très étendue qui occupe toute la région normale du cœur correspondant au sternum et toute la voussure anormale ; sur cette dernière la matité est absolue, tout à fait « *tanquam percussi femoris* », tandis qu'au niveau du cœur la matité est profonde, et par une percussion superficielle on a

Digitized by Google

plutôt de la sonorité. La matité de la voussure est séparée de la matité hépatique par une zone de sonorité allongée transversalement et ayant deux travers de doigt de hauteur.

Dans les régions sus-claviculaires et dans la région sus-sternale, on ne sent pas de tumeur ni de pulsations anormales. L'exploration de toute la région thoracique ne provoque aucune douleur, pas plus que les mouvements imprimés au larynx.

A l'auscultation, on entend dans la région du cœur les deux bruits bien séparés, bien claqués, sans souffle, ni au premier ni au second temps. Au niveau de la voussure, on entend un souffle doux, correspondant à la systole cardiaque ; on perçoit nettement le claquement précis des valvules sigmoïdes.

Il n'y a pas de bruits anormaux dans les vaisseaux du cou ni dans les artères fémorales.

Le pouls radial est petit, filant ; le tracé sphygmographique pris le jour de l'entrée du malade indique bien ses caractères ; il n'y a pas de différence bien marquée entre le pouls de droite et celui de gauche.



Les poumons paraissent sains ; la respiration est cependant légèrement emphysémateuse ; la voix est rauque.

Le cou du malade est, par conformation naturelle, très court ; dans la position verticale de la tête, le cartilage thyroïde est situé presque derrière la fourchette du sternum.

Si on étend la tête en faisant mettre le malade dans le décubitus dorsal, on ne peut ramener que très difficilement le larynx à un travers de doigt au-dessus de la fourchette sternale. Cette disposition est due en partie à une conformation naturelle du cou, mais aussi elle est exagérée par la traction que la crosse dilatée produit sur la trachée ; elle rendait très difficile l'opération de la trachéotomie, dont la nécessité a semblé s'imposer un jour dans un accès de dyspnée laryngée.

Le malade petit, d'apparence robuste, présente un état général assez bien conservé. Pas de fièvre, pas d'amaigrissement. Le faciès est pâle, légèrement terreux. La calvitie est presque complète. La cornée est entourée d'un cercle sénile très marqué des deux côtés et sur toute la circonférence. Il n'y a pas de modifications des pupilles ; la conformation extérieure et intérieure du nez paraît normale ; les dents sont mauvaises, beaucoup sont cariées et les antérieures présentent quelques stries transversales. La voûte palatine et le voile du palais sont bien conformés. Les veines du cou ne présentent aucun gonflement ni aucun battement. Les artères temporales, humérales, radiales et fémorales présentent une certaine résistance, sans être cependant manifestement athéromateuses ; jamais aucun œdème ; quelques

Digitized by Google

varices et varicosités aux deux jambes ; pas de ganglions tuméfiés ; ongles des orteils hypertrophiés et striés en long. Énorme hernie inguinale droite facilement réductible.

Toute la région abdominale est souple et non douloureuse à l'exploration. Aucune cicatrice ni sur la peau ni aux organes génitaux. L'appareil digestif ne présente pas de troubles : bonnes digestions. Le foie est de volume normal ; la matité de la rate est très augmentée en hauteur. Jamais de troubles urinaires. Les urines sont normales en quantité et en qualité.

Comme troubles nerveux le malade a eu quelquefois des vertiges et des éblouissements, mais seulement au mois de juin quand il a commencé à souffrir de la poitrine.

Aucun trouble de la sensibilité tactile dans le bras gauche.

Cet ensemble de symptômes permet à M. le Dr Ferrand d'établir de la façon suivante le diagnostic, confirmé par l'examen de son collègue M. le professeur Damaschino :

Anévrysme sacciforme de la crosse de l'aorte, sans aucune altération des orifices du cœur, ayant pour cause une aortite chronique, liée à un état arthritique, compliqué d'intoxication paludéenne ancienne.

Évolution de la maladie. — Pendant le premier mois de séjour à l'hôpital, aucune modification ne se produit.

Le malade a éprouvé seulement une fois le matin après la visite un accès fruste d'angine de poitrine : il sent tout à coup un engourdissement du bras gauche avec angoisse précordiale et tous les jours suivants il conserve dans la main gauche une espèce de crampe.

Le malade se plaint souvent d'être gêné pour respirer, mais l'examen du thorax n'indique pas de signes anormaux.

Dans les premiers jours de décembre il est pris de dyspnée intense avec tirage et cornage, et pendant plusieurs jours il reste sous le coup de cette dyspnée avec des variations dans l'intensité.

Il est obligé de rester assis nuit et jour, la tête penchée en avant; de cette seule façon il peut obtenir quelques instants de repos et de sommeil.

Avant l'apparition de cette dyspnée intense, lors de son entrée, nous avions examiné le larynx et nous avions constaté les caractères suivants :

Aucune modification dans la coloration de la muqueuse, qui est partout uniformément rosée ; la corde vocale droite est mobile pendant la respiration et la phonation ; la corde vocale gauche est au contraire immobile, éloignée (*en dehors*) de sa position normale ; elle semble appliquée fortement contre la paroi latérale du larynx (*paralysie de la corde*).

Pendant les accès de dyspnée qui se sont présentés durant le dernier mois, l'examen laryngoscopique a pu être de nouveau facilement pratiqué et a donné les renseignements suivants : la corde vocale gauche est immobile, son bord interne occupe la ligne médiane de la glotte, dont la lumière est ainsi diminuée de moitié ; la corde vocale droite est au contraire très mobile, animée de mouvements pour ainsi dire convulsifs et par moments, sous l'influence d'une contraction plus forte, elle vient s'appliquer contre sa congénère *évidemment en contracture*, déterminant ainsi une rapide occlusion de la glotte et une *dyspnée inspiratoire* extrême.

Digitized by Google

Ainsi s'expliquent ces accès de dyspnée paroxystique qu'a éprouvés plusieurs fois le malade pendant son séjour à l'hôpital. Ces crises laryngées étaient dues à la compression violente du récurrent, comme l'a montré l'autopsie.

Après une de ces crises de dyspnée, quand le calme fut revenu, M. le professeur Damaschino voulut bien prendre le tracé simultané du pouls radial et des mouvements d'expansion de la tumeur anévrysmale.

On peut voir sur la figure ci-jointe les caractères de ces deux tracés.



Tracé simultané du pouls radial droit et des mouvements d'expansion de la tumeur anévrysmale. (Cardiographe de Marey.) — A, tracé des mouvements de la tumeur. — B, tracé du pouls radial droit.

Comment faut-il interpréter les relations qui existent entre l'un et l'autre de ces tracés ? La situation de la poche tout près de l'orifice aortique et avant l'émergence des gros troncs artériels permet de comprendre la circulation qui se fait dans la poche et qui régit les mouvements d'expansion. Ce tracé montre que dans l'espace de temps d'une pulsation artérielle il y a deux pulsations anévrysmales. En effet le cœur lance une ondée sanguine ; la diastole de la poche commence un peu avant la diastole artérielle et au moment où l'ondée sanguine arrive à la périphérie, un affaissement se produit dans la poche, sans doute sous l'action de l'élasticité de ses parois ; mais elle subit tout de suite après une expansion par le reflux du sang qui se fait sous l'influence de l'élasticité artérielle. La poche s'affaisse alors une seconde fois, pour subir aussitôt une autre expansion sous l'influence d'une nouvelle ondée sanguine lancée par le cœur.

Donc à chaque mouvement du pouls la poche anévrysmale reçoit deux ondées sanguines l'une venant du cœur, l'autre de la périphérie. Ces deux impulsions successives contre les-

Digitized by Google

quelles doit lutter l'élasticité de l'anévrysme, ne peuvent que favoriser doublement le développement de la tumeur anévrysmale.

Pendant les derniers temps le malade souffrait continuellement ou de son bras gauche dans lequel il éprouvait par instants soit des engourdissement, soit des douleurs survenant tout à coup, ou bien de la dyspnée qui était tantôt laryngée et alors intense, tantôt pulmonaire, moins intense mais plus durable ; tout cela sans phénomènes cardiaques marqués et sans lésions apparentes du côté du poumon.

27 *décembre*. On trouve le malade mort dans son lit, occupant la position qu'il avait l'habitude de prendre pour dormir, assis et la tête appuyée sur ses genoux relevés.

AUTOPSIE, faite 24 heures après la mort. La *voussure thoracique* semble presque disparue ; superficiellement, après la section de la peau, le squelette costal, le sternum et les cartilages costaux paraissent intacts.

Après l'enlèvement du plastron sterno-chondral très adhérent au tissu cellulaire du médiastin, on peut voir, sur la face postérieure de ce plastron, une *dépression arrondie*, grande comme la paume de la main, étendue de la 1re côte à la 4me et empiétant sur le bord droit du sternum qui est usé et raréfié à cet endroit ; la partie des espaces intercostaux correspondants est occupée par du tissu scléreux très dense, complétant ainsi une espèce de *coque thoracique*. A cette coque correspond du côté du médiastin une *tumeur anévrysmale*, qui apparaît maintenant, très manifeste, saillante, non recouverte ni par du tissu cellulaire ni par le poumon.

Avant d'explorer et de sortir les organes thoraciques on se rend bien compte des *rapports* qu'affectent avec les organes voisins l'anévrysme et la crosse dilatée : La poche grosse comme une orange, ayant 8 centimètres de diamètre, et située à droite de la crosse de l'aorte, à laquelle elle est unie par un large et court pédicule ; elle refoule à droite le lobe pulmonaire, lequel est comprimé et très adhérent en masse à la phériphérie de la poche ; en bas elle est entourée de tissu pulmonaire ; elle fait saillie dans le péricarde et comprime en partie l'oreillette droite ; en haut et en arrière elle a refoulé le tronc de la veine cave supérieure, sans en diminuer le calibre et sans entraver la circulation.

La *crosse aortique*, bien que très dilatée, est recouverte par le poumon gauche, maintenu sur sa face antérieure par des adhérences pleurales ; en les détachant la crosse apparaît alors en masse.

Le *larynx* est très porté en bas et en arrière, attiré par *la trachée*, qui elle-même est refoulée en arrière et en bas par l'ectasie aortique ; la trachée présente une longueur ordinaire.

Les *plèvres* ne contiennent aucun épanchemont ; les feuillets sont légèrement adhérents à droite à la partie antérieure et aux deux sommets.

Les organes thoraciques sont extraits en totalité : la *colonne dorsale* ne présente pas d'altérations de structure ni de conformation. La concavité antérieure est un peu plus marquée que d'habitude.

Les deux *poumons* sont très volumineux, emphysémateux par places ; il y a des noyaux fibreux et crétacés dans le sommet droit,

Digitized by Google

traces manifestes d'une tuberculose ancienne guérie. Œdème aux deux bases, surtout à gauche.

Aucune altération dans la muqueuse du larynx et des bronches. Les deux cordes vocales ont la même situation et la glotte est régulière.

La trachée et la bronche gauche quoique comprimées et tiraillées ne présentent pas de rétrécissements.

D'une façon générale tout le *tissu cellulaire* des médiastins est épaissi, plus ou moins induré ; les *ganglions péribronchiques* sont noirs, volumineux, durs ; au-dessous de la bifurcation de la trachée ils forment une masse dure, très adhérente à tous les organes voisins.

L'*œsophage* est libre, sain dans toute son étendue ; tube digestif normal ; par la moindre goutte de liquide dans le péritoine, ni dans le sac herniaire ; *foie* petit, de coloration normale ; pas de calculs dans la vésicule biliaire ; *rate* volumineuse, diffluente, à capsule scléreuse ; les *reins* sont petits, non congestionnés, se décortiquant un peu difficilement.

Le *cerveau* est pâle, d'apparence normale ; les artères cérébrales ne sont presque pas athéromateuses ; en général toutes les *artères* sont souples, sans plaques d'athérome.

Dans le *péricarde* il n'y a aucun épanchement, aucune adhérence, aucune suffusion sanguine ou séreuse ; sous le feuillet viscéral, à la partie antérieure du cœur, existe une couche très abondante de tissu cellulo-graisseux.

Le *cœur* est flasque, mou, légèrement hypertrophié ; le *myocarde* est pâle, non scléreux ; à la coupe il ne paraît pas altéré.

Dans le *ventricule droit* se trouvent des caillots cruoriques abondants ; dans le *ventricule gauche* à peine quelques caillots cruoriques et un caillot fibrineux, filamenteux, qui se prolonge par l'orifice aortique dans la crosse et dans la poche : c'est sans doute ce caillot qui a déterminé la mort subite.

La *valvule mitrale* présente un épaississement scléreux par places, surtout aux bords des valves ; les piliers sont fermes, sains.

L'orifice et le tronc de *l'artère pulmonaire* avec ses deux divisions sont d'apparence normale. L'*orifice aortique* laisse passer facilement le doigt ; il n'est pas dur, ne semble pas dilaté ; en effet l'épreuve de l'eau démontre que les *valvules sigmoïdes* sont suffisantes.

Ces valvules présentent cependant quelques noyaux scléreux ; sur la face inférieure de l'une des valves existe une production filamenteuse, polypiforme, se laissant déchirer très difficilement.

Les orifices des deux *artères coronaires*, bien que entourés de plaques de tuméfaction athéromateuse, sont très béants ; les artères coronaires elles-mêmes ne sont pas athéromateuses.

La *crosse de l'aorte* est dilatée dans toute son étendue ; sa masse est plus volumineuse que les deux ventricules du cœur réunis ; elle présente à sa face antérieure et entre l'origine des deux premiers troncs qui en émergent une hauteur de 7 centimètres ; le tronc brachio-céphalique est un peu dilaté ; les deux autres branches d'origine sont de calibre normal.

Entourée de tissu scléreux, la crosse est intimement unie à la face antérieure de la trachée et à la bronche gauche ; le tissu qui les unit

Digitized by Google

est si résistant qu'on ne peut les séparer sans déchirer la paroi aortique. Ouverte dans toute sa longueur, la crosse apparaît boursouflée sur toute sa face interne; elle est recouverte depuis son origine jusqu'à l'aorte descendante par une éruption de plaques molles, gélatiniformes, de différente consistance, de différentes dimensions et de couleurs variées, blanchâtres, jaunâtres; quelques-unes sont rougeâtres. Il n'y a pas de points à consistance calcaire. Au niveau de son extrémité postérieure et inférieure la paroi de la crosse s'applique par sa face externe à la paroi de l'aorte descendante, de manière à former un *énorme éperon*, saillant dans la cavité de la crosse. De telle sorte qu'à cet endroit la dilatation cesse brusquement; de plus, à partir de cette limite on ne trouve plus que deux ou trois plaques d'athérome légèrement saillantes; tout le reste de l'aorte paraît sain. Sur la portion qui répond à la trachée existe une plaque grande comme une pièce de deux francs, plus rugueuse que les autres, sur laquelle se sont déposées des stratifications de caillots fibrineux, recouverts de caillots cruoriques : c'est donc une aortite généralisée de la crosse de l'aorte ayant eu sa période aiguë il y a probablement six mois.

Anévrysme. — A droite, à un centimètre au-dessus de l'origine de l'aorte, se trouve appendu un anévrysme sacciforme, gros comme une orange, de forme arrondie, légèrement aplati d'avant en arrière. Le *pédicule* est très court et presque aussi large que le diamètre de la tumeur.

Nous avons indiqué plus haut ses rapports avec les tissus voisins.

Parois. — Les parois sont constituées différemment, suivant les parties de la tumeur, suivant qu'on examine l'hémisphère antérieur ou l'hémisphère postérieur. Au niveau du pédicule ce sont les tuniques de l'aorte épaissies et résistantes. Pour l'hémisphère postérieur, les parois sont formées par ces mêmes tuniques, dilatées, amincies, transparentes.

Tout l'hémisphère antérieur n'a pas de paroi propre : elle est seulement constituée par la *coque thoracique* doublée de tissu cellulaire épaissi sur lequel reposent avec quelques légères adhérences des stratifications sédimentaires epaisses de caillots fibrineux; à la partie centrale de cet hémisphère les stratifications manquent et le sang était en rapport direct avec la paroi thoracique.

Orifice. — La poche communique avec l'aorte par un orifice qui a quatre centimètres de diamètre; les bords sont lisses sur tout le pourtour, ce qui explique probablement l'absence de souffle, ou son peu d'intensité, quand il existait.

Contenu. — Il y avait dans la poche un caillot fibrineux adhérent à la paroi antérieure, et dont le prolongement se continuait dans l'aorte et l'orifice cardio-aortique.

On trouve une grosse masse de caillots fibrineux stratifiés, creusée en cupule, dont la convexité s'applique dans la coque thoracique et adhérente par sa périphérie aux tuniques qui constituent la paroi postérieure de la poche.

Nerfs. — Le *plexus brachial* gauche ne paraît en rien comprimé dans ses branches d'origine inférieures.

Les *nerfs phréniques* sont intacts et en dehors du tissu scléreux. Le *nerf pneumogastrique droit* se dissèque facilement; il ne paraît pas avoir été comprimé; le *nerf récurrent droit* ne présente

Digitized by Google

rien d'anormal. Le *nerf pneumogastrique gauche* se trouve au niveau de la carotide primitive dans une gaine de tissu cellulaire lâche, mais à partir du point où il aborde la crosse de l'aorte jusqu'au-dessous du pédicule pulmonaire, il est emprisonné, enclavé dans un tissu scléreux presque cartilagineux, qui fait partie de la paroi aortique.

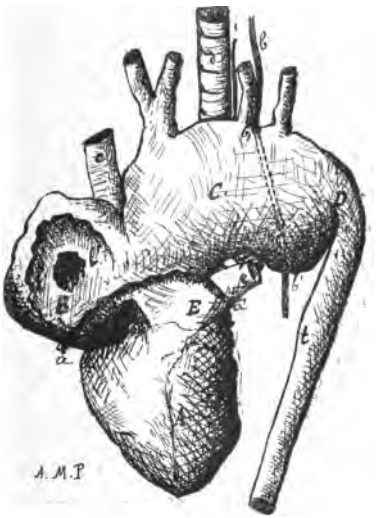

Tumeur anévrysmale et ectasie aortique (pièce disséquée et préparée).

A, Cœur. — B, Tumeur anévrysmale dont la paroi antérieure n'existe pas à l'état de tunique. — l, l', Masse de caillots fibrineux perforée au centre p. — C, Crosse dilatée. — D, Éperon saillant dans la cavité de la crosse. — E, Tronc de l'artère pulmonaire. — e, Branche gauche de l'artère pulmonaire. — d, Trachée. -- f, Bronche gauche. — aa, Ligne d'insertion du péricarde pariétal.— c, Tronc de la veine cave supérieure. — t, Aorte thoracique. — b b', Nerf pneumogastrique gauche enchâssé dans l'épaisseur de la paroi aortique. — i, Nerf récurrent gauche.

Le *plexus cardio-pulmonaire* est perdu au milieu d'une gangue scléreuse plus facilement dissociable.

Le *récurrent gauche* depuis son origine jusqu'à la partie moyenne de la trachée est également emprisonné et enchâssé dans un pareil tissu scléreux, encore plus dur qu'en avant, et dans lequel il faut le sculpter.

On comprend avec cette disposition la compression progressive produite sur ces nerfs et il est facile d'interpréter les accidents qui se sont produits du côté de la corde vocale gauche.

L'*examen histologique* de ces nerfs nous a montré que les troncs et les filets sont environnés d'une gangue scléreuse épaisse, formée par du tissu conjonctif fibreux, arrivé à l'état adulte, contenant quelques fibres élastiques ; dans ces conditions, ce tissu rétracté a dû jouer le rôle d'un anneau constricteur et agir d'une façon analo-

Digitized by Google

gue à un tissu cicatriciel ou à un anneau tel qu'on en observe dans la cirrhose du foie : ce qui expliquerait par *rétraction* la compression du nerf et les symptômes qui en ont été la conséquence. Quant aux faisceaux de tubes nerveux placés au milieu de ce tissu, ils contenaient des tubes nerveux d'aspect normaux quant au cylindre d'axe et à a myéline, ce qui démontre qu'il y avait simplement *compression* et non *dégénérescence*.

Réflexions. — Cette observation nous paraît intéressante à plusieurs points de vue : Le *diagnostic* simple n'offrait pas de difficulté : aortite, ectasie de la crosse et sac anévrysmal. Au point de vue de l'*anatomie* et de la *physiologie pathologique* il est intéressant de constater avec quelle facilité les organes creux s'accommodent du voisinage des tumeurs : ainsi dans cette observation nous voyons la trachée, les bronches, les artères pulmonaires, les oreillettes, ne pas souffrir dans leur fonctionnement malgré la compression exercée de toute part par l'ectasie aortique ; de même nous voyons la poche anévrysmale comprimer impunément le poumon, l'oreillette droite, et refouler en arrière le tronc de la veine cave supérieure, qui n'a jamais manifesté la moindre souffrance dans sa circulation.

Au contraire, les organes nerveux ont réagi toujours, plus vite et plus fortement : il existe tout un ensemble de symptômes laryngés, pulmonaires et des phénomènes d'angor pectoris, dus au traitement et à l'emprisonnement dans du tissu scléreux des nerfs pneumogastrique et récurrent gauches. Ce travail de compression explique bien ces *alternatives de paralysie* et de *contracture* de la corde vocale, ainsi que la dyspnée ordinaire éprouvée par le malade en l'absence de signes stéthoscopiques précis du côté du poumon. Les symptômes d'angor pectoris ne peuvent ici être attribués à des troubles de vascularisation cardiaque; le cœur lui-même a peu souffert et la circulation des coronaires paraît s'être toujours faite dans de bonnes conditions, malgré les lésions de voisinage de la paroi aortique.

L'angine de poitrine est dans ce cas manifestement d'origine nerveuse. Le mécanisme qui semble avoir présidé à la détermination des accidents douloureux est peu connu. Ce n'est pas en effet à des *altérations irritatives*, *inflammatoires* de ces nerfs que nous avons affaire, mais à des phénomènes de *compression simple* et de *constriction* des troncs et des filets nerveux. Cette observation nous paraît très intéressante

Digitized by Google

surtout à cause de cette pathogénie peu décrite des phénomènes d'*angor pectoris*.

Cliniquement, il est intéressant de constater aussi la prédominance des symptômes fonctionnels sur les signes physiques et l'absence de relation de cause à effet qui existe entre eux : en effet les signes physiques sont exclusivement fournis par la poche anévrysmale, qui ne déterminait que peu ou pas de troubles fonctionnels de voisinage. Les symptômes fonctionnels au contraire, sont tous le résultat de l'aortite (endartérite et périartérite) et de l'ectasie de la crosse, qui ne se manifestaient par aucun signe physique.

Au point de vue *étiologique*, nous trouvons chez un arthritique une intoxication paludéenne ancienne, ne s'étant plus manifestée depuis longtemps par des accidents aigus.

Au point de vue *thérapeutique*, l'histoire de ce malade nous semble pouvoir être rapprochée d'une observation rapportée dernièrement par M. le professeur Spillmann de Nancy (*Gazette hebdomadaire de médecine et de chirurgie* du 29 novembre 1889).

Le diagnostic de notre malade était le même que dans le cas de M. Spillmann, du moins pour la poche anévrysmale, avec un degré de moindre étendue.

On s'était demandé aussi s'il n'y aurait pas lieu d'intervenir par l'électropuncture, mais la question avait été résolue par la négative.

En effet cette intervention ne pouvait pas dans le cas présent être très utile, pour le moment du moins, puisque la poche ne semblait pas entrer en ligne de compte dans la production des accidents qu'éprouvait le malade ; mais si, par d'heureuses circonstances, le calme était définitivement survenu pour les phénomènes douloureux et laryngés, on aurait pu alors pratiquer l'électropuncture et dans les conditions où se trouvait cette poche, l'opération aurait pu être curative.

ÉLECTIONS

La Société procède au renouvellement partiel de son bureau pour l'année 1890. Le Comité est constitué comme suit :

MM. CORNIL, *président*.
CHAUFFARD. } *vice-présidents*.
WALTHER.. }

Digitized by Google

GUINON.... } *secrétaires.*
PARMENTIER }
HARTMANN, *trésorier.*
BROCA, *archiviste.*
CHAPUT.. }
GIRODE... } *membres titulaires du Comité.*
THIBIERGE }
ACHARD.. }
ALBARRAN } *membres adjoints du Comité.*
LYOT..... }

M. LOVY est nommé *membre correspondant.*

Séance du 17 *janvier* 1890.

PRÉSIDENCE DE M. TUFFIER

Lymphadénome rénal chez un enfant de 7 mois, par M. LOUIS, interne des hôpitaux.

S. Emile, 17 mois, entré salle Denonvilliers, nº 20 (Trousseau) le 30 septembre 1889.

Pas *d'antécédents héréditaires*, pas de cancer dans la famille; un oncle mort poitrinaire. Les parents sont très bien portants.

Antécédents personnels. N'a pas eu de fièvres éruptives, convulsions à 5 ou 6 mois. C'est un enfant pâle, cachectique, au crâne énorme, aux fontanelles non soudées. Il présente une distension abdominale considérable, la circonférence abdominale mesurée au niveau de l'ombilic est de 56 à 57 centimètres. Le ventre est surtout dilaté à gauche. Les veines de la paroi abdominale sont plus saillantes que de coutume. On sent à gauche de l'ombilic remontant jusque sous les fausses côtes et descendant jusqu'à la fosse iliaque une tumeur énorme, du volume d'une tête de fœtus, lisse, molle, fluctuante. A la percussion elle est assez difficile à limiter, car elle est recouverte en avant par des anses intestinales qui cachent sa matité. En arrière, et sur les côtés, matité absolue. Elle ne suit pas les mouvements du diaphragme et on ne peut lui imprimer de mouvements de latéralité, ni de mouvements verticaux.

Dyspnée mécanique par gêne du diaphragme. Rien dans le poumon. Pas de diarrhée ni de vomissements, pas de fièvre. Les urines ne contiennent pas d'albumine. Jamais le malade n'eut d'hématurie.

Le sang examiné paraît contenir un peu plus de globules blancs que de coutume.

Hypospadias péno-scrotal, l'orifice du canal siège à la racine de la verge, à la naissance du scrotum, lequel est divisé en deux moitiés dont chacune contient un testicule bien descendu.

Digitized by Google

Strabisme interne de l'œil droit. Poids à son entrée et un mois après, peu avant la mort : 20 livres.

Deux ponctions aspiratrices faites au point le plus fluctuant, ne donnèrent que quelques gouttes de sang.

Diagnostic. — Tumeur maligne du rein ou de la rate.

Le 25. L'enfant est pris de fièvre et succombe le 28 sans avoir présenté de convulsions.

AUTOPSIE. — On trouve à l'ouverture de la cavité péritonéale quelques gouttes de liquide citrin.

Toute la partie gauche de la cavité abdominale est remplie par une tumeur arrondie, lisse, du volume d'une tête d'enfant de 1 an, qui refoule les intestins en haut et à droite. A sa surface, en avant d'elle, intimement accolé, on trouve le côlon descendant dont elle a décollé le méso et qui, aplati, lui adhère par sa face postérieure.

Le *rein droit*, normal dans ses 2/3 supérieurs, est envahi à la partie inférieure par un tissu néoplasique qui a remplacé le tissu rénal, et forme une tumeur du volume d'un œuf de dinde. A la coupe, on voit que ce tissu est ramolli, il présente la consistance et l'aspect d'un sarcome mou ou d'un encéphaloïde. La capsule du *rein droit* se décortique assez facilement.

La *vessie* contient environ 100 gr. de liquide, ne présente aucune altération. Les uretères qui s'y abouchent sont perméables à son niveau.

La *rate* et le foie, l'estomac, paraissent normaux à l'œil nu.

L'intestin ne présente aucune ulcération, son tissu lymphoïde n'est pas hypertrophié.

Les ganglions mésentériques sont hypertrophiés, leur volume varie d'une lentille à une amande.

A la coupe, à l'œil nu, ils ne paraissent pas ramollis, dégénérés. L'examen histologique démontre qu'ils étaient enflammés mais il ne paraissent pas envahis par la tumeur.

Les *organes thoraciques.* — Poumon, cœur normaux, cerveau normal. Les ventricules étaient un peu dilatés. Testicules normaux.

Pour enlever la tumeur abdominale formée par le rein gauche il fallut le sculpter dans les muscles de la paroi abdominale postérieure auxquels elle adhérait. Elle n'adhérait pas à la colonne vertébrale. Ni la paroi abdominale, ni les corps des vertèbres lombaires n'étaient envahis par la dégénérescence cancéreuse.

En disséquant l'aorte abdominale on put suivre les artères rénales se rendant la droite au rein le moins malade, la seconde à la tumeur principale. Celle-ci, sur une coupe, se montre formée à la périphérie par la capsule du rein à laquelle adhérait une couche plus ou moins épaisse du tissu rénal formant, pour ainsi dire, une coque à la tumeur qui était formée de masses molles néoplasiques avec de nombreux foyers hémorrhagiques. A la partie inférieure près de l'abouchement des vaisseaux on voit plusieurs cavités dans la substance rénale, qui semblent être des calices dilatés.

L'*examen histologique* pratiqué par M. Bourges, et confirmé par M. Gombault a montré qu'il s'agissait d'un lymphadénome.

EN RÉSUMÉ, tout semble indiquer qu'il s'agit d'un lymphadénome primitif du rein gauche, ayant envahi secondaire-

Digitized by Google

ment le rein droit, fait rare, par la nature de la tumeur et par la proprogation aux deux reins.

Ici comme dans beaucoup de cas on n'a pas constaté de troubles urinaires (hématurie, albuminurie) et bien que, près des 3/4 du filtre rénal aient été détruits il n'y avait aucun signe d'insuffisance rénale.

M. Tuffier. — L'observation qui vient de nous être présentée est tout particulièrement intéressante.

Au point de vue physiologique la faible quantité de parenchyme rénal capable de sécréter équivaut au quart du volume des reins ; malgré cette filtration restreinte, l'urine était en quantité normale. Ce fait vient directement à l'appui des expériences que je vous ai présentées autrefois (1). En supprimant progressivemeut le parenchyme rénal d'un chien j'ai pu voir après l'extirpation des trois quarts de ce parenchyme, l'animal continuer à vivre dans un équilibre physiologique parfait, avec des urines de composition normale. J'ai montré la nature de l'hypertrophie compensatrice en pareil cas, je regrette qu'on ne l'ait pas recherchée dans cette autopsie car elle a dû se produire, étant donné que le parenchyme qui persiste paraît normal.

Au point de vue clinique, le volume de la tumeur n'a pas lieu de nous étonner, c'est en effet chez les enfants que l'on rencontre ces énormes tumeurs qui sont souvent plus grosses et plus lourdes que le sujet qui en est porteur. Tous les auteurs ont signalé et il est de notoriété vulgaire que de 1 à 5 ans l'œil et le rein sont les deux organes d'élection pour le cancer ou plutôt pour le sarcome car ces tumeurs appartiennent généralement à cette variété; le lymphadénome, y est au contraire assez rare.

L'*absence d hématurie* est la règle dans le lymphadénome; c'est une anomalie fréquente dans le sarcome et enfin chez les enfants elle fait très rarement défaut, son absence chez ce malade n'a donc rien d'anormal.

Au point de vue *anatomo-pathologique* la bilatéralité des lésions est un fait rare qu'on ne voit guère que dans le 10e des cas et dans tous les exemples signalés elle se présente comme chez ce malade; il y a envahissement successif. Le

(1) Soc. anat. 1888, et études expérimentales sur la chirurgie du rein 1889, néphrectomie, néphrotomie, néphrorraphie, urétérotomie.

Digitized by Google

néoplasme est beaucoup plus développé d'un côté et les altérations constatées du côté opposé ne diffèrent en rien des noyaux secondaires que l'on rencontre dans le foie, les os ou le poumon.

Il eut été intéressant dans ce cas de mesurer le volume des uretères et des veines rénales et de disséquer les veines du plexus spermatique pour savoir si les premiers ont augmenté de volume, et si les secondes sont devenues variqueuses.

J'insisterai en terminant, sur les rapports de la tumeur et de l'intestin. Vous savez que l'on donne généralement comme symptôme capital dans le diagnostic des néoplasmes rénaux la sonorité du côlon en avant de la tumeur. J'ai montré ailleurs (*Étude sur les tumeurs malignes du rein*) que les altérations rénales qui acquéraient un gros volume dédoublaient le mésocôlon descendant, refoulaient l'intestin en dedans et s'appliquaient directement à la paroi abdominale derrière laquelle elles donnaient une matité absolue. C'est ce qui a eu lieu chez ce malade et le mésocôlon a été si bien dissocié par le bord interne de la tumeur que l'intestin est aplati et que l'autopsie a révélé des symptômes d'obstruction intestinale.

Ostéomyélite de l'extrémité inférieure du fémur gauche. — Décollement épyphisaire, arthrite purulente du genou, ostéomyélite des deux clavicules, du cubitus droit, du sacrum. — Péricardite purulente, abcès du poumon. — Mort, par M. Louis.

Ch. Eugène, 8 ans, entré le 7 janvier 1890 à l'hôpital Trousseau.

Il y a 15 jours, en revenant de l'école a dû s'aliter, ne pouvant plus marcher, la jambe et la cuisse gauches étaient très gonflées et très douloureuses. L'enfant pousse des cris dès qu'on le touche. Beaucoup de fièvre.

Il y a quelques jours au niveau de l'articulation sterno-claviculaire gauche est apparu une tuméfaction molle, fluctuante, recouverte par une peau saine. De temps en temps l'enfant accuse des douleurs dans le bras gauche. Fièvre très intense, 40° le soir.

A son entrée dans le service, le 9 janvier, on lui incise une collection purulente au niveau de l'extrémité interne de la clavicule droite, trépanation, pus dans le canal médullaire.

Ouverture et lavage de l'articulation sterno-claviculaire gauche, pus bien lié, chocolat; cartilages érodés, mobilité anormale très étendue.

Incision d'abcès sous-périostés au niveau de l'olécrâne du côté droit, au niveau de la base du sacrum.

Incision d'une énorme collection purulente sous-périostée à la partie inférieure de la cuisse. Le périoste est décollé dans les 2/3 inférieurs de la diaphyse fémorale, décollement épiphysaire de l'extrémité

Digitized by Google

inférieure du fémur, arthrite purulente du genou, drainage, lavage. Le pus de ces différents foyers examiné par M. Achard, contenait le staphylococcus pyogenes aureus.

Le soir la température s'est abaissée à 38°, 4.

Le lendemain matin 39°,4 ; le soir 40°. Il ne s'est pas formé de nouvelle collection, mais la respiration qui était déjà un peu soufflante la veille, l'est très nettement à la base gauche et au sommet droit. Râles sous-crépitants aux deux bases, surtout du côté gauche. Pas de matité, ni de modification des vibrations thoraciques. Rien au cœur. Traces d'albumine, même œdème du membre inférieur gauche, œdème du scrotum, de la main droite. Epistaxis. Champagne, Alcool, café, sulfate de quinime.

Le 11 et le 12. Malgré les toniques, les antipyrétiques, un pansement quotidien, la température reste très élevée au-dessus de 40°. La respiration est plus gênée. Les râles sous crépitants s'entendent jusqu'aux sommets. Pas de souffle au cœur. Les bruits sont sourds, mous, le pouls très fréquent, petit, filiforme, irrégulier.

Le 15 mort.

Autopsie, ne put être faite que d'une façon incomplète ; on trouva au niveau du membre inférieur gauche, que l'extrémité inférieure de la diaphyse décollée, avait pénétré dans l'articulation du genou en se plaçant-au-dessus des condyles et en refoulant la rotule au-devant d'elle.

Le canal médullaire du *fémur*, coupé à quelques travers de doigt au-dessus du genou, contient du pus.

Au niveau de l'*articulation sterno-claviculaire* gauche on trouve les signes d'une arthrite purulente, les cartilages sont détruits, les surfaces articulaires érodées ; sur une coupe on voit que les alvéoles du tissu spongieux de l'extrémité interne de la clavicule sont gorgés de pus.

Les reins sont congestionnés, ils présentent de petits abcès miliaires dans la substance médullaire. La rate, le foie paraissent normaux.

A l'ouverture du *péricarde* il s'écoule environ 30 gram. de pus verdâtre, bien lié. Le péricarde est revêtu tout entier par une couche de fausses membranes fibrino-purulentes épaisses surtout sur le péricarde viscéral. Pas de lésion des valvules, ni de dépoli de leur surface.

Les poumons sont fortement congestionnés, mais crépitent dans toute leur étendue. Il n'y a point de noyau de bronchopneumonie véritable.

A la base du poumon droit, au niveau de la partie antérieure inférieure du lobe inférieur on trouve 3 petites cavités contenant du pus, à parois anfractueuses irrégulières, creusées dans le parenchyme pulmonaire, du volume d'une noisette.

Réflexions. — Il s'agit dans ce cas d'une infection des plus graves par la rapidité de son évolution, par la multiplicité de ses localisations, sa généralisation à un grand nombre d'os, au péricarde et au viscères. Le déplacement de la diaphyse fémorale et sa pénétration dans l'articulation entre les condyles et la rotule est intéressant, à signaler, car il s'agit là

Digitized by Google

d'un déplacement qu'il aurait été fort difficile de redresser et de maintenir réduit, si le malade avait guéri.

La péricardite n'avait pas été diagnostiquée pendant la vie comme dans un autre cas que nous avons observé cette année à l'hôpital Trousseau.

On devra toujours la chercher, car elle est fréquente dans ces cas d'ostéomyélite grave.

Arrachement du col utérin pendant l'accouchement par la tête du fœtus.

M. Bouffe présente une portion du col utérin d'une primipare arrachée par la tête fœtale. On avait constaté une rigidité du col, l'accouchement fut lent, mais sans hémorrhagie, les suites furent normales.

Le fragment a la forme d'une portion de sphère, à parois minces de 3 à 4 millim. et percé d'un trou large comme une pièce de cinq francs d'argent.

M. Tuffier se demande si l'examen histologique ne pourrait pas éclairer la cause de cet accident.

Ossification de la choroïde et décollemeut « en parapluie » de la rétine ayant provoqué une ophtalmie sympathique, par M. Ehrhardt, interne des hôpitaux.

L'œil que je présente a été enlevé à une jeune fille de 13 ans entrée dans le service de M. Kirmisson à l'hospice des Enfants-Assistés pour une ophtalmie sympathique de l'œil droit.

L'enfant perdit l'œil gauche à l'âge de 4 ans à la suite d'un traumatisme. Depuis quelques années déjà sa vue s'affaiblissait à droite, et son œil droit était le siège de violentes souffrances sous l'influence d'une lumière vive.

A l'examen, l'œil gauche est atrophié et absolument perdu; du côté droit, aucune lésion appréciable à l'ophtalmoscope; la papille est normale.

Soupçonné d'être l'origine des accidents sympathiques, l'œil gauche est énucléé le 23 décembre 1889.

Son incision, après l'énucléation, permet de constater, outre son atrophie, une ossification complète de la choroïde, et un décollement « *en parapluie* » de la rétine qui adhère, d'une part, à la zone de Zinn, et de l'autre, au nerf optique par un prolongement filiforme.

M. Kirmisson. — Au sujet de cette pièce, je dirai que la théorie infectieuse de Fleischmann me paraît inadmissible; le trouble lent dont il s'agit ne peut être que de nature nerveuse.

Digitized by Google

Tumeur myxomateuse prise pour une méningocèle occipitale congénitale, par M. EHRHARDT.

Un enfant de 5 mois, suspect de syphilis, passe de la Nourricerie dans le service de chirurgie des Enfants-Assistés le 3 décembre 1889 pour une tumeur à marche progressive, située sur la ligne médiane de l'occipital et produite aux dépens de la fontanelle postérieure.

Du volume d'une mandarine, cette tumeur pédiculée était absolument fluctuante et transparente. La pression ne déterminait qu'une très légère diminution de volume et ne provoquait aucun cri.

L'enfant présentait encore un certain degré d'hydrocéphalie. On porte le diagnostic de méningocèle occipitale congénitale sans persistance probable de communication intra-crânienne. Toutefois, M. Kirmisson ajourne l'opération, vu le mauvais état général de l'enfant qui meurt le 23 décembre 1889.

AUTOPSIE. — A l'incision de la méningocèle, alors qu'on s'attendait à du liquide, on rencontre un tissu mou, grisâtre. non vasculaire, infiltré, œdèmateux qui laisse écouler un peu de liquide, et qui occupe presque toute l'épaisseur de la tumeur.

En incisant plus avant, on constate à la base, au niveau du pédicule l'existence d'une tumeur kystique arrondie, de la grosseur d'une petite noix, qui fait hernie en dehors du crâne et qui s'affaisse sous le bistouri en laissant écouler un liquide citrin, Ce petit kyste, non plus, ne communique pas avec la cavité crânienne, puisqu'un stylet plongé à son niveau est immédiatement arrêté par la présence de la faux du cerveau.

Ce tissu mou, gélatineux qui compose exclusivement la tumeur décrite sous le nom de méningocèle a l'apparence d'un *fibrome molluscum.*

Examen histologique. — Ce tissu d'*apparence myxomateuse* est formé par des fibres conjonctives très lâches d'aspect aréolaire.

Bec-de-lièvre compliqué. — Confirmation de la théorie d'Albrecht, par M. EHRHARDT.

Un enfant du sexe masculin, âgé de 12 jours, entre le 2 janvier 1890 dans le service de chirurgie de l'hospice des Enfants-Assistés.

Il présente un bec-de-lièvre de la variété unilatérale gauche avec fissure du bord alvéolaire et de la voûte palatine se prolongeant du côté gauche jusqu'au bord libre du voile du palais, et compliqué d'une saillie de l'os incisif et du maxillaire supérieur droit.

L'enfant meurt le lendemain de son entrée.

M. Kirmisson, désirant vérifier la *théorie d'Albrecht* au point de vue de l'évolution dentaire sur chaque portion de la mâchoire supérieure, a disséqué avec soin le bord alvéolaire, et a trouvé d'une part 6 follicules dentaires sur le maxillaire supérieur droit uni à l'os incisif, tandis qu'il en existe 4 sur le maxillaire supérieur gauche; total 10 dents pour la mâchoire supérieure.

On constate également que la moitié de l'os incisif gauche adhère

Digitized by Google

au maxillaire supérieur correspondant et porte le follicule dentaire qui doit former l'incisive latérale gauche.

Cette variété de bec-de-lièvre confirme donc la *théorie d'Albrecht.*

Hémiplégie motrice et sensitivo-sensorielle à droite. — Méningo-encéphalite diffuse tuberculeuse de la convexité. — Tuberculome ancien du lobule paracentral et de la pariétale ascendante à gauche, par M. G. BOUISSON, interne des hôpitaux.

Le nommé Boussendorffer, Henri, 26 ans, caoutchoutier, né à Paris, entré le 28 décembre 1889, salle Bouley, n° 25, dans le service de M. Rigal à Necker.

Rien à noter dans l'*hérédité.* En cherchant bien on trouve un frère irascible depuis deux ou trois mois; c'est peut-être pour des raisons de famille. Une sœur très nerveuse mais sans attaques, pleure et rit à la moindre occasion. *Antécédents personnels.* Rougeole et teigne dans l'enfance. Otite à gauche, écoulement intermittent : il n'entend presque pas de ce côté. Pas d'alcoolisme, pas de syphilis. Il y a 5 ans, pleurésie, bronchite, hémoptysies. Séjour de six mois à la Pitié.

Pendant trois ans, état stationnaire : tousse l'hiver seulement. Au sortir de la Pitié, il entre dans une fabrique de caoutchouc : il est lamineur et brosseur. Il avale beaucoup de poussières constituées par du blanc de zinc et du soufre et il demeure exposé aux vapeurs du sulfure de carbone. A plusieurs reprises, grands malaises, maux de tête, crampes d'estomac. Les autres ouvriers éprouvaient des malaises semblables.

Il y a trois ans, le malade entre dans un service de chirurgie à l'hôpital Broussais pour des douleurs violentes dans la moitié droite du corps. Passage en médecine : on reconnaît de la faiblesse dans la moitié droite du corps (hémiparésie) et de l'insensibilité à la piqûre. Hémianalgésie douloureuse. Guérison en 15 jours. Sinapismes et frictions à l'alcool.

Depuis deux ans, amaigrissement considérable, hémoptysies, sueurs nocturnes. Passages successifs à Tenon, Saint-Antoine, Hôtel-Dieu annexe. A Tenon, M. Barth remarque l'hémianesthésie. On électrise le côté droit pour la faiblesse. Les forces et la sensibilité reviennent.

État actuel. — Tuberculose pulmonaire avancée. Teint pâle, visage amaigri, ongles hippocratiques. *Hémiparésie* droite. Tous les mouvements sont possibles, mais il n'y a aucune résistance aux mouvements qu'on imprime aux membres, malgré la volonté du malade. Pas d'atrophie notable des muscles.

Réflexe rotulien peu marqué à droite.

Hémianesthésie à droite complète au contact, à la chaleur, à la douleur. Cette hémianesthésie atteint la face où elle est bien limitée à la ligne médiane : sens musculaire et articulaire diminués.

Le malade hésite pour aller à la recherche de sa main et de sa jambe droite.

Hémianesthésie sensorielle. Rétrécissement du champ visuel. Amblyopie. Agustie et anosmie complètes à droite. Pas de réflexe pha-

Digitized by Google

ryngien. *Pas de zones hystérogènes.* Le malade ne se plaint pas de ces troubles de la sensibilité.

On diagnostique l'hystérie. L'aimant est appliqué.

6 décembre. La faiblesse à droite augmente. Le pied ne peut plus être relevé. L'attitude du membre inférieur droit est pareille à celle de la paralysie alcoolique. Chute du gros orteil et de tout le pied.

Mais l'unilatéralité du phénomène ne permet pas de s'arrêter sur cette idée. On pense à une névrite périphérique et des applications de pointes de feu sont faites à droite; le long du tibial antérieur. Iodure de potassium.

15 décembre. La paralysie a augmenté considérablement dans le membre inférieur ; le bras va bien comme à l'entrée du malade, faible mais pouvant se mouvoir. Il n'y a plus d'hémianesthésie sensitivo-sensorielle.

1er janvier. Le malade a de la peine à détacher le bras du plan du lit. L'hémianesthésie a disparu complètement.

3 janvier. Paralysie complète du bras et de la jambe : pupilles égales, pas de délire, pas de convulsions, commencement de contracture.

L'état des poumons fait penser à une tuberculose cérébrale et c'est le diagnostic de M. Rigal. Le diagnostic antérieur et justifié d'hystérie imposait des réserves. Néanmoins dans une paralysie hystérique en général, quand la sensibilité revient, tout revient.

5 janvier. Mort.

AUTOPSIE. Broncho-pneumonie tuberculeuse vulgaire, cavernes. Rien de notable dans les viscères.

Encéphale. — La surface des méninges molles présente de larges plaques congestives. A gauche elles sont très manifestes. A droite il n'y a pour ainsi dire rien.

Au milieu de ces plaques congestives on trouve des tubercules gris du volume d'une tête d'épingle disséminés à la surface des méninges molles. La base n'a rien. La décortication des méninges est difficile quoique le cerveau soit un peu mou.

Au niveau du lobulé paracentral, adhérence intime des méninges molles à la substance cérébrale. Leur solidité, leur épaisseur atteignent celles de la dure-mère.

Aucune trace de processus récent autour d'elles, comme par exemple les plaques dont nous avons parlé et qui siégent surtout en arrière. C'est une lésion guérie. A la décortication cette plaque entraîne un foyer ramolli adhérent à sa face inférieure. Par sa couleur, sa consistance, ce magma ressemble au magma gris qu'on trouve dans les sommets des tuberculeux guéris par enkystement. Il occupe tout le lobule paracentral en haut du sillon de Rolando. Il n'empiète presque pas sur la frontale ascendante, mais intéresse la pariétale ascendante sur une hauteur de deux centimètres et demi, depuis le sommet du lobule jusqu'au bas de la lésion. En profondeur il dépasse la substance grise. Il a le volume d'une petite noix.

Il est évident que le tubercule remonte au moins à trois ans, moment de l'hémianalgésie douloureuse.

Les autres tubercules mentionnés ne reposent que dans les méninges molles. Ils s'enlèvent avec elles. Au niveau de l'origine de la 1re frontale remplissant le fond du sillon antéfrontal ascendant trois tubercules plus gros que les autres existent. Ils ont le volume d'un

Digitized by Google

grain de chènevis mais leur adhérence n'est pas intime avec le cerveau qu'ils paraissent avoir modifié par compression seulement.

Résumé et pathogénie. — Cette observation est déjà publiée en partie dans la thèse de M. Sontoul, sous ce titre : *Intoxication sulfo-carbonée. — Hémiplégie et hémianesthésie sensitivo-sensorielle à droite* (p. 36. Paris, 1889). M. Sontoul n'a observé le malade que du 27 novembre au 4 décembre, ce qui est totalement insuffisant.

Cliniquement et en pathologiste général, nous pouvons chez notre homme éliminer l'intoxication sulfo-carbonée. L'homme ne travaillait que peu. Depuis précisément qu'il avait pris ce métier il était malade et allait d'hôpital en hôpital et nous savons la longueur que les intoxications mettent à exercer leurs ravages.

Si nous voulons une vue générale anatomo-pathologique de notre malade nous devons le considérer comme il suit : à l'autopsie nous avons trouvé somme toute une méningo-encéphalite diffuse tuberculeuse.

Etiologiquement il est évident que cet homme a eu un chancre tuberculeux de l'oreille à l'âge de huit ans. Donnons ce nom de chancre à l'accident initial de la tuberculose. Cet homme a mis quinze ans à faire sa gomme tuberculeuse du lobule paracentral. Il l'a fait après s'être réinfecté par les poumons probablement à cause d'excès de travail. Il avait travaillé dans une raffinerie deux ans.

Pathogéniquement les symptômes observés sur notre malade sont bien éclairés par l'autopsie.

Les troubles moteurs sont manifestement liés à la tumeur. Les troubles sensitifs sont manifestement dus aux lésions tuberculeuses diffuses et nodulaires disséminées à la convexité du cerveau. La congestion récente indique des troubles circulatoires sur la convexité des circonvolutions occipitales.

L'intérêt de la pièce gît dans le siège des lésions à la surface, sur les parties nobles du cerveau.

Pourquoi avions-nous fait le diagnostic d'hystérie ? parce que l'hémiplégie motrice s'accompagnait d'hémianesthésie sensitivo-sensorielle. Ces troubles étaient variables : pas d'attaques, pas d'épilepsie jacksonnienne. Donc hystérie. Le sulfure de carbone entraînait à y songer.

Cette observation démontre donc au fond la difficulté qu'il

Digitized by Google

y a à distinguer d'une façon certaine l'hémiplégie hystérique et l'hémiplégie organique accompagnée d'hémianesthésie sensitivo-sensorielle. Elle doit nous mettre en garde contre les subtilités du clinicien et nous engage à nous défier fortement des observations cliniques prises à la légère et sans autopsie; MM. Brissaud et Marie concluent dans un travail remarquable qu'il n'y a comme signe absolu que l'hémispasme glosso-labiè.

Il existe des cas d'autopsie d'hystériques sans lésions du cerveau. Cas d'encéphalopathie saturnine de Vulpian. Cas de Martinenq. Cas de Dupré à la Société anatomique.

En opposition, on voit les faits bien connus d'hémianesthésie sensitivo-sensorielle par lésion de la capsule interne.

Le fait que je produis est curieux parce que les lésions siégent à la périphérie, et parce que l'aimant ne donna rien.

Les observations d'hémiplégie hystérique avec autopsie sans lésion ne prouvant rien, il en résulte que nous devons avoir de la tendance à soupçonner une lésion anatomique quelconque du cerveau lorsque nous n'avons pas cliniquement le gros caractère propre des hémianesthésies hystériques, le seul nettement établi par M. Achard, celui de l'action des esthésiogènes.

Pour nous, somme toute, qui dit hystérie persistante avec fixité de signes complète ou partielle, dit maladie anatomique du cerveau. Qu'est-ce que l'hystérie ? Un syndrome de troubles de la sensibilité et de la motricité. Si nous en faisons une maladie nous basant sur le côté clinique seulement nous ne tardons pas à faire rentrer dans l'hystérie toute la pathologie comme d'autres le font pour la syphilis. En dernière analyse quel est l'organe sensitif et moteur ? le cerveau, et dans le cerveau la partie noble : l'écorce. Rien ne prévaut contre cela. Le trouble de la fonction doit nous rendre certains de la lésion. Nous pouvons ne pas la voir : elle existe et une observation positive en vaut cent négatives.

Défions-nous de la lésion parce qu'elle tue. A ce propos, quand nous avions l'honneur d'être l'interne de M. Lancereaux, nous vîmes un malade, jeune encore, que nous crûmes atteint d'alcoolisme. On sait que dans d'autres services les paralysies alcooliques de M. Lancereaux seraient diagnostiquées paralysies hystériques. Le chloral, dont les alcooliques sont justiciables en général, n'ayant rien donné,

Digitized by Google

je pensai à l'hystérie. Cette maladie qui n'existerait pas, qui n'aurait pas de lésion, étant irritante dans un service hospitalier toujours encombré, je voulus renvoyer le malade, quand mon maître, plus avisé, le retint. On lui donna un brancard en réfléchissant à l'hystérie provoquée par l'alcoolisme. Huit jours après, nous trouvions à l'amphithéâtre une magnifique tumeur cérébrale.

L'induction et l'analogie ont toujours été les deux guides des sciences naturelles. Or que voyons-nous chez notre malade sinon le tableau hémiplégique d'une paralysie générale. Le volume et le bon état apparent des membres sont conservés. Le malade remue bras et jambes : on l'examine : il fait effort et ne résiste point ; phénomène inverse de celui qui fut le point de départ de la grande découverte de Duchenne. Dans l'ataxie la volonté elle-même est pleine et entière. Le malade ne peut marcher : on le croit faible. A la condition qu'il s'opère au commandement et pour ainsi dire dans le vide l'effort est utile et l'ataxique résiste à l'homme le plus solide. Mais si le cerveau est sain en général dans l'ataxie, si les forces de l'intelligence sont même la plupart du temps exaltées en raison inverse de la diminution des perceptions matérielles, il est loin d'en être ainsi dans la paralysie générale, on le sait.

Ici cerveau malade et parésie avant la paralysie. Comme pour le côté droit de notre malade. Puissance motrice conservée en apparence, imbécillité réelle des mouvements. Ce paradoxe inverse et réciproque des deux affections nous en montre bien la différence s'il ne nous en fait sentir la parenté clinique bien connue.

Mais de l'identité des signes présentés par notre malade et de ceux accusés par un paralytique général, il n'est que juste de conclure à l'identité non pas de lésions mais d'organe affecté et nul ne saurait détruire la prévention de la lésion de l'organe visible ou invisible. Rappelons à ce propos les nombreux cas de paralysie générale cliniquement démontrés où l'autopsie est muette encore et où l'on se sert de ce terme barbare et antifrançais de pseudo-paralysie générale, comme s'il pouvait y avoir des pseudo-maladies.

M. Darier. — Ce malade peut très bien avoir eu à la fois une tumeur cérébrale et des accidents hystériques ; car la

Digitized by Google

lésion que nous présente M. Bouisson ne suffit pas à expliquer ces phénomènes ; cependant on ne peut discuter ce cas sans avoir pris connaissance de tous les détails de l'observation.

Anévrysme du cœur.

M. A. Pilliet, présente un anévrysme de la pointe du cœur, trouvé à l'autopsie d'un sujet mort à Ivry de bronchopneumonie dans la dernière épidémie de grippe. La poche anévrysmale, remplie de caillots, pouvait contenir une grosse orange, elle était constituée par l'endocarde épaissi et calcifié.

Les ventricules droit et gauche la surmontaient : il existait un collet assez net. Les artères, surtout la coronaire gauche étaient très athéromateuses et en partie oblitérées. Il existait une péricardite adhésive légère.

Pigmentation du corps thyroïde sénile.

M. Pilliet montre de plus les préparations histologiques du corps thyroïde d'un vieillard de 81 ans, mort à l'hospice d'Ivry. L'organe est scléreux, mais ce qui est surtout frappant, c'est l'accumulation de pigment d'un noir intense, semblable à l'anthracose pulmonaire, dans les travées conjonctives, et dans les cellules de revêtement d'un certain nombre d'alvéoles. Cette pigmentation n'a pas été retrouvée sur les corps thyroïdes de plusieurs vieillards examinés à cet effet.

1° Panaris analgésique avec fracture spontanée, mal perforant de la main, troubles sensitif d'allure spéciale. — 2° Syringomyélie. Maux perforants multiples de la plante des pieds. Troubles trophiques articulaires intenses. Chute d'un orteil, par M. A. Chipault, aide d'anatomie.

Les dessins que j'ai l'honneur de présenter et qui sont dus à M. Daleine représentent deux cas rares de maux perforants.

1° Stoudeyer, teinturier. Il y a 5 ans, rétraction de l'aponévrose palmaire de la main droite. A la fin de 1885, panaris analgésique de

Digitized by Google

l'index gauche, qui détruisit sa 3e et sa 2e phalange. En février 1888, mêmes accidents du côté du médius droit, limités à la 3e phalange; incision indolore par M. Peyrot. Quelques semaines après se formèrent des ulcérations noirâtres et charbonneuses à l'extrémité des annulaires gauche et droit; dans la paume de la main gauche, large ulcération. A la fin d'août, apparurent deux autres ulcérations, l'une à la face palmaire de la 1re phalange du médius droit, l'autre à la face palmaire de la 2e phalange de l'annulaire gauche.

État en septembre 1888. — 1° Main droite. Le médius, l'annulaire et le petit doigt sont plus ou moins fléchis au niveau de l'une ou l'autre de leurs articulations. Ankylose de quelques-unes des articulations. A la face palmaire de la 1re phalange du médius, mal perforant type; l'annulaire présente à l'extrémité de sa pulpe une petite cicatrice étoilée.

2° Main gauche. Traces de l'ulcération guérie de la paume, l'index est réduit à sa 1re phalange par suite de la chute des 2 autres en 1885; la 3e phalange du médius est réduite à un petit moignon portant à sa face dorsale un rudiment d'ongle séparé en deux par l'incision du panaris du mois de février, l'annulaire porte à l'extrémité de sa pulpe une petite cicatrice analogue à celle de l'annulaire du côté opposé.

Les troubles de la sensibilité, comprenant ses divers modes, sont limités au pourtour de l'ulcération du médius.

Cependant les divers accidents et interventions du côté des doigts n'ont jamais déterminé de douleur.

Pas de scoliose ni d'atrophie musculaire.

En juin 1889, le malade s'est fracturé sans douleur et presque sans traumatisme la 1re phalange du médius.

Il nous semble bien qu'il s'agit là d'un cas de maladie de Morvan.

Des troubles trophiques de cause périphérique, chez un teinturier, pourraient seuls faire hésiter: or nous croyons que les panaris analgésiques observés obligent à conclure.

Cependant cette observation présente quelques particularités:

1° La distribution des troubles de la sensibilité. M. Morvan les a dernièrement décrits avec soin de la façon suivante: « L'anesthésie, dit-il, n'est que relative; c'est de l'hypoesthésie. Elle occupe le même territoire que l'analgésie, mais elle est d'intensité moindre, et comme celle-ci, s'accentue d'autant plus que l'on se rapproche de l'extrémité du membre. La thermanesthésie offre la même disposition que ces deux espèces d'anesthésie; elle est d'égale étendue. En un mot les anesthésies à la douleur, au tact et à la température se superposent, mais elles diffèrent très notablement quant à l'intensité. La thermanesthésie semble suivre de près

Digitized by Google

l'analgésie, mais l'anesthésie tactile reste fort en arrière d'habitude.

Les différences dans notre cas, portent sur l'étendue très limitée et la superposition exacte des divers troubles de la sensibilité.

D'après ce que raconte le malade ces troubles auraient d'ailleurs été autrefois beaucoup plus étendus : il ne pouvait tenir aucun objet dans la main sans le regarder; d'autre part les panaris, leurs ouvertures, la fracture ont été indolores.

2° La présence d'un mal perforant type, tandis qu'ordinairement les ulcérations du panaris analgésique sont de simples crevasses transversales.

3° La fracture indolore et presque spontanée de sa phalange. Il s'agit là d'une vraie fracture pathologique analogue à celles observées dans tant d'autres névrites périphériques.

2° M. Auguste. Pas d'antécédents pathologiques intéressants.

Il y a 3 ans, début de l'affection actuelle par l'atrophie musculaire de l'éminence hypothénar droite. Rapidement elle s'étendit à la main et à l'avant-bras de ce côté, puis apparut, il y a un an, du côté opposé, où elle suivit une évolution analogue.

En même temps, évoluaient des troubles de la sensibilité dont restent, comme preuve, les nombreuses blessures et brûlures indolores que se fit le malade, tant aux mains qu'aux pieds et aux jambes.

Simultanément aussi se développaient à la plante des pieds des maux perforants nombreux.

Aujourd'hui l'état est le suivant : Atrophie musculaire des deux mains et des deux avant-bras, plus marquée à droite.

Troubles de la sensibilité s'étendant des extrémités jusqu'au-dessous des coudes et au-dessus des genoux. Ces troubles sont plus marqués du côté gauche du corps que du droit; aux mains et aux avant-bras plus du côté externe que de l'interne.

Ils sont caractérisés par de la thermanesthésie avec analgésie. La sensibilité tactile est partout intacte, sauf dans une petite étendue de l'avant-bras droit, où elle est légèrement exagérée.

Aux mains, nombreuses traces de brûlures plus ou moins cicatrisées. A la jambe droite, partie moyenne de la face antéro-interne, longue cicatrice pigmentée. Au pied, mal perforant sous métacarpo-phalangien du gros orteil.

Ce pied forme une sorte de moignon raccourci d'avant en arrière; le 5e orteil est presque entièrement disparu.

Au pied gauche ; maux perforants, multiples de la plante siégeant : à la pulpe du gros orteil, aux têtes des 1er, 2e, 3e, 5e métatarsiens.

Réflexions. — L'étude de l'évolution de la maladie et des troubles de la sensibilité prouve qu'il s'agit d'un cas de

Digitized by Google

syringomyélie. Des troubles trophiques divers ont été signalés dans cette affection. Il y a quelques jours, M. Jacquet rapportait à la Société de Biologie un cas où la zone du plexus cervical superficiel et du plexus brachial droits était le siège d'ulcérations multiples. Mais outre que ce cas est assez complexe (le début de l'affection paraissant remonter à des phénomènes phlegmoneux et à une névrite ascendante dus à la piqûre d'un scorpion), il n'y a pas là de troubles trophiques évoluant lentement avec l'allure, l'aspect et le siège des maux perforants chirurgicaux.

Dans ce cas, c'est l'étude des troubles de la sensibilité qui nous a amené au diagnostic étiologique de ces maux perforants. Nous comptons développer ce point peu connu dans un mémoire ultérieur.

Ostéo-sarcome de l'extrémité supérieure du tibia. — Amputation de cuisse, par J. Reboul, interne des hôpitaux.

P..., Alfred, 41 ans, entre le 2 janvier 1890, à l'hôpital Beaujon, salle Blandin, n° 18, service de M. le Dr Labbé.

Bonne santé antérieure. Rien d'important dans les *antécédents héréditaires* ou *personnels*. Il y a trois ans, contusion de la partie inférieure et externe du genou droit. En juillet 1888, le malade remarque une petite tumeur du volume d'un œuf de pigeon, développée sans douleurs ni gêne et siégeant au niveau de la tubérosité externe du tibia en avant du péroné. Il entre à l'hôpital ; emplâtre de Vigo, iodure de potassium. Après un court séjour, le malade sort sans grande amélioration.

En février 1889, chute sur le genou droit, épanchement articulaire abondant : compression, immobilisation.

Depuis cette chute, la tumeur qui était restée stationnaire, augmente rapidement, détermine des douleurs assez vives, surtout la nuit, avec irradations dans la jambe et le pied; elle a acquis le volume d'une poire.

En septembre 1889, le malade entre à l'hôpital de la Pitié, service de M. le professeur Verneuil. M. Ricard, suppléant, propose l'amputation de la cuisse, le malade refuse et sort.

Au commencement de décembre, le malade vient à la consultation de l'hôpital Beaujon ; M. Labbé pense à une tumeur vasculaire ou à un sarcome de l'épiphyse supérieure du tibia et engage le malade à entrer.

État actuel. — Le 2 janvier 1889, P... entre à l'hôpital Beaujon. La tumeur a notablement augmenté depuis un mois ; elle siège au niveau de la tubérosité externe du tibia ; elle est piriforme à sommet inférieur ; bien limitée en bas et en haut, elle se confond par ses parties latérales avec l'épiphyse tibiale et masque l'extrémité supérieure du péroné. La tumeur est régulière, plus molle à la partie

Digitized by Google

centrale qu'à la périphérie où l'on perçoit nettement pas la pression, une crépitation parcheminée ; mouvements d'expansion isochrones au pouls. L'auscultation fait percevoir un souffle très net, systolique. La peau qui recouvre la tumeur n'est pas altérée, mais la circulation veineuse superficielle est très développée.

La limite supérieure de la tumeur est à peu près transversale et paraît concourir à former le plateau tibial. Son étendue verticale est de 15 cent., ses diamètres transversaux sont en haut : 21 cent., en bas : 14.

Du plateau tibial externe au sommet de la malléole externe : à droite, 43 cent., à gauche, 40.

Demi-flexion de la jambe sur la cuisse. Légère rotation externe de la jambe. La rotule est un peu déviée en dedans. Léger épanchement articulaire. Le mouvement de flexion du genou peut être augmenté spontanément ; mais le malade ne peut étendre la jambe sur la cuisse. La cuisse droite est très atrophiée ; cette atrophie, dit le malade, a succédé immédiatement à la chute de février 1889, et a augmenté depuis cette époque. La circonférence de la cuisse, à 20 cent. au-dessus de la base de la rotule, est à droite de 33 cent. et à gauche de 39.

La jambe du côté malade est peu atrophiée. Dans la station debout, œdème du pied et de la partie inférieure de la jambe malade. La circulation veineuse superficielle est plus développée du côté malade que du côté sain.

Le malade éprouve spontanément et surtout la nuit, des douleurs au niveau de la tumeur, avec irradiations dans la jambe et le pied, dans la sphère d'innervation du nerf sciatique poplité externe.

Il paraît y avoir une légère élévation de température locale de la jambe et du pied du côté malade, le pouls pédieux paraît aussi un peu faible.

Diagnostic : Anévrysme ou sarcome vasculaire de l'épiphyse tibiale.

L'amputation de la cuisse est proposée et acceptée.

14 janvier. Amputation de cuisse au tiers inférieur :

Méthode circulaire. Ligatures au catgut, 2 drains, sutures profondes et superficielles au crin de Florence.

Pansement au salol : poudre, gaze, ouate, compression.

Examen de la pièce. — La tumeur a envahi toute l'épiphyse supérieure du tibia et présente deux prolongements, l'un en arrière et en dedans, au niveau de la tubérosité interne du tibia et faisant saillie dans le creux poplité, l'autre beaucoup plus volumineux, descendu au-devant de l'espace interosseux, recouvre le muscle jambier antérieur, le péroné, et empiète un peu sur la face interne de la jambe. La tumeur est intra-osseuse, partout elle est recouverte d'une lame osseuse, assez épaisse à la partie interne de l'épiphyse, très mince au niveau du prolongement antéro-externe. Cette mince coque osseuse explique bien la crépitation parcheminée que l'on percevait au niveau de la tumeur.

Le péroné et l'articulation péronéo-tibiale supérieure ne sont pas altérés ; mais entre la tête du péroné et la tumeur, on voit le nerf sciatique poplité externe, qui était probablement comprimé, ce qui explique en partie les douleurs locales et irradiées que le malade accusait.

L'articulation du genou contient une petite quantité de liquide rous-

Digitized by Google

sâtre, visqueux ; les cartilages semi-lunaires ne sont pas altérés, mais le cartilage diarthrodial du plateau externe est un peu érodé et vasculaire au centre ; la face articulaire de la rotule présente de même une petite érosion à la partie inférieure.

Le condyle interne du fémur et la partie correspondante de la diaphyse est très vasculaire et présente manifestement des lésions d'ostéite raréfiante.

Sur une coupe verticale de la tumeur, on voit à la périphérie une coque osseuse mince ; la masse est formée de bourgeons rosés, au milieu desquels on trouve des masses jaunâtres, plus dures. Pas de suc au raclage.

L'*examen histologique* nous a démontré qu'il s'agissait d'un ostéo-sarcome, avec dilatation très marquée des éléments vasculaires ; sur les coupes faites dans les masses jaunâtres, on voit de gros corps granuleux, jaunâtres, indiquant une dégénération des éléments de la tumeur.

ÉLECTIONS

M. Widal lit un rapport sur la candidature de M. de Grandmaison au titre de *membre adjoint*.

M. Debayle est nommé membre correspondant.

Séance du 24 *janvier* 1890.

Présidence de M. Chauffard

Deux observations de cancer de l'intestin avec phlegmon pyostercoral, par M. Paul Thiéry, prosecteur de la Faculté.

Les cas de cancer de l'intestin ayant provoqué un phlegmon de la paroi abdominale avec fistule pyostercorale ne sont point chose fréquente si nous en croyons le dire de nos maîtres et de nos collègues. Aussi nous avons pensé qu'il y avait quelque intérêt à présenter à la Société anatomique deux pièces qui ont rapport à cette lésion et que nous avons pu recueillir à quelques semaines de distance dans le service de M. le professeur Verneuil, à l'hôpital de la Pitié et de l'Hôtel-Dieu.

Nous nous bornons à reproduire ici les observations que nous avons recueillies en faisant remarquer seulement que la marche identique de l'affection, la conformité des lésions

Digitized by Google

anatomo-pathologiques permettent dès maintenant de tirer quelques indications sur le pronostic et les indications opératoires de cette affection.

OBSERVATION I. — *Cancer du côlon descendant. — Phlegmon de la paroi abdominale du côté gauche. — Ouverture au thermocautère. — Amélioration passagère. — Mort. — Autopsie.*

R. E., 62 ans, employé de commerce. Salle Michon, n° 46, à la Pitié, entré le 3 octobre 1889. Mort le 16 octobre 1889.

Nous avons recueilli peu de renseignements sur le début de l'affection; troubles antérieurs de l'appareil gastro-intestinal : alternatives de constipation et de débâcles ; l'état général s'est peu à peu aggravé ; les symptômes douloureux ont débuté il y a 4 mois. Le jour où nous voyons pour la première fois le malade, nous sommes frappés de son état cachectique et de la teinte jaune paille que présentent les téguments, teinte caractéristique des néoplasmes malins; le malade a rendu du sang avec un lavement, les pieds sont œdémateux.

Au niveau du flanc gauche, il présente une volumineuse tuméfaction inflammatoire, hémisphérique, œdémateuse, rouge, chaude et douloureuse, sonore à la percussion ; manifestement fluctuante.

Le ventre offre du ballonnement. La température est de 40°. Les selles sont très irrégulières au dire du malade.

Pendant la nuit, le malade éprouve de violentes douleurs, suivies d'une évacuation abondante de matières fécales mélangées de pus.

Le 4 au matin, le malade souffre moins; la tumeur pariétale s'est affaissée et paraît limitée par un bourrelet dur et saillant limitant une poche intra-pariétale dont la partie centrale est encore sonore. La température reste stationnaire : 40°. M. Verneuil porte le diagnostic de phlegmon pyostercoral vraisemblablement consécutif à un néoplasme du côlon descendant, mais malgré la palpation on ne peut prévoir le siège exact de la tumeur.

On incise au thermocautère dans l'étendue de 10 centim. environ au point le plus saillant et suivant une ligne oblique de haut en bas et de dehors en dedans : il sort un flot de pus stercoral avec lambeaux de tissu cellulaire sphacélé.

On peut constater un dédoublement de la paroi abdominale avec décollement considérable et anfractueux : on insinue des tentes de gaze iodoformée de façon à combler la poche et dès ce moment on peut apercevoir au fond de l'incision l'orifice intestinal qui a donné passage aux matières.

Dès le soir chute de la température de 40° à 37°.

On renouvelle le pansement le lendemain : le malade est très soulagé.

6 et 7 octobre. Le pansement est souillé par une quantité de pus considérable : la température ne s'élève pas au-dessus de 37° jusqu'au 13 oct., et il semble même y avoir légère hypothermie.

La plaie se déterge bien, grâce aux pansements renouvelés tous les jours et dès le 11 oct. l'accolement des deux parois de la poche purulente est en voie de se parfaire. Brusquement, l'écoulement purulent disparaît (12 octobre), la plaie est belle, rouge, granule bien : elle ne présente plus de suppuration et nous pensons que l'orifice intesti-

Digitized by Google

nal s'est comblé. Cependant la température monte le 13 au soir à 38°, le 14 matin à 38°,8 où elle se maintient le soir (38°,6) et le lendemain matin 15 octobre (38°,7).

Depuis deux jours le malade maigrit, la nutrition est très languissante et l'état général peu amélioré ; s'affaiblit notablement.

Le 15 soir, la température dépasse 39° et il meurt le 16 octobre.

Autopsie le 17. — La plaie externe est restée rouge, sans suppuration, le décollement est peu étendu.

La masse abdominale (foie, estomac, intestin grêle, etc...) et les organes thoraciques ne présentent pas de lésions notables ; mais notre attention est dès l'abord attirée vers l'angle du côlon descendant au niveau duquel nous trouvons une masse cancéreuse annulaire, du volume du poing environ ; adhérences lâches à la paroi abdominale au niveau du point où a porté l'intervention, ces adhérences se rompent facilement : le cancer n'est point adhérent à d'autres organes, sauf en un point qui correspond à la grande courbure de l'estomac.

Nous ne pouvons constater l'orifice de communication de la poche pariétale et de l'intestin, celui-ci ayant été probablement obstrué par des bourgeons charnus ; il est certain qu'il a existé puisqu'il y a eu passage de matières fécales.

L'intestin incisé laisse voir un rétrécissement cancéreux, végétant, annulaire type avec parois épaisses de 4 à 5 cent. en certains points et oblitération presque totale du calibre de l'intestin.

Observation II. — *Cancer annulaire du côlon transverse. — Phlegmon de la paroi abdominale. — Ouverture au thermocautère. — Amélioration passagère. — Mort. — Autopsie.*

L. G., âgé de 45 ans, cuisinier, est entré à l'Hôtel-Dieu, salle St-Landry, lit n° 18, service de M. le professeur Verneuil, le 2 décembre 1889.

Antécédents héréditaires nuls : père marchand de vin, mort à 33 ans de « douleurs » ; sa mère a 66 ans et se porte bien.

Le malade a bonne apparence : cuisinier depuis 29 ans dans le même établissement il dit s'être toujours bien porté : c'est un buveur.

Les urines contiennent un corps qui donne tardivement la réaction du sucre avec la liqueur de Fehling : il est vraisemblable que nous sommes en présence d'un diabète intermittent ; d'ailleurs le malade présente de la polydypsie et de la polypliagie, il a la face couperosée, il est très gros et sujet aux éruptions furonculaires. Il y a 2 mois environ, il éprouva quelques coliques douloureuses qu'il traita lui-même. 8 à 10 jours après, sans cause appréciable (traumatisme, froid), il ressentit au niveau du flanc gauche une douleur vive. Enfin il se réveille une nuit avec une douleur intolérable : il continue cependant son travail pendant 10 jours encore ; mais le ventre se météorise ; un docteur consulté fait appliquer des cataplasmes et des pommades ; le malade garde le lit 12 jours, mais ne voyant aucune amélioration il vient à la consultation de l'Hôtel-Dieu à pied, aidé par deux personnes.

Digitized by Google

Pendant tout ce temps, diarrhée ; jamais de constipation. Au moment de l'entrée, l'état général est grave : il y a de la fièvre, des sueurs, des nausées ; le malade ne prend pas d'aliments et à ces signes généraux il faut joindre l'état des urines qui fait porter un pronostic grave.

Le ventre est volumineux, ballonné, dur, tendu, sonore au-dessous de l'hypochondre droit avec tympanisme dans le flanc et la fosse iliaque droite (cæcum) ; zone de matité sur la ligne médiane. A gauche, le ventre est plus souple : la région lombaire ne présente ni œdème ni aucun signe particulier. Mais autour de l'ombilic d'une part, et dans toute la région qui sépare la fosse iliaque gauche de l'hypochondre, empiétant sur l'une et l'autre, on remarque une zone de gonflement inflammatoire rouge, chaude, empâtée, modérément douloureuse : cette dernière empiète même sur la partie externe de la région supérieure de la cuisse ; il y a à ce niveau du gargouillement et sonorité hydroaérique ; les deux zones phlegmoneuses communiquent profondément à n'en pas douter et sont seulement séparées par une bande de tissus sains ayant la direction et la largeur du muscle droit de l'abdomen ; on peut d'ailleurs faire refluer le liquide de l'une dans l'autre.

Malgré l'aspect érysipélateux du phlegmon, le malade n'a pas eu de frisson ; pas de nausées : il a de la diarrhée, il n'était point porteur de hernie ; la prostate offre un lobe gauche très développé ; les jambes sont subœdémateuses, mais le malade est variqueux.

En présence de ces signes nous émettons l'hypothèse d'un phlegmon stercoral de la paroi peut-être consécutif à une tumeur de l'intestin, notre attention ayant déjà été attirée sur ce point : d'ailleurs l'état diabétique du sujet pouvait également être mis en cause pour établir le diagnostic.

Le 3 décembre, M. Clado, chef de clinique, voit le malade et fait séance tenante le débridement de la poche latérale au thermocautère. Il sort une quantité considérable (1 litre 1/2 environ) de pus infect, stercoral, mélangé de gaz, et nous pouvons constater le décollement de la presque totalité de la paroi antérieure de l'abdomen dans sa moitié gauche.

Profondément un petit pertuis laisse sourdre un liquide purulent. Pansement à la gaze iodoformée.

L'état général est très mauvais, et la fin de l'opération est marquée par un état d'adynamie profonde avec réveil tardif, sueurs abondantes et cyanose.

4 décembre 1889. Le malade va mieux, il a été à la selle, les matières étaient mélangées de sang et de pus. La plaie suppure beaucoup, le ventre est tendu et sonore, il y a hypothermie ; matin 36°,2, soir 38°,4.

Le 5. La nuit à été agitée, urines rosaciques; M. Verneuil voit le malade et institue le traitement de la glycosurie, 37°,4 ; 37°,8.

Le 6. A la suite d'une abondante évacuation de pus par la plaie le malade va bien 37°, 37°,6.

Les 7, 8, 9. L'état reste stationnaire ; la température oscille entre 36°,2 ; 38°,6 ; abondant écoulement purulent peu fétide. Diarrhée continuelle.

Mais le 9 décembre l'état s'aggrave ; le malade est pris de vomissements, le ventre est ballonné, sonore, l'état général est grave ; la

Digitized by Google

température présente des oscillations qui dépassent 1 degré (de 37° à 38°), le 10 le ballonnement persiste, éructations.

Le 11 et le 12 les vomissements cessent, le ballonnement s'accentue de plus en plus au point de gêner la respiration.

Les 13, 14, 15. L'état est le même ; la diarrhée a disparu.

Le 17. Le malade est vu par M. Ricard qui ne rejette pas l'idée d'une intervention à cause de l'infiltration septique de la paroi. Il incise seulement le foyer péri-ombilical et passe un drain par les deux orifices, il sort une certaine quantité de pus. Le pronostic devient très grave ; le malade ne prend aucun aliment. Les selles ont tout à fait disparu ; il rend du gaz par l'anus, mais les vomissements ont reparu. La température vespérale est de 38°,7.

Le 20. Nous essayons de le purger et la purgation produit quelque effet ; il y a émission d'une quantité considérable de matières fécales mais le pouls est petit, misérable, le faciès abdominal. Le ballonnement du ventre est énorme ; le malade vomit toujours ; le 21, nouvelle purgation et nouvelle évacuation abondante qui ne diminue en rien l'accumulation des gaz dans l'intestin ; l'état abdominal s'accuse encore, sueurs, hoquets, le 23 décembre. Le malade meurt en hypothermie le 24.

Autopsie. — Nous ne ferons que mentionner le volume du foie, adhérent et recouvert de quelques fausses membranes glutineuses ; les reins sont congestionnés : il en est de même du poumon droit, congestionné, presque totalement adhérent à la plèvre pariétale. Pneumonie de la base gauche. Aucune lésion de l'intestin grêle qui est surdistendu par les gaz.

Les lésions sur lesquelles nous voulons attiré l'attention siègent du côté :

1° De la cavité péritonéale ;

2° Du côlon transverse du gros intestin.

Du côté de la cavité abdominale nous trouvons un épanchement de pus stercoral de la valeur d'un verre environ collecté surtout entre le foie et le diaphragme par suite de la position déclive du sujet et qui nous explique l'issue de gaz abondants et fétides, au moment où le couteau traverse la paroi abdominale. A l'ouverture de l'abdomen, nous voyons siégeant au niveau du rebord inférieur des fausses côtés gauches une masse assez considérable du volume d'un poing d'enfant environ et qui siège sur le côlon transverse près de son union avec le côlon descendant. L'intestin étant incisé dans toute sa longueur on remarque : que le cæcum, le côlon ascendant et la portion du côlon transverse qui précède le rétrécissement offrent une telle dilatation que le cæcum seul pourrait admettre une tête de fœtus ; le rétrécissement lui-même, cancéreux offre une forme cylindrique annulaire occupant une étendue de 6 cent. environ et rétrécit la cavité intestinale à tel point que le passage des liquides devient excessivement difficile.

Réflexions. — Ces deux cas sont donc à rapprocher l'un de l'autre au double point de vue de la marche et des symptômes : dans les deux il a été impossible de diagnostiquer le cancer par l'existence du phlegmon pyostercoral sans que la tympanite et le phlegmon eussent permis de sentir la masse néoplasique ; dans les deux l'intervention opératoire n'a pu produire qu'une amélioration momentanée. Ils ne

Digitized by Google

différent que par l'épanchement de matières purulentes dans le second, les adhérences à la paroi ayant été insuffisantes. Quant à une intervention opératoire plus radicale, la localisation du néoplasme aurait pu certes l'excuser, mais nous ne pensons pas qu'elle eût des indications bien nettes, car dans l'un et l'autre cas il eût fallu ouvrir la cavité abdominale à travers un foyer putride, en admettant même que la portion malade de l'intestin eût pu être réséquée avec succès.

Corps étranger de l'œsophage, par M. PIERRE DELBET, prosecteur à la Faculté.

Il s'agit d'une pièce d'un franc que j'ai trouvée fixée dans l'œso-

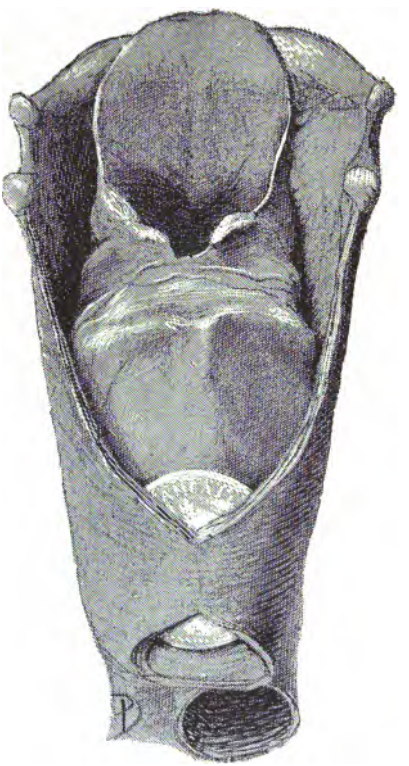

phage d'un sujet de l'École pratique ; cette pièce est placée transversalement, de façon que l'une de ses faces regarde en avant, l'autre en

Digitized by Google

arrière. Elle occupe la paroi la plus élevée de l'œsophage. Son extrémité supérieure recouvre les 4 derniers millimètres du cartilage cricoïde. Elle n'est donc pas située derrière le cricoïde, ainsi qu'on peut le voir sur le dessin ci-joint, mais en majeure partie au-dessous de lui. En somme, elle est dans l'œsophage et non dans le pharynx. Elle est solidement fixée en ce point ; mais il est difficile de dire ce qui la fixe. Les petits replis muqueux qu'on trouve au-dessus et au-dessous d'elle sont insignifiants et incapables de la maintenir. Elle semble immobilisée par la pression élastique des parois de l'œsophage exagérément distendue, comme elle le serait, si on l'avait introduite de force dans un tube de caoutchouc de trop petit calibre. En effet, les bords latéraux de la pièce pressent fortement sur les parois correspondantes de l'œsophage, dont la déformation est très nette. Il n'y a pas d'ulcération sur la muqueuse, même aux points comprimés où les bords de la paroi ont marqué leurs empreintes. La pièce, elle-même oxydée par places, présente des reflets jaunâtres ou bleuâtres. La trachée ne paraît pas déformée.

Voici les quelques renseignements que j'ai pu recueillir sur le sujet. P. D., homme âgé d'une cinquantaine d'années, avait un cancer du pancréas qui comprimait le canal cholédoque. Il était arrivé au dernier degré de la cachexie, à demi comateux, à demi délirant, quand il se plaignit d'avoir avalé une pièce de monnaie qui le gênait fort. On crut à une conception délirante, et on ne tint aucun compte de ses plaintes. Deux jours après il succombait, mais sans avoir, paraît-il, présenté de symptômes imputables à un corps étranger. Cette absence de réaction est facile à comprendre : l'homme était complètement épuisé, et il ne mangeait plus.

C'est sans doute en raison de cette absence totale de réaction que la pièce de volume relativement petit a pu rester au point qu'elle occupait. Il est très vraisemblable que dans d'autres conditions, elle aurait été, ou bien rejetée dans un effort de vomissement, ou bien complètement déglutie. Aussi l'histoire clinique est-elle dépourvue de tout intérêt. Mais je ne pense pas qu'il en soit de même du fait anatomique.

On sait bien que l'origine de l'œsophage est l'un des points où s'arrêtent le plus fréquemment les corps étrangers. On dit d'ordinaire qu'ils se placent alors derrière le cricoïde : dans ce cas, il est au-dessous du cricoïde dont il recouvre seulement les quatre derniers millimètres.

Si l'on a constaté cliniquement et opératoirement la présence fréquente des corps étrangers au voisinage de l'origine de l'œsophage, je ne crois pas qu'il en soit de même anatomiquement. J'ai feuilleté les ouvrages classiques, le Traité des corps étrangers de Poulet, j'ai parcouru le musée Dupuytren, je n'ai trouvé aucune pièce, aucune description, aucun dessin ayant trait à un fait de ce genre. C'est pour-

Digitized by Google

quoi j'ai pensé qu'il y aurait intérêt à insérer ce dessin et cette brève relation dans les Bulletins de la Société.

M. Ricard. — J'ai extrait à l'aide du panier de Graefe chez un jeune homme une pièce de 5 francs située dans l'œsophage et n'ayant déterminé que de la gêne pour la déglutition des aliments solides; l'extraction fut facilitée par le basculement de la tête en avant.

M. Verchère. — J'ai pu aussi enlever facilement une pièce de 5 francs en argent arrêtée dans la dernière portion de l'œsophage, et qui n'avait déterminé qu'une douleur insignifiante et de la gêne seulement pour les éléments solides.

Abcès du foie. — Hépatotomie par la voie thoraco-abdominale. — Mort, par M. Dagron, interne des hôpitaux, aide d'anatomie à la Faculté.

A..., Jean, âgé de 38 ans, journalier, est entré le 19 décembre 1889, dans le service de M. Tervier, salle Jarjaray, n° 22, à l'hôpital Bichat.

On ne trouve dans ses *antécédents héréditaires*, rien de particulier; il n'existe pas de tuberculose dans sa famille. Son enfance s'est passée sans incidents pathologiques, et son état de bonne santé l'engagea à accepter une place de surveillant chez un colon de Sumatra. Il y resta douze années, depuis l'âge de vingt et un ans.

Il y fut souvent malade, étant atteint de fièvres intermittentes, et de dysenterie. En 1882, il échappa au choléra qui altéra profondément sa santé, au point qu'il dut quitter les colonies hollandaises sur le conseil du médecin.

Il vint à Aden, puis à Singapoure où un climat plus indulgent lui permit de se remettre. Il y resta pendant quatre ans et demi, et y fut en général bien portant.

C'est alors qu'il revint à Sumatra, où il retomba rapidement malade, Il abandonne de nouveau cette île, gagne les Célèbes, et les quitte bientôt après, malade, fatigué, considérablement amaigri, toujours poursuivi par une dysenterie tenace, rebelle à tout traitement.

C'est le 16 février, qu'il se trouve à Paris. Une amélioration passagère lui fait rejeter tous soins, toutes précautions ; ils se remet au travail. Mais bientôt réapparaît la diarrhée ; avec elle l'amaigrissement, et vers la fin de juin il entre à l'hôpital Lariboisière dans le service de M. Bouchard. Il y demeura jusqu'au mois d'octobre, revint chez lui, puis rentra presque aussitôt à l'hôpital.

C'est le 15 octobre 1889, que le malade entra à la salle Bazin, dans le service de M. Huchard. Il était alors très amaigri, présentait un point de côté droit, de l'œdème des membres inférieurs, de l'œdème de la paroi abdominale postérieure. On diagnostiqua de l'hypertrophie du lobe droit du foie. On prit sa température ; le malade avait une

Digitized by Google

légère fièvre rémittente le matin. On traita sa diarrhée par le bismuth.

Le diagnostic fut bientôt changé en abcès du lobe droit du foie, et on fit passer le malade dans le service de M. Terrier pour intervenir, si besoin était, après examen.

Aujourd'hui, le faciès du malade est très amaigri, sa peau est fortement pigmentée surtout au niveau des régions où ont été appliqués ces vésicatoires. Le repos au lit dans la salle de médecine a fait complètement disparaître l'œdème des membres inférieurs. En revanche, il a plutôt augmenté au niveau de la région thoraco-abdominale droite.

Le foie est certainement augmenté de volume. Il déborde les fausses côtes d'un bon travers de doigt. La matité de la région est plus étendue qu'à l'état normal, elle remonte jusqu'au cinquième espace. La palpation de la région thoracique ne démontre rien de particulier ; notons cependant que les espaces intercostaux sont douloureux, que la peau est plus chaude que de l'autre côté.

Le malade se plaint de point de côté droit ; la dyspnée est suffisante pour qu'il ne puisse se retourner sans suffocation dans son lit ; à fortiori, il ne peut se lever, et son état cachectique ne lui permettrait d'ailleurs pas de se tenir sur ses jambes. On ne note de par les signes physiques, rien de particulier dans les plèvres et les poumons.

La rate est grosse ; il n'y a pas de ganglions hypertrophiés. Le malade va à la selle très fréquemment ; jusqu'à dix fois dans une journée. Ces selles sont muqueuses, gélatiniformes, quelquefois légèrement teintées de sang. Les urines sont normales.

Le malade est mis au régime lacté ; il prend du naphtol et du salicylate de bismuth ; on lui donne en outre un lavement boriqué de temps en temps.

On pense à intervenir le plus vite possible par une ponction d'abord pour confirmer le diagnostic, par une ouverture de la poche hépatique ensuite. La région malade est donc rasée avec soin, puis lavée et recouverte pendant deux jours de compresses boriquées.

27 novembre. Avec l'aiguille moyenne de l'appareil Potain, on ponctionne le huitième espace profondément et on pénètre dans une poche d'où s'écoule par aspiration un liquide assez dense, d'aspect muqueux, de couleur rouge sale (chocolat). On retire ainsi facilement deux litres. Le dernier litre est beaucoup plus dense et ressemble davantage à du pus. Au microscope on ne remarque que des globules blancs en grande quantité et surtout de la graisse. On n'y trouve pas de crochets. Vers la fin de la ponction, le malade est pris de toux sèche qui s'arrête après une piqûre de morphine. Avec du collodion et de la gaze iodoformée, on fait un pansement occlusif. Le soir, le malade est en meilleur état, la dyspnée a diminué.

L'amélioration, amenée par la ponction, fut de courte durée ; le 1er décembre, la fièvre réapparaît, l'était cachectique du malade progresse. Malgré le traitement au naphtol et au salicylate de bismuth, la diarrhée persiste. Aussi se propose-t-on d'ouvrir l'abcès hépatique ; la route que l'on suivra sera celle qu'a tracée l'aiguille de l'appareil Potain ; on prendra donc la voie thoraco-abdominale.

Le 7 décembre, on endort le malade, et on fait une incision oblique, parallèle aux côtes, d'une longueur de 8 cent. au niveau du hui-

Digitized by Google

tième espace intercostal. On arrive sur la 9e côte qu'on résèque sur une étendue de 4 cent. Pendant qu'on pratiquait la résection sous-périostée, la plèvre a été ouverte. On suture le diaphragme à la paroi par huit fils de soie (quatre de chaque côté). De cette façon, on ne se trouve séparé du foie que par l'épaisseur du diaphragme et le péritoine ; l'opération revient donc à une laparotomie. Le diaphragme est ensuite incisé, puis les bords de cette plaie musculaire sont fixés au foie par six fils de soie (trois de chaque côté). On a ainsi formé une sorte de canal traversant la cavité pleurale et la cavité péritonéale, mais en étant séparé par les deux plans de suture indiqués. Ce canal arrive sur la face convexe du foie qui est à nu. L'orifice cutané est rétréci par quatre sutures au crin de Florence.

Le foie est alors ponctionné avec le bistouri, il s'en échappe une grande quantité de pus (deux litres environ) analogue à celui qui fut retiré précédemment par la ponction. La cavité hépatique est ensuite lavée avec du sublimé et de l'eau boriquée jusqu'au moment où le liquide injecté ressort clair. On place deux drains dans le foie. Enfin on applique un pansement iodoformé avec de l'ouate.

L'opération dura 45 minutes, le lavage demanda un quart d'heure environ.

Les suites opératoires furent très simples, le malade passa une bonne nuit, la diarrhée cessa, la dyspnée devint moins pénible. Le pansement fut renouvelé tous les matins à cause de la grande quantité de liquides écoulés.

Toutefois l'état général ne put se remettre. La cachexie continua sa marche progressive, et bien qu'il n'y eût aucune complication du côté de la plaie, de la plèvre, du poumon ni du péritoine, le malade s'éteignit peu à peu et mourut le 12 décembre dans la nuit.

A l'*autopsie,* on constata qu'il n'y avait aucun phénomène inflammatoire du côté de la plèvre; il existe d'anciennes adhérences hépato-phréniques, mais là rien n'est récent. Le foie est enlevé avec sa fistule. Il est hypertrophié, et le lobe droit est remplacé par une vaste cavité où se trouve encore un peu de pus. La rate est grosse; les reins et les capsules surrénales paraissent normaux; il en est de même du cœur. Les poumons sont congestionnés. Sur la muqueuse du gros intestin sont des ulcérations peu profondes, irrégulières; dans l'intestin grêle on trouve par places des zones ecchymotiques. Les plaies pleurale et péritonéale sont déjà cicatrisées. Le pus de l'abcès a été examiné, au point de vue bactériologique, et n'a donné aucun résultat particulier.

Réflexions. — Cette observation nous a paru présenter quelque intérêt au point de vue de l'opération et de ses suites. C'est en effet une voie peu fréquentée que celle qui mène au foie à travers le diaphragme. C'est cependant le chemin le plus direct et le plus sûr en cas de tumeur kystique ou de poche abcédée situées sur la face convexe du foie et en arrière.

L'ouverture de la cavité pleurale n'entraîne aucun accident grave; la fermeture de cette plaie de la plèvre se fait

Digitized by Google

assez facilement. Dans la région des culs-de-sac inférieurs de la plèvre, on ne risque pas de blesser le poumon; le diaphragme est accolé contre la paroi costale et pour peu qu'on résèque un bout de côte, on peut dire que l'opération se réduit à une simple laparotomie.

Il est intéressant encore de reconnaître l'absence de tout phénomène inflammatoire du côté de la plèvre; le fait se comprendrait facilement en cas de kyste hydatique, le liquide baignant la plaie pleurale n'étant pas septique. Les points de suture réunissent parfaitement les lèvres de la plaie pleurale, au point que ni liquides, ni gaz ne pénètrent dans la séreuse.

Enfin signalons encore comme avantage de cette fistule thoraco-abdominale que le drainage se fait bien, la plaie cutanée étant placée en arrière de la ligne axillaire, tandis que par la voie abdominale, l'orifice se trouve absolument en avant, et les liquides ont une tendance à demeurer dans la poche hépatique.

Cancer du larynx. Laryngectomie.

M. Dagron présente en outre une coupe antéro-postérieure de la région cervicale d'un homme atteint de cancer du larynx, mort cinq mois après la laryngectomie pratiquée par M. Terrier.

L'observation clinique, le procédé opératoire, la description de la pièce présentée à la Société seront publiés en détail dans la thèse de doctorat de M. Pinçonnat, élève du service de M. Terrier.

ÉLECTIONS

MM. Bouisson, Isch-Wall, Mallet sont nommés *membres adjoints.*

M. Klippel est nommé *membre titulaire.*

M. Tuffier est nommé *membre honoraire.*

Digitized by Google

Séance du 31 *janvier* 1890

PRÉSIDENCE DE M. WALTHER

Luxation de l'épaule en arrière. Arrachement du trochiter. Rupture et luxation du tendon du long chef du biceps. — Guérison, par les Drs Fr. GUERMONPREZ (de Lille), membre correspondant, et Ahmed MICHEL.

Le 6 octobre 1888, le porte-faix G. D..., âgé de 35 ans, transportait sur son épaule gauche des sacs de farine du poids de 100 kilos; pour se décharger il déposait le sac en arrière et à sa gauche ; bien qu'il eût l'habitude de cette manœuvre, il la fit alors maladroitement, laissa entraîner en arrière sa main gauche par le poids du sac, sentit une brusque douleur, et tout aussitôt son bras retomba comme s'il avait été cassé : il n'y avait eu ni chute ni effort, le bras a donc été entraîné en arrière par la chute du sac, il a dû subir en même temps une certaine torsion en dehors.

La douleur qui suit immédiatement l'accident n'est pas très intense, mais elle augmente dès que le membre cesse d'être soutenu, il faut même le soutenir. La sensation du blessé est singulière, il lui semble que son bras va tomber ; aussi est-il attentif à le soutenir par le coude et à le reporter en haut. Le besoin de ce secours est tellement impérieux qu'il tient énergiquement son poignet et le reporte vers l'autre épaule pour le relever, pendant que M. Guermonprez prend le croquis de la déformation de l'épaule au moyen de la chambre claire (fig. 1).

FIG. 1.

Dans cette figure 1, tous les traits qui se rapportent au membre supérieur gauche et à l'attitude du blessé sont d'une rigoureuse exactitude ; mais le dessin de la tête et surtout celui de la main droite ont été ajoutés après coup par les soins de M. Wildock qui n'a pas été témoin de la sollicitude inquiète du blessé pour reporter son membre de bas en haut.

L'attitude du membre est caractérisée par la pronation de la main, par la flexion de l'avant-bras sur le bras, l'adduction exagérée du bras qui est porté en avant et appliqué exactement sur le thorax. Le moignon de l'épaule est très élargi, la configuration du deltoïde ne fait plus saillie en dehors, on y trouve un vaste aplatissement, il existe

Digitized by Google

même une dépression sur sa partie antérieure; tout au contraire on voit d'emblée une saillie énorme et très évidente vers la limite postérieure du deltoïde. Le centre de cette saillie se trouve à 4 centimètres environ au-dessous de l'acromion, là où cette apophyse se continue avec l'épine de l'omoplate.

Par la palpation, il est très facile de sentir que c'est bien la tête humérale qui fait saillie à ce niveau; en effet, dès qu'on imprime au coude un mouvement de rotation, on la sent rouler sous les doigts, elle est devenue extrêmement superficielle, elle est très sensible au toucher, c'est pourquoi cette exploration n'est pas prolongée. En avant de la tête humérale on sent la cavité glénoïde dont il est facile d'apprécier les contours, on reconnait surtout la saillie devenue très superficielle de l'apophyse coracoïde.

Sans le secours d'aucun aide, M. Guermonprez pratique la réduc-

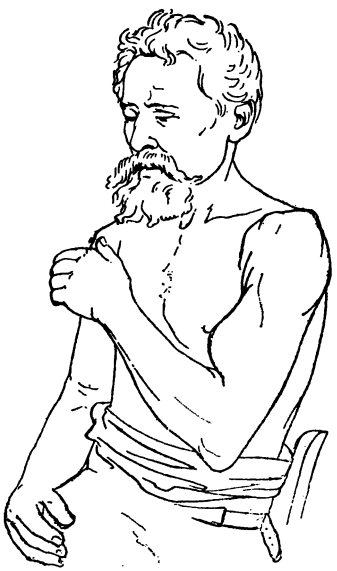

FIG. 2.

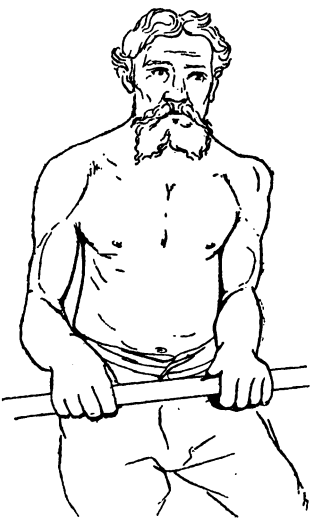

FIG. 3.

tion immédiate environ 2 heures après l'accident. Le blessé est assis sur une chaise ordinaire, le chirurgien commence par soulever doucement le coude en le tenant à l'aide de sa main droite, il pose la main gauche sur le moignon de l'épaule blessée, la pousse en avant, les 4 autres doigts en arrière afin de suivre et d'apprécier les déplacements de la tête humérale. Peu à peu, le coude étant élevé, le bras devient horizontal, mais il est toujours dans l'adduction; à ce moment le coude est conduit en dehors sans cesser d'être horizontal; pendant ce mouvement le chirurgien sent très nettement que la réduction

Digitized by Google

commence à se faire, il continue doucement et progressivement à porter le coude de plus en plus en dehors; il n'avait pas encore atteint le plan transversal du corps qu'un brusque mouvement se produit avec le bruit caractéristique, très nettement perçu par le patient et par tous les assistants; la main placée sur l'épaule n'avait contribué que par une faible part à effectuer la coaptation. Le blessé s'empresse de constater qu'il ne souffre plus, que le membre ne semble plus menacer de tomber, et surtout que la main n'est plus dans la pronation forcée. Il est tout étonné que la réduction ait pu être faite sans efforts, sans violence et sans le secours d'aucun aide. (On se contente d'appliquer une écharpe de Mayor.)

Quelques jours plus tard, on commence le massage de l'épaule et on laisse au membre la liberté de ses mouvements. Après la disparition de la tuméfaction des premiers jours, on constate une tuméfaction

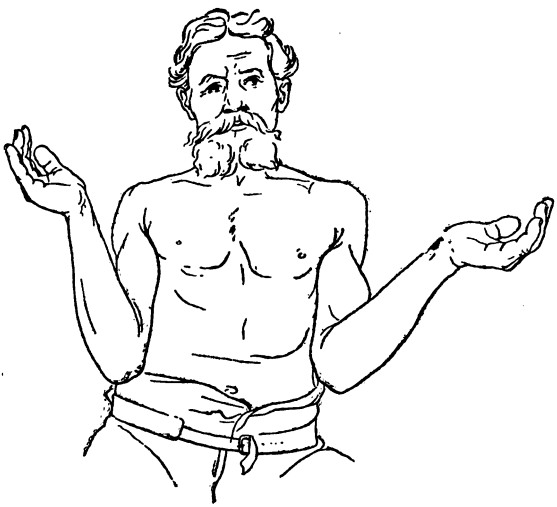

FIG. 4.

localisée en avant et en haut de l'épaule (fig. 2) : il semble qu'il existe un déplacement en haut; cependant par une palpation attentive on se rend facilement compte de la régulière réintégration de la tête humérale dans la cavité glénoïde; il n'y a donc aucune rechute, mais il est difficile de différencier nettement le siège anatomique de la tuméfaction; il semble toutefois que la tubérosité antérieure de l'humérus en soit le centre principal, la certitude en est d'ailleurs prouvée quelques jours plus tard. Dès ces premiers jours on constate l'existence de deux lésions importantes qui ont compliqué la luxation : la première est révélée par le croquis de M. Witdock (fig. 2) et montre l'état globuleux du faisceau externe du biceps gauche. Cette saillie est rendue évidente par la comparaison du côté droit et du côté gauche

Digitized by Google

pendant la contraction modérée du muscle ; on voit alors que le corps charnu est devenu non seulement plus saillant et plus globuleux, mais aussi plus court et plus descendu vers le coude. Quelques mois plus tard on fait faire au blessé un effort analogue à celui qui achève le coup de la rame ; ainsi on reconnaît plus nettement encore le contraste qui existe entre les deux côtés (fig. 3). Tandis que le faisceau externe du biceps va se perdre en haut au-dessous du bord antérieur du deltoïde du côté normal, au contraire il s'arrête du côté blessé sans même atteindre le niveau de l'empreinte deltoïdienne, il s'arrête vers le milieu de la hauteur du corps charnu du faisceau interne de ce même muscle biceps, il est donc certain que le tendon de cette longue portion du biceps a été rompu ou bien désinséré.

L'autre complication est indiquée par l'étrange exagération de la rotation en dehors que l'on imprime au membre blessé sans déterminer la moindre douleur.

Le mouvement communiqué, pendant que l'avant-bras est fléchi à angle droit et même à angle aigu sur le bras, ce mouvement communiqué peut entraîner la main jusqu'au delà de la limite normale, et même bien loin en arrière du plan transversal du corps ; le contraste est moins grand dans les mouvements spontanés.

Toutefois la figure 4 montre nettement quelle est la limite de la rotation en dehors pour le membre supérieur droit qui est sain ; cette figure montre surtout combien cette limite est dépassée pour le côté gauche, que le blessé est tout surpris de pouvoir tourner si fortement en dehors sans aucun effort, sans aucune douleur. C'est au contraire le mouvement de rotation en dedans qui lui est impossible, et, quand on communique ce mouvement au membre, on provoque une douleur qui s'étend à tout le moignon de l'épaule. De cette exagération du mouvement de rotation en dehors résulte la certitude d'une rupture de l'insertion du muscle sous-scapulaire sur la petite tubérosité de l'humérus ; il est même devenu plus tard vraisemblable que la tuméfaction et la sensibilité observées à ce niveau étaient attribuables à l'ostéite qui a dû survenir au niveau de l'arrachement des insertions humérales du sous-scapulaire.

Il est impossible d'obtenir des renseignements plus précis par la palpation. La peau est bien intacte, le deltoïde paraît aussi hors de cause, mais dans les couches plus profondes on ne parvient plus à différencier les éléments anatomiques qui sont tous uniformément indurés, épaissis et surtout sensibles à la moindre pression. Il faut attendre plus de trois mois pour que l'exploration devienne plus facile et pour que l'on reconnaisse la luxation de la longue portion du biceps.

Ce diagnostic est difficile à faire par l'inspection, mais il devient très facile et très évident par la palpation. Les bras étant mis en croix bien symétriquement, si l'on prolonge par la pensée la direction du faisceau externe du biceps jusqu'à son insertion scapulaire, on se rend bien compte que, du côté droit, la direction mène inévitablement au-dessus de la cavité glénoïde, tandis que, du côté gauche, elle passe derrière la direction du faisceau interne et ne peut aboutir qu'en avant et non pas au-dessus de la cavité glénoïde.

Plus le temps s'écoule, plus devient évidente cette déviation du tendon de la longue position du biceps, et sur la figure 5 il est encore plus manifeste que ce tendon ne passe plus en dehors d'abord et

Digitized by Google

au-dessus ensuite de la tête humérale : il est clair qu'il vient se perdre en avant du rebord glénoïdien. Par la palpation, le contrôle devient très facile pour peu que le blessé contracte son muscle : on sent alors le tendon de la longue portion du biceps passer sous le bord antérieur du deltoïde et non plus sous son milieu ; avec un peu de dextérité, on pouvait même soulever le bord antérieur du deltoïde et suivre la corde tendineuse encore un peu plus haut.

Chose singulière, on fait cette exploration avec une facilité plus grande lorsqu'on met le membre dans la rotation en dehors, c'est-à-dire lorsqu'on écarte la gouttière bicipitale ; il est donc bien certain que le tendon a quitté cette région normale pour se porter à trois ou quatre centimètres en avant et en dedans.

Pour bien juger de la valeur fonctionnelle de l'épaule qui a été le

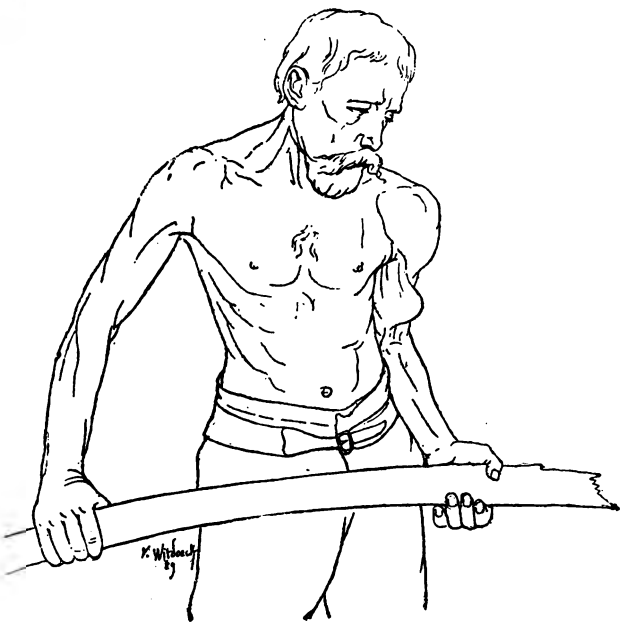

FIG. 5.

siège d'une luxation aussi compliquée, il est bon de connaître toute l'histoire du sujet comme travailleur.

Cet homme a commencé à travailler à l'âge de 13 ans. Chargé du paquetage du fil dans les blanchisseries, il passait sa journée à tordre à la main chaque écheveau de fil jusqu'à réduire sa longueur de un mètre à un demi-mètre. Dès l'âge de 15 ans, il entre au service des teintureries de toiles, et commence à porter sur ses épaules des pièces de toile dont le poids atteint quatre-vingts kilogr. à l'état sec et dépasse

Digitized by Google

ce poids au moment où on les sort tout humides des cuves. Pour les transporter au rinçage, cet homme avait pris l'habitude de placer toujours les pièces de toile sur son épaule gauche. Il travaillait dix heures et demi par jour et faisait ce travail de transport pendant une heure ou deux par jour. Il ne l'a interrompu que pendant deux années. Alors, devenu charretier, il faisait tout autant usage de son épaule gauche pour transporter le fil (par bottes ou par paquet) et la toile (par pièces). En tous cas, il se servait toujours de son épaule gauche. On comprend dès lors sa bonne musculature, on comprend en outre qu'aucune prédisposition ne préparait la luxation.

En janvier 1889, les mouvements du membre supérieur gauche semblent presque tous rétablis. Toutefois on constate une certaine gaucherie dans quelques gestes.

C'est ainsi qu'il est presque impossible d'accomplir le mouvement de mettre la main sur la hanche ; pour y arriver, les muscles ordinaires sont impuissants, il est manifeste que tout une série d'autres muscles interviennent pour y suppléer.

Pour en mieux apprécier les détails, tous les mouvements ont été attentivement examinés.

La flexion de l'avant-bras sur le bras est libre, ainsi que la pronation et la supination.

Lorsque le porte-faix se tient dans la posture du soldat sans armes, le mouvement de rotation en dehors peut bien être commencé, mais il ne peut être achevé.

Quand, dans la même position, on compare le mouvement de rotation en dedans à droite et à gauche, on observe qu'à droite l'homme parvient sans peine à placer le dos de la main sur la face externe de la cuisse, tandis qu'à gauche il n'y peut arriver que par un mouvement communiqué, encore faut-il qu'il projette pour cela l'épaule un peu en avant, ce qui prouve comment le grand pectoral (et peut-être le grand dorsal) viennent suppléer à la lacune du sous-scapulaire. Dans le mouvement spontané, cette rotation du membre gauche s'arrête au moment où la face dorsale de la main regarde en dehors; alors déjà le moignon de l'épaule est porté en avant.

Dans le mouvement de porter la main à la hanche, il n'y a rien d'irrégulier ni de disgracieux du côté droit, on voit le coude se porter en dehors et le bras se trouver, ainsi que l'avant-bras, dans le plan horizontal du tronc. A gauche, au contraire, on voit la main prendre une position verticale, au lieu de se mettre horizontale; on voit le coude se porter en arrière tandis que le bras et l'avant-bras, formant un angle très aigu, se tiennent l'un et l'autre antéro-postérieurs ; il est impossible de les amener dans le plan transversal.

Dans le mouvement de porter la main en arrière (sur la région lombaire) le geste est simple et facile à droite et n'entraîne aucune flexion du tronc. A gauche, au contraire, le geste est laborieux, la main n'est pas assez portée en arrière pour bien franchir la saillie des fesses, puis l'épaule se porte en haut et en avant, ou bien, au contraire, en bas, et elle entraîne la partie supérieure du tronc dans une certaine rotation.

Quand le mouvement est terminé, on reconnaît que l'épaule gauche est encore placée en avant, et que l'avant-bras gauche est moins bien relevé que l'autre; et d'ailleurs, il arrive assez souvent que, pen-

Digitized by Google

dant ce mouvement, un soubresaut se produit au niveau de la tubérosité antérieure de l'humérus; c'est une secousse un peu douloureuse.

Dans le mouvement de placer la main sur la tête ou bien sur la nuque, un autre contraste se manifeste entre les deux côtés. Le porte-faix conduit son coude en haut, et place son bras droit à peu près verticalement; mais, pour le côté gauche, il arrive seulement à porter le coude en avant; il ne peut même pas le conduire du tout en dehors; dans ce geste, il élève mal le bras, et ne parvient à conduire le bras horizontalement qu'au prix de véritables efforts, lesquels provoquent une sensation de fatigue dans tout le pourtour de l'épaule.

Dans le mouvement de porter la main sur l'épaule opposée, le porte-faix arrive facilement à conduire l'avant-bras jusqu'à la ligne horizontale, mais c'est en glissant la main gauche par-dessus l'épaule droite; encore, dans cet effort, est-il souvent contraint de subir l'entraînement de son épaule gauche en haut.

Dans le geste de porter le membre gauche allongé en avant (comme pour prêter serment), le membre gauche ne peut pas atteindre le plan horizontal, mais il en approche tout en laissant un peu l'avant-bras fléchi sur le bras, et en entraînant l'épaule notablement en haut et en arrière, non sans un peu de courbure du tronc.

Dans le geste de lever le bras étendu en dehors, le porte-faix ne peut pas dépasser l'angle de 45° avec le tronc. Tous les efforts destinés à aller plus loin n'aboutissent qu'à amener le tronc dans la flexion latérale sur le côté opposé.

En janvier 1890 (quinze mois après l'accident) les mouvements sont encore les mêmes au point de vue fonctionnel, mais ils n'ont plus rien de douloureux.

Notre blessé a repris sa position de porte-faix et il transporte encore des fardeaux de 100 kilos. Toutefois, pour se charger, il n'est plus capable de prendre son sac déposé sur le sol; il tourne la difficulté en superposant les sacs les uns aux autres, et il n'a besoin du secours d'autrui que pour s'emparer du dernier. Grâce à sa ténacité et à son énergie, cet homme est donc parvenu à reprendre l'exercice de son pénible métier, malgré la perte d'une portion importante de la valeur fonctionnelle de son épaule gauche.

Arrachement de la portion vaginale du col utérin, par la tête fœtale, pendant le travail de l'accouchement,

par M. Bouffe de St-Blaise, interne des hôpitaux.

Cette pièce représente toute la portion vaginale du col utérin, arrachée par la tête fœtale, pendant le travail, dans les circonstances suivantes : La nommée E., âgée de 33 ans, primipare, est entrée à la Maternité de Tenon, le 30 décembre à 10 heures du matin. Elle est enceinte d'environ 9 mois; le travail est commencé depuis 4 heures du matin. Le fœtus se présente par le sommet, en G.A. Ce sommet est très engagé; le col est dilaté comme une pièce de 0,50 cent. mais les lèvres de ce col, surtout l'antérieure, sont épaisses et dures. Les contractions utérines sont irrégulières; le soir vers 5 heures, elles deviennent à peu près nulles.

Digitized by Google

Le 31. Au matin, les douleurs reparaissent régulièrement, sans que l'état du col se modifie en rien. La poche des eaux se rompt à 10 heures. A 4 heures du soir, les douleurs sont très violentes ; la dilatation augmente un peu, mais les lèvres de l'orifice sont dures et rigides surtout en avant. Le sommet s'abaisse légèrement. Deux heures après, les choses sont dans le même état, sauf que la tête s'abaisse de plus en plus. La portion du col située au-dessus des bords de la dilatation, s'amincit considérablement, tendue qu'elle est par la tête ; cette partie est tellement mince que l'on sent à travers elle les sutures et les fontanelles.

C'est là que se fera la rupture.

A dix heures du soir, la parturiente ressent une douleur plus forte, et malgré mes recommandations, fait de violents efforts d'expulsion ; je vois aussitôt apparaître à la vulve un peu de sang, puis un disque rougeâtre, encore retenu à l'utérus par une languette de 6 centim. de largeur. C'est ce disque que j'ai l'honneur de vous présenter.

Je me préparai à faire une application de forceps, pour délivrer la malade le plus tôt possible, mais elle accoucha spontanément, presque aussitôt. La délivrance est normale et non suivie d'hémorrhagie.

Le doigt introduit dans le vagin, de suite après l'accouchement, reconnaît difficilement les limites du vagin et de l'utérus; cependant, on peut se rendre compte que l'arrachement a été absolument circulaire, et qu'il n'existe aucune rupture remontant plus haut que les attaches du vagin.

Le lendemain matin, M. Champetier de Ribes, pose une pince à longs mors, sur la partie encore adhérente, et la coupe. La pince est enlevée au bout de 36 heures. On pratique le lavage presque continu du vagin pendant les jours qui suivent. La température s'élève à 38° le soir, pendant quelques jours ; le septième jour, tout devint normal et les suites de couches sont excellentes.

Aujourd'hui, la malade est guérie ; l'involution utérine est presque terminée. On sent, au fond du vagin, une boutonnière transversale, circonscrite par du tissu utérin. Il n'y a plus de culs-de-sac. A droite, existe un bourrelet très dur qui représente le pédicule qu'il a fallu couper.

Examen de la pièce. — La portion arrachée est un disque presque régulièrement circulaire, de 9 centim. de diamètre. Les bords, au moment de l'accouchement, étaient réguliers et comme enlevés à l'emporte-pièce. A gauche, on voit la surface de section du pédicule qui a été coupé le matin. Ce pédicule a 6 centim.

Le disque est percé, presque à son centre, d'un orifice qui n'est autre que l'orifice dilaté, tel qu'il était au moment de l'accident.

La lèvre supérieure qui correspond à la lèvre antérieure du col, est beaucoup plus épaisse et plus dure que l'inférieure, qui est transparente à la lumière. Les bords de l'orifice sont irréguliers ; il existe même à la partie droite et inférieure une petite encoche, comme s'il y avait eu un commencement de rupture du col. Enfin, la face supérieure est lisse et brillante, tandis que la face inférieure est tapissée de sa muqueuse irrégulière.

Réflexions. — Le *mécanisme* de cet arrachement est bien

Digitized by Google

simple ; la tête tendant à s'engager de plus en plus et ne pouvant dilater l'orifice dur et rigide, à poussé devant elle ce qui lui résistait. La rupture s'est faite à l'endroit le plus mince, et régulièrement parce que la tête qui est ronde exerçait une pression égale et régulière sur tous les points.

Quoique ce mécanisme soit simple, le cas est assez rare, puisque la sage-femme en chef de la Maternité, Mme Henri ne l'a vu qu'une seule fois. Les déchirures partent généralement de l'orifice du col, se propagent plus ou moins loin. Il est intéressant de remarquer ici que la décapitation de l'utérus, s'est faite bien régulièrement au niveau des attaches du vagin, sur tous les points de son étendue. Il faut aussi remarquer l'absence totale d'accidents qui a suivi ce traumatisme.

Quelle aurait été la conduite à tenir, pour éviter cet accident ?

Il est bien certain que dans l'état de tension où se trouvait tout le segment inférieur, la moindre incision du col se serait propagée beaucoup plus haut qu'on ne l'aurait voulu.

Il me semble que le dilatateur de M. le professeur Tarnier, aurait été ici d'une grande utilité, en agissant directement sur l'orifice ; la dilatation aurait été hâtée mécaniquement, et peut-être aurait-on pu arriver à une dilatation complète. L'examen histologique de la pièce à constaté le parfait état du tissu musculaire de la portion arrachée. Il n'avait aucune dégénérescence, rendant cette partie moins résistante.

ÉLECTION

M. Michel est nommé *membre correspondant*.

Digitized by Google

FÉVRIER

Séance du 7 février 1890

PRÉSIDENCE DE M. CHAUFFARD

Gangrène pulmonaire. — Fistule œsophagienne, par M. JULES RENAULT, interne des hôpitaux.

Le malade entra à l'hôpital Lariboisière, dans le service de M. Netter, dans les derniers jours de janvier. Il présentait les signes classiques d'une gangrène pulmonaire occupant le lobe supérieur droit; il mourut le 3 février avec une température très élevée et des symptômes de résorption putride.

A l'AUTOPSIE le poumon gauche présente quelques foyers de broncho-pneumonie. Dans le poumon droit on trouve un vaste foyer de gangrène intéressant la plus grande partie du lobe supérieur, et envoyant des prolongements vers la partie inférieure.

En cherchant la cause de cette gangrène, on découvre dans l'œsophage, au niveau de la partie inférieure de la trachée, une fistule de traction, de date ancienne; cette fistule aboutissait à un ganglion crétifié dans l'intérieur duquel se trouvait un assez grand nombre de grains calcifiés de la grosseur d'un grain de millet. En explorant la surface interne de ce ganglion et en ouvrant les canaux bronchiques sur une certaine étendue, il est impossible de trouver un orifice de communication avec les bronches; mais il est adhérent à la lame de tissu pulmonaire qui forme la paroi du foyer gangreneux.

Dans le mésentère on trouve deux ou trois autres ganglions calcifiés.

M. NETTER. — Le diverticule de traction que l'on voit sur l'œsophage et qui aboutit à la fistule est intéressant à signaler. Je me suis demandé s'il y avait lieu d'intervenir dans ce cas de gangrène par la pneumotomie ou par les injections de sublimé ; comme on le voit l'antisepsie eût été impossible.

M. CHAUFFARD. — Y avait-il bien rapport de causalité entre la lésion du ganglion et celle du poumon ?

Digitized by Google

M. NETTER. — Il est certain que la destruction du ganglion a précédé la gangrène pulmonaire ; les matériaux d'apparence très ancienne que l'on y voit, le démontrent suffisamment. Les micro-organismes trouvés dans le poumon étaient ceux que l'on trouve ordinairement dans la gangrène.

Lipome du muscle sous-épineux, par le Dr LEJARS, prosecteur à la Faculté.

Il s'agit d'un lipome mou, ovoïde à grand axe transversal, légèrement bombé, d'environ 6 cent. de long sur 3 cent. 1/2 de large, qui siégeait dans l'épaisseur du muscle sous-épineux gauche, très près de sa face profonde. On ne retrouvait, en effet, sous la tumeur graisseuse, qu'une mince lamelle musculaire. A travers les parties molles de la région, le lipome donnait une fluctuation manifeste, et le muscle qui l'encapsulait achevait de lui imprimer tous les caractères extérieurs d'une collection liquide.

Le sujet (qui servait aux dissections de l'École pratique), portait un ancien mal de Pott guéri, et certainement à une époque antérieure, on eût pu prendre la tumeur fluctuante de la fosse sous-épineuse pour un abcès froid.

Mal de Pott dorso-lombaire, inflexion latérale et double rétrécissement de l'aorte ; double chaîne ganglionnaire prévertébrale; intégrité du canal thoracique, par le Dr LEJARS, prosecteur à la Faculté.

Il s'agit d'un enfant de six ans, apporté à l'École pratique.

A la région dorso-lombaire, on trouve une déviation angulaire et mobile du rachis médiane, abrupte et assez prononcée ; un double abcès par congestion commence à la face interne de la cuisse et remonte de chaque côté, jusqu'à la 12e vertèbre dorsale, envahissant toute la fosse iliaque, et dénudant les branches du plexus lombaire ; nous n'insistons pas sur les autres lésions.

L'aorte, au niveau de la déformation rachidienne, présente un exemple frappant de ces déviations avec rétrécissement décrites par M. le Dr Lannelongue. Ici l'incurvation est latérale, et tourne à gauche sa convexité, deux fois angulaire, comme le montre la figure; elle porte sur la partie supérieure de l'aorte abdominale et un double rétrécissement marque les extrémités. Voici, du reste, les résultats de la mensuration :

Au-dessus du tronc cœliaque, le diamètre de l'aorte est de 14 mill.

Au-dessous du tronc cœliaque, le diamètre de l'aorte est de 12 millim.

Au niveau du premier rétrécissement (extrémité supérieure de l'inflexion latérale), 8 millim.

A la partie médiane de la portion infléchie, 9 1/2.

Au niveau du deuxième rétrécissement (extrémité inférieure de l'inflexion), 9 millim.

Au-dessous de la déformation, 13 millim.

La courbe se réduit un peu quand on renverse fortement en arrière

Digitized by Google

les membres inférieurs en diminuant d'autant l'incurvation rachidienne, mais dès qu'on fléchit les cuisses, la courbure aortique et la double plicature de la paroi de l'artère deviennent telles qu'il semble que le calibre, sur le vivant, en doit être complètement oblitéré.

La veine cave inférieure n'était pas déviée.

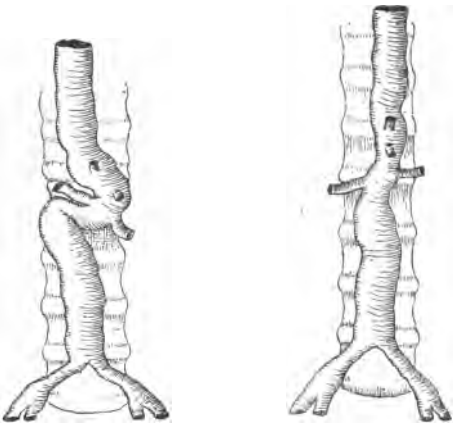

Une double chaîne de ganglions tuberculeux et d'un volume énorme occupe toute la longueur de la colonne vertébrale, et remonte jusqu'aux ganglions sus-claviculaires; plusieurs d'entre eux, bosselés et caséeux, adhèrent intimement au canal thoracique; mais, disséqué dans toute son étendue, le canal ne présente en aucun point, trace de granulations tuberculeuses, sa paroi reste partout souple et transparente et il semble qu'il ait servi de vecteur au virus tuberculeux qui infiltre les ganglions circonvoisins sans être lui-même atteint. Ce n'est pas du reste, un fait rare dans l'histoire des voies de propagation de la tuberculose.

Lymphangiome de la région cervicale droite, par M. Jonnesco, ancien interne des hôpitaux.

La pièce et les préparations histologiques que je présente à la Société, proviennent d'une femme âgée de 35 ans, chez laquelle M. le Dr P. Segond pratiqua l'extirpation partielle d'une tumeur de la région crurale droite, dans le service de clinique chirurgicale de la Pitié, le 11 janvier.

L'observation clinique ainsi que la description anatomique de la pièce devant être publiés in extenso ailleurs, je me bornerai à un rapide résumé et à quelques réflexions sur les lymphangiomes proprement dits.

Digitized by Google

OBSERVATION (résumée). — *Antécédents personnels.* — A 25 ans apparition dans l'aine droite d'une tumeur du volume d'une noix, molle, dépressible, augmentant par la marche, diminuant par le repos. Cuisse droite plus forte que la gauche. Augmentation lente de la tumeur, atteint le volume d'un œuf de poule, puis reste stationnaire. L'action de soulever des fardeaux, une marche un peu longue sont rendus impossibles.

Etat actuel (5 janvier). — La cuisse droite est nobablement plus grosse que la gauche (3 centim. de circonférence de plus). La tumeur crurale nulle pendant le repos au lit, apparaît après une marche un peu prolongée ; tumeur ovoïde à grand axe vertical (8 centim.) siège immédiatement au-dessous de l'arcade crurale. Recouverte par la peau absolument normale et indépendante d'elle, la tumeur a un relief nettement accusé. Indolente, molle, fluctuante, parfaitement réductible, adhérente aux parties profondes, la tumeur n'est pas modifiée ni par la toux ni par la compression de la veine fémorale à la racine de la cuisse. Elle n'est le siège d'aucun bruit, ni souffle, ni battement, ni expansion. Pas de varices. Pas d'adénites.

Diagnostic : Abcès froid probable.

Opération : Immédiatement sous la peau, masse spongieuse formée d'un tissu fibreux feutré et dont les nombreuses vacuoles laissent couler un liquide clair, limpide, spontanément et rapidement coagulable. La compression de la fosse iliaque à travers la paroi abdominale ainsi que celle de la cuisse augmentent l'écoulement du liquide.

Bien délimitée superficiellement, la tumeur envoyait par ses parties profondes des prolongements dans les interstices musculaires de la cuisse qui paraissait imbibée de liquide. L'extirpation complète reconnue impossible, M. Segond se borna à l'excision d'une partie de la tumeur. La *plaie* réunie sans drainage guérit par première intention.

Examen microscopique. (Je le dois à mon excellent ami Pilliet.)

1. *Tumeur* : Sur un fragment on trouve de la superficie vers la profondeur : *a*) De la *graisse* avec de nombreuses artérioles très développées ; au-dessous d'elle, *b*) une *coque*, formée d'un réseau de fibres élastiques très développées, parallèles aux fibres conjonctives. *c*) Des *cavités* irrégulières, de toutes dimensions, vides et circonscrites par des mailles larges, irrégulières, anastomosées, formées de tissu conjonctif, dans lequel on trouve des vésicules adipeuses, et aussi des fentes lymphatiques normales. On ne trouve pas l'endothélium qui devait tapisser ces cavités, et la disposition de la pièce ne se prêtait pas à la nitratation : pourtant on peut voir par places des cellules très larges et d'apparence polygonale, et même absolument plates, tapissant ces cavités. Les fibres élastiques du tissu conjonctif qui forme les mailles ou travées sont très volumineuses, mais beaucoup moins nombreuses que dans la *coque* ; en beaucoup de points elles sont immédiatement sous-jacentes au revêtement épithélial là où il existe des travées frêles de tissu conjonctif contenant des fibres élastiques traversant comme des ponts les plus grandes des cavités.

2. Le *liquide* contient : très peu d'éléments figurés ; quelques globules blancs, pas de globules rouges, quelques cristaux blancs indéterminés.

En résumé il n'y a rien qui rappelle ici la structure d'un ganglion lymphatique ; nous y trouvons :

Digitized by Google

a) Une coque composée de deux couches : graisseuse externe ; fibro-élastique interne.

b) En dedans de cette coque, un tissu à larges mailles circonscrivant des cavités aréolaires dans lesquelles on trouve, sur quelques points, des cellules de revêtement plates. On peut et doit conclure à un *angiome lymphatique*.

c) Les vaisseaux sanguins abondants dans la coque, sont presque absents dans le tissu même de l'angiome, mais ils peuvent s'être vidés pendant l'ablation, ce qui empêche de se rendre compte de leur abondance réelle.

Réflexions. — Il s'agit dans ce cas d'un lymphangiome véritable sans ectasie concomitante des vaisseaux lymphatiques cutanés ou des troncs, et sans que les ganglions paraissent atteints C'est un *lymphangiome caverneux* d'après la classification de Wegner (1).

Les cas de lymphangiome proprement dits, véritables tumeurs, sont très rares si on excepte les kystes congénitaux. Nous n'avons trouvé qu'un seul cas dans la science absolument comparable au nôtre et comme règle et comme structure. C'est le fait que Gustav Middeldorpf, assistant à la clinique chirurgicale du professeur Maas de Würzburg, publia en 1885 dans les Archives de Langenbeck (2) et dont voici un très court résumé : Fille de 16 ans ; tumeur datant de l'enfance, située entre le grand trochanter et l'épine iliaque antéro-supérieure du côté droit, pseudo-fluctuation, irréductible, rien dans les ganglions. Extirpation totale. Tissu caverneux ; loges multiples ; endothélium ; tissu conjonctif jeune.

Le fait de « lymphangiome de la cuisse » que M. Ch. Nélaton apporta à la Société de chirurgie en 1887 (3) aurait beaucoup de ressemblance avec le nôtre, mais l'existence des varices lymphatiques cutanées, et des gros troncs laisse des doutes. Malgré l'opinion de M. Suchard qui porta le diagnostic anatomique de lymphangiome simple, il se pourrait bien qu'il s'agisse dans ce cas de simple lymphangiectasie non pas ganglionnaire comme le prétend M. T. Anger, mais bien tronculaire.

(1) Wegner. Ueber Lymphangiome. *Archiv. f. Klin. Chir.*, vol. XX, 1877.

(2) Gustav Middeldorpf, Ueber Lymphangioma Cavernosum. *Archiv. f. Klin. Chirur.* B. XXXI, 1885, p. 590.

(3) Ch. Nélaton. Sur une observation de lymphangiome de la cuisse opéré et guéri. Rapp. de M. T. Anger. *Bull. et Mém. de la Soc. de chir. de Paris*, 1887, t. XIII, p. 196.

Digitized by Google

M. Le Dentu (1) rapporte aussi un cas de lymphangiome de l'aine gauche. Tumeur molle, fluctuante, fuyant sous le doigt, accompagnée d'adénite chronique. Mais l'extirpation n'ayant pas été faite, on doit rester dans la réserve la plus absolue sur son véritable caractère anatomique.

Nasse, assistant à la Clinique chirurgicale de Berlin, décrit dans les Archives de Langenbeck de 1889 (2) plusieurs cas de lymphangiomes et entre autres un de la racine de la cuisse: lymphangiome caverneux de la cuisse chez une enfant de 13 mois (*loc. cit.*, p. 630).

Parmi les cas de lymphangiome véritable siégeant ailleurs que dans la région crurale, nous signalerons à part les kystes congénitaux : le fait de tumeur congénitale du siège publié par Reichel en 1869 (3); le cas de lymphangiome caverneux congénital situé au côté interne du fémur, depuis la région inguinale presque jusqu'au genou, extirpé chez un enfant de 8 ans, rapporté par E. Müller (4); le cas de lymphangiome circonscrit de l'épaule gauche chez un enfant de 8 mois : lymphangiome caverneux excisé, que M. Ch. Monod apporta au Congrès de chirurgie de 1888 (5). Enfin Baraban publie dans les *Archives de médecine expérimentale* de 1889 un cas très intéressant de lymphangiome de l'avant-bras droit (6), et Nasse (*loc. cit.*) rapporte plusieurs cas des plus nets.

Nous voyons qu'en somme les cas de lymphangiome véritable sont assez rares, si on élimine les kystes congénitaux dont la genèse est des plus discutable. Si on voulait comprendre parmi les lymphangiomes vrais, toutes les tumeurs lymphatiques, on trouverait un nombre respectable de faits, mais, et nous insistons sur ce point il faut bannir du cadre des lymphangiomes toutes ces dilatations des troncs, des réseaux ou des ganglions lymphatiques souvent dues à l'infection

(1) Le Dentu. *Bull Soc. chir.*, 1887, p. 200.
(2) D. Masse. Ueber Lymphangiome. *Arch. f. Klin. Chir.* B. XXXVIII, 1889, p. 614.
(3) Reichel. Angeborenes lymphangioma cavernosum cysticum hei einem 1 Jahr 5 monate alten kinde. *Virchow's Archiv.*, 1869, Bd XLVI, s. 497.
(4) E. Muller. *Centr. f. chir.*, 1885, s. 356.
(5) Ch. Monod. Remarques sur les lymphangiomes. Du lymphangiome circonscrit. *Congrès français de chirurgie*, 1888.
(6) L. Baraban. Lymphangiomes et kystes séreux congénitaux. *Archives de médecine expérimentale.* 1re série, t. I, 1889, p. 528.

Digitized by Google

filarienne et qui n'ont en rien les caractères des véritables tumeurs, c'est pour cela que nous séparons de notre cas les soi-disant lymphangiomes publiés par Amussat, Petters, Trélat, etc., et que certains auteurs comme Gjorgjevié par exemple (1) ont confondu avec les lymphangiomes.

Sans m'étendre sur ce point, je dirai que la plupart de ces cas sont soit des lymphangiectasies, soit des adéno-lymphocèles de M. T. Anger (2), c'est-à-dire des ectasies vasculaires ou ganglionnaires et non pas de véritables tumeurs. Aussi je crois que la classification des dilatations et des tumeurs lymphatiques proposée par mon ami Chipault (3) qui fait entrer les lymphangiomes parmi les dilatations des réseaux lymphatiques, me paraît inacceptable, car dans les lymphangiomes il y a plus qu'une ectasie des vaisseaux préexistants; il y a, comme Baraban l'a très bien démontré sur son cas remarquable à plus d'un point, une néoformation de fautes lymphatiques.

Quant à la genèse de ces lymphangiomes, je ne sais pas si on doit dire avec M. Quénu (4), qu'il faut grouper sous le nom de lymphangiomes, « toute une série de productions circonscrites *congénitales* et de nature manifestement lymphatique ». Dans notre cas la nature congénitale de la tumeur ne paraît pas pouvoir être acceptée. S'agissait-il là d'un cas de lymphangiome traumatique dont Heuser de Bramen (5) a récemment rapporté deux cas dont un siégeant au pli de l'aine? Je n'en sais rien.

M. Pilliet. — Je suis moins affirmatif que M. Jonnesco au sujet de la nature de cette tumeur. Sur les fragments dont j'ai fait l'examen histologique, on voyait de grands espaces avec un peu d'endothélium par places; j'ai cru pouvoir conclure de l'absence de tissu musculaire dans les parois limitantes qu'il s'agissait de cavités lymphatiques.

(1) Vladan Gjorgjevié. Ueber Lymphorrœ und Lymphangiome. *Arch. f. klin. Chir.*, 1871, p. 641.
Leopold Ben Israel. Ueber Lymphangiome. Inaugural Dissertation. Würtzburg, 1885.
(2) Th. Anger. Des tumeurs érectiles lymphatiques (adéno-lymphocèles). Thèse de Paris, 1867.
(3) A. Chipault. Varices lymphatiques et lymphangiomes. *Gazette des hôpitaux*, 1888, n° 144, p. 1329.
(4) Quénu. Lymphangiome. *Traité de chirurgie de* Duplay *et* Reclus 1890, t. I, p. 498.
(5) Heuser de Bramen. *Assemblée des naturalistes et médecins allemands* (session de Cologne). *Semaine médicale*, 1888, p. 339.

Digitized by Google

M. CHAUFFARD. — Il n'y a en effet dans cette pièce pas d'autres caractéristiques que le liquide et ces cloisons conjonctives sans fibres lisses.

M. CHIPAULT. — Les cas de Heuser, que M. Jonnesco rapproche du sien, en sont très différents : il s'agit d'épanchements enkystés de lymphe, survenus d'une façon aiguë à la suite d'un traumatisme.

M. Jonnesco me reproche de confondre les dilatations lymphatiques et les lymphangiomes : or, dans la revue que j'ai faite sur ce sujet, je dis : « La clinique nous semble ranger assez exactement parmi les varices toutes les variétés, jusques et y compris les dilatations des réseaux dermiques, les autres variétés formant les tumeurs. M. Monod considère les lymphangiomes néoplasiques comme très rares. Cette discussion anatomique n'a pas encore reçu de conclusions. »

Si nous avons réuni, sans les confondre, tous les faits dans une seule classification, c'est que les dilatations lymphatiques du derme (dernier terme de la 1re série) et les lymphangiomes caverneux (premier terme de la seconde) servent de point de jonction. Il est presque impossible de séparer franchement ces deux espèces, à plus forte raison de les placer loin l'une de l'autre, dans deux genres différents.

Elles ont le même aspect anatomique, ainsi qu'en font foi, pour les lymphangiomes, la description que donnent MM. Lannelongue et Achard, et pour les dilatations dermiques les quelques examens histologiques publiés.

Elles peuvent s'associer sur le même malade. Dans les cas de Müller, de M. Ch. Nélaton, il y avait à la fois lymphangiome caverneux et varices du réseau dermique; j'ai vu il y a quelque temps, chez M. Théophile Anger, un cas analogue, c'était un lymphangiome du prépuce avec dilatation du réseau dermique du pénis et de la région pubienne.

Dilatation bronchique unilatérale, ayant simulé un pneumothorax, par M. ARAGON, externe des hôpitaux.

Jean-Pierre H..., 27 ans, salle St-Christophe, à l'Hôtel-Dieu, service de M. Germain Sée.

Rien de précis au sujet des *antécédents héréditaires*, ou *personnels* (antérieurs à 1887).

Le 20 avril 1887, le malade qui avait été obligé en raison de son état de santé, de quitter la profession de raffineur, entrait comme infirmier à l'Hôtel-Dieu, dans le service de M. Bucquoy.

Digitized by Google

Soigné presque aussitôt comme malade dans ce service, son affection fut le sujet de nombreuses discussions ; il était atteint d'une lésion du poumon gauche qui donna lieu aux interprétations suivantes : caverne pulmonaire énorme, pneumothorax, dilatation des bronches ; donné alors comme malade au concours du bureau central, le jury diagnostique une caverne et les candidats un pneumothorax.

Le malade quitte le service et l'hôpital le 11 juillet 1887.

Le 31 octobre 1887 il entrait à l'Hôtel-Dieu dans le service du professeur Germain Sée, où il remplit les fonctions d'infirmier assez régulièrement jusqu'à sa mort. Obligé de s'aliter il est vrai quelquefois il fut à ces différentes époques traité dans le même service.

Les signes que présentaient alors le malade étaient les suivants :

D'abord l'aspect chétif d'un tuberculeux.

L'état général cependant était relativement satisfaisant ; le malade avait conservé son appétit, il ne maigrissait pas, ne transpirait pas la nuit, *n'expectorait pas* et accomplissait sans trop de peine un travail assez fatigant.

Les symptômes pulmonaires étaient d'une nature tout à fait particulière : le thorax ne semblait pas offrir à l'œil de déformation appréciable ; la percussion permettait de constater une différence entre les deux poumons, il y avait de la submatité du côté droit et un peu de sonorité du côté gauche, mais ce n'était pas du tympanisme ; en *percutant* une pièce de monnaie, on n'obtenait pas le bruit d'airain du côté malade.

En un mot il était assez difficile de dire s'il y avait plutôt de la matité à droite ou exagération de la sonorité à gauche.

A l'auscultation on entendait du sommet du poumon gauche à la base de ce poumon et *surtout* à la base un *souffle amphorique* énorme, la voix retentissait sous l'oreille avec un tintement argentin.

Les vibrations thoraciques étaient *conservées*.

Nous avons déjà dit que l'expectoration était nulle ou presque nulle. Cependant un examen bactériologique fut fait et décela la présence des bacilles. Le sommet du poumon droit était atteint de tuberculose au début.

Ajoutons que le malade a continuellement présenté les mêmes signes.

Le *diagnostic* était resté longtemps hésitant.

L'état général du malade, la localisation du souffle, l'évolution de la maladie avaient fait rejeter l'hypothèse d'une caverne pulmonaire.

Le défaut d'expectoration, la non fétidité de celle ci quand elle eut lieu même en petite quantité dans les derniers temps de la vie, l'amplitude énorme du souffle empêchèrent de songer, dans le service de M. Sée, à une dilatation bronchique.

On conclut à un pneumothorax pur (on n'avait jamais perçu la succussion hippocratique) malgré la persistance des vibrations thoraciques ; mais on n'était pas d'accord sur l'étendue de ce pneumothorax. Ce qui semblait le plus en

Digitized by Google

faveur de ce diagnostic, c'était la durée même de la maladie avec l'invariabilité des symptômes.

Vers le milieu du mois de décembre 1889, en pleine épidémie de grippe, le malade qui continuait à faire son service d'infirmier, fut obligé de s'aliter. Il occupa le lit n° 31 de la salle Saint-Christophe.

L'auscultation révélait alors du côté droit une tuberculose à la seconde période, du côté gauche rien n'était changé. L'expectoration apparut alors, peu abondante, non fétide et pathognomonique d'une tuberculose en évolution.

L'état du malade ne fit qu'empirer jusqu'au 25 janvier 1890, date à laquelle il mourut.

A l'AUTOPSIE on constate l'absence de tout pneumothorax, mais le *poumon gauche*, recouvert de sa plèvre qui lui adhérait intimement et présentait un épaississement de quatre millimètres environ, offrait à la coupe un aspect aréolé, dû à une énorme dilatation généralisée des bronches et à la destruction complète du tissu pulmonaire. Les bronches du reste n'étaient remplies par aucun liquide. La dilatation était telle que le poumon semblait parcouru en tous sens par des canaux n'ayant pas moins d'un centimètre de diamètre ; cette dilatation existait dans tous les points du poumon et n'était pas moindre à la périphérie qu'au centre.

Le *poumon droit* était manifestement tuberculeux, le lobe supérieur présentait quelques cavernes, et le lobe médian des tubercules en voie de ramollissement.

Il n'y avait rien au cœur.

Le foie était gras, la rate sclérosée.

Il y avait une *dégénérescence amyloïde* des reins.

ÉLECTIONS

M. R. GARNIER est nommé *membre correspondant*.

Digitized by Google

Séance du 14 février 1890.

PRÉSIDENCE DE M. WALTHER

Empoisonnement par ingurgitation d'acide chlorhydrique. — Intégrité de la bouche, du pharynx et du 1/3 supérieur de l'œsophage. Lésion des 2/3 inférieurs de l'œsophage et de la petite courbure. Phénomènes d'inanition. Mort, par M. AD. LAFFITTE, interne des hôpitaux.

OBS. — La nommée Ch..., Madeleine, âgée de 41 ans, journalière, entre le 4 décembre 1889, à la Pitié, dans le service du Dr Lancereaux, et est couchée salle Lorain, no 6.

Antécédents héréditaires. — Père mort à 60 ans, avec des phénomènes de congestion pulmonaire. Mère morte à 69 ans, hémiplégique.

Antécédents personnels. — Emphysème pulmonaire depuis une dizaine d'années.

Elle exerce une profession pénible, et ne dissimule pas des habitudes alcooliques déjà anciennes; elle présente d'ailleurs les phénomènes classiques de l'intoxication par l'alcool : rêves terrifiants, cauchemars, pituites matutinales, fourmillements dans les pieds et muscles du mollet, tremblement des lèvres et des mains.

Il y a un mois, le 5 novembre 1889, peut-être après des libations un peu trop copieuses, elle avale par mégarde environ 1/2 verre (120 gr.) d'*esprit de sel* (acide chlorhydrique du commerce). A peine le liquide est-il ingéré qu'elle éprouve une sensation de brûlure très vive derrière la poignée sternale, puis quelques minutes après, une douleur térébrante, à maximum xiphoïdien avec irradiation dans les hypochondres et à l'épigastre. Un médecin appelé à la hâte ordonne un vomitif qui provoque rapidement l'expulsion de l'acide. La malade n'a eu aucun phénomène du côté de la bouche ou du pharynx : la déglutition n'a jamais été douloureuse. Seul le passage des aliments, au début, provoquait une douleur sourde derrière le sternum.

Depuis l'accident, elle s'est nourrie presque exclusivement au lait. Elle a essayé à plusieurs reprises de prendre des substances solides, ce qui a été possible dans les huit premiers jours, mais au prix des difficultés les plus sérieuses.

Elle était obligée de mastiquer très lentement en imbibant très fréquemment les substances alimentaires qu'elle avait dans la bouche. Depuis 3 semaines, elle boit environ deux litres de lait par jour. L'absorption de ce liquide est devenue elle-même difficile dans ces derniers temps ; il y a des symptômes de régurgitation ; et, c'est cette aggravation relative dans son état qui l'a fait se présenter à l'hôpital où elle est admise.

Etat actuel. — La malade est maigre, pâle, les yeux sont cernés,

Digitized by Google

le nez pincé. Elle accuse une douleur sourde dans le creux épigastrique; elle a une sensation de brûlure à la région pharyngée, sensation toute subjective, puisque l'examen de la bouche et du pharynx est absolument négatif. La palpation de l'épigastre n'est pas douloureuse quand elle est superficielle; les douleurs s'éveillent quand on déprime fortement la paroi.

Présente-t-on un liquide à la malade, elle a comme un mouvement de crainte et de répulsion; elle a peur d'avaler. Elle boit doucement par petites gorgées à la fois; le liquide semble s'arrêter à la partie inférieure de l'œsophage avant de pénétrer dans l'estomac. En appliquant l'oreille en arrière vers la terminaison de la colonne cervicale, on entend un bruit de glou-glou dès que la malade déglutit.

Le cathétérisme de l'œsophage est difficile, la sonde olivaire est arrêtée à une distance de 23 centimètres de l'arcade dentaire; elle passerait peut-être entièrement, mais on ne veut pas prolonger les manœuvres par crainte d'accidents.

M. Lancereaux appelle notre attention sur les phénomènes douloureux accusés par la malade; il nous dit qu'ils indiquent une lésion intéressant la partie inférieure de l'œsophage et de la *petite courbure* de l'estomac. Il insiste surtout sur ce dernier point, et, l'autopsie pratiquée deux mois plus tard, lui a donné pleinement raison, et a confirmé le diagnostic du siège exact de la lésion porté par notre maître du vivant de la malade.

La langue est blanche, saburrale; l'appétit mauvais, le moral très affecté. L'examen du thorax permet de constater de la matité des deux sommets, surtout à droite, avec quelques râles sous-crépitants dans la toux.

Le cœur bat régulièrement, le second bruit à la base a un timbre métallique spécial, le pouls est dur, tendu, les radiales sinueuses et indurées. L'urine est examinée, elle a 1015 de densité et renferme de l'albumine en quantité assez considérable. On soumet la malade au régime lacté, et on lui fait des séances quotidiennes de cathétérisme dans le but de dilater son rétrécissement.

12 décembre. Douleurs épigastriques vives; le lait passe mal; il y a des régurgitations qui se produisent immédiatement après l'absorption.

Le 15. La malade tousse, elle se plaint d'un point de côté à droite. La respiration est affaiblie du même côté. Constipation.

Le 22. L'amaigrissement fait des progrès; la malade n'a aucun appétit. Les urines renferment toujours un peu d'albumine.

5 janvier. Malgré les séances de cathétérisme, la dilatation de l'œsophage ne paraît pas s'effectuer; vomissements fréquents.

Le 12. L'état général s'aggrave, la malade se plaint de céphalalgie frontale intense, la diurèse diminue : 250 gr. d'urine dans les 24 heures, fortement chargée d'albumine.

Le 16. État de somnolence d'où on tire difficilement la malade. Pendant son sommeil, elle marmotte des phrases inintelligibles, des mots sans suite. Subdélirium.

Éveillée, elle se plie en deux sur son lit, poussant de petits gémissements. Quand on l'interroge sur la cause de ses plaintes, elle répond : « Je ne sais pas d'où je souffre; je me plains, c'est vrai, mais je n'ai pas de mal ». Le pouls bat à 98; la température s'élève

Digitized by Google

à 38°,5 ; les urines sont très rares, épaisses, hautes en couleur et contiennent toujours de l'albumine.

Le 20. Aspect terreux ; anéantissement presque absolu ; ni diarrhée ni vomissement. La température vespérale est à 38°.

Le 22. Température considérablement baissée : 36°,4. Somnolence, délire doux et tranquille. Quand on lui parle d'une voix forte, elle semble se réveiller et répond aux questions qu'on lui pose.

Le cathétérisme de l'œsophage devient très difficile, la dénutrition fait des progrès quotidiens.

Le 28. La fièvre a reparu avec exacerbation matutinale 39°,2. Pommettes colorées, submatité à la base droite où l'on entend un souffle expiratoire léger.

1er février. Délire continu. Incontinence des urines et des matières fécales. Les urines recueillies par la sonde démontrent toujours la présence de l'albumine.

Le 2. La malade succombe à onze heures du soir dans le subdélire.

AUTOPSIE, pratiquée 36 heures après la mort.

Tube digestif. — La base de la langue, l'épiglotte, la muqueuse laryngée n'offrent aucune altération. Les replis arythéno-épiglottiques sont de volume normal, non boursouflés. Aucune trace de cicatrice ancienne.

Dans son tiers supérieur l'*œsophage* offre une muqueuse saine sans ulcération ni tissu de cicatrice ; les fibres musculaires apparaissent rosées sous le revêtement muqueux. A l'union du 1/3 supérieur avec les 2 tiers inférieurs, on voit une petite collerette offrant une courbure à concavité supérieure et qui limite les parties saines d'avec les malades ; exactement, elle commence à 8 cent. au-dessous de l'orifice supérieur de l'œsophage. Tout le reste de ce conduit jusqu'au cardia présente les modifications suivantes : la muqueuse est gris jaunâtre, rugueuse, irrégulière, hérissée de petits mamelons surtout nombreux à la face antérieure de l'organe ; ils soulèvent légèrement la muqueuse et leur hauteur est de un millimètre environ. La muqueuse ainsi modifiée est opaque et ne permet pas d'apercevoir la couche musculaire ; celle-ci est légèrement hypertrophiée, mais il n'y a aucune trace d'inflammation péri-œsophagienne. La partie malade est rétrécie par rapport à la portion intacte comme un est à deux.

Estomac. — Extrêmement rétracté ; il mesure 14 cent. dans son plus grand diamètre transversal et 11 cent. seulement en hauteur.

En palpant l'organe, on sent un épaississement manifeste tout le long de la petite courbure ; les autres parties de l'organe n'offrant rien d'anormal à ce même examen. Si l'on ouvre l'organe en suivant la grande courbure, on constate que le processus morbide s'est presque uniquement localisé sur la région comprise entre le cardia et le pylore. La muqueuse y est grise, terne, finement mamelonnée ; la musculeuse est extrêmement hypertrophiée et indurée. Sur une coupe on peut noter l'existence du tissu fibreux mélangé aux fibres musculaires. Ce qui frappe surtout, c'est le rapprochement du cardia et du pylore par suite de la rétraction nodulaire des tissus de la petite courbure. La distance qui les sépare est de 5 cent. seulement. Le reste de la muqueuse est gris blanchâtre et paraît sain ; cependant, partant du cardia, on voit un tractus fibreux blanchâtre gros comme

Digitized by Google

une plume d'oie, obliquement dirigé en bas et en arrière, qui, après un trajet de 2 cent., se divise en trois tractus secondaires irradiés, dont la direction suit la grande courbure. L'ensemble de ces brides fibreuses ressemble assez aux branches d'une fourche. Le pylore n'est pas rétréci; la première portion du duodénum est légèrement congestionnée mais n'offre aucune trace de congestion profonde. Le reste de l'intestin est normal.

Appareil respiratoire. — L'épiglotte est saine, de coloration ordinaire; la trachée et les bronches ne sont pas enflammées et n'offrent aucune trace de lésions anciennes.

Poumon droit. — Adhérence très intime du sommet avec la cage thoracique, léger épanchement citrin dans le cul-de-sac postérieur de la plèvre; quelques exsudats fibrineux.

A la coupe, petite caverne au sommet; à la base, granulations tuberculeuses jaunes, confluentes avec phénomènes d'hépatisation pulmonaire; le tissu tombe au fond de l'eau.

Poumon gauche. — Deux cavernes comme une noix au sommet. Infiltration tuberculeuse du lobe inférieur; phénomènes congestifs intenses autour de ces lésions.

Cœur, petit. Pas d'épanchement dans le péricarde. Surcharge adipeuse au niveau des points d'élection. Pas de lésions d'orifices.

Reins.— *Rein gauche*, de petit volume, irrégulier. Poids : 108 gr., décortication difficile, surface finement mamelonnée. Parenchyme scléreux, dur sous le doigt; atrophie de la substance corticale. Surcharge graisseuse autour des calices.

Rein droit. — Lésions analogues, mais atrophie beaucoup plus prononcée. Poids : 85 gr.

Rate, petite, dure. Poids : 110 gr. Pulpe résistante.

Foie 1000 gr. petit volume; capsule épaissie et opaline. A la coupe, teinte gris rougeâtre uniforme.

Cerveau. — Artères de la base lisses, non athéromateuses. Pas de congestion vasculaire. Pas d'épanchement dans les ventricules. Pie-mère blanchâtre, surtout au niveau des corpuscules de Paccioni.

En résumé, notre observation offre de l'intérêt :

1° A cause de l'absence de lésions dans le pharynx, dans le 1/3 supérieur de l'œsophage, dans l'arbre aérien.

2° Par la localisation de la lésion gastrique au niveau de la petite courbure, le reste de l'organe étant presque intact.

3° Par la diminution considérable de la capacité gastrique qui nous semble tenir aux phénomènes de rétraction cicatricielle et aussi au défaut de fonctionnement de l'estomac pendant un laps de temps considérable.

Parmi les observations analogues que nous avons eues sous les yeux et qui sont rares d'ailleurs, la mort est arrivée dans un temps relativement très court, et les lésions décrites se rapportent surtout à des phénomènes d'inflammation aiguë.

Digitized by Google

L'intérêt de notre cas réside spécialement dans le laps de temps qui s'est écoulé entre l'ingestion de l'acide et la mort de la malade.

M. Lancereaux, dans son traité d'Anatomie pathologique (t. I, p. 822) sous le nom de traumatisme chimique, étudie les phénomènes qui résultent de l'absorption par le tube digestif des divers agents chimiques. Il divise ces substances en deux catégories : les unes (potasse, soude, ammoniaque et leurs composés) fluidifient la fibrine et exposent à des hémorrhagies parfois considérables au moment de la chute des eschares ; il les appelle *substances liquéfiantes ;* les autres (acides caustiques, sulfurique, azotique, chlorhydrique, acétique, etc. ; sels métalliques : bichlorure de mercure, chlorure de zinc, d'antimoine, nitrate d'argent, etc.) coagulent le sang et les liquides albumineux ; les hémorrhagies sont rares ; il les appelle *substances coagulantes*. M. Lancereaux cite une observation très intéressante avec figure. Il s'agit d'un homme qui avala environ 0,20 centigr. de potasse caustique dans un verre d'eau, qui éprouva d'abord des phénomènes *aigus* du côté de l'œsophage et de l'estomac et qui succomba un an après, avec les signes caractéristiques d'un rétrécissement cicatriciel de l'œsophage.

A l'autopsie, on trouva un épaississement de l'œsophage dans toute son étendue ; la muqueuse était inégale, vasculaire, labourée de cicatrices la plupart longitudinales, la musculaire partout hypertrophiée. L'estomac est fortement rétracté, la muqueuse sur *toute l'étendue de la petite courbure* offre deux larges bandes cicatricielles blanchâtres, et, dans la région pylorique, quelques petites cicatrices étoilées ; l'orifice pylorique dur et rétracté est manifestement rétréci ; le duodénum présente aussi quelques petites cicatrices.

Dans un mémoire très intéressant publié par MM. Letulle et Vaquez (1), il s'agit d'un empoisonnement aigu par l'acide chlorhydrique. Le malade, homme de 58 ans, avale par mégarde le 6 mai 1888, dans l'après-midi, un grand verre (200 gr.) d'acide chlorhydrique du commerce. Il ressent aussitôt une vive douleur à l'épigastre et surtout une sensation particulière d'angoisse et d'étouffement. Un médecin appelé provoque les vomissements. La fièvre s'allume le

(1) Letulle et Vaquez. Empoisonnement par l'acide chlorhydrique (Notes anatomo-pathologiques et expérimentales). *Arch. Phys.*, 1889, n° 1.

Digitized by Google

lendemain ; la dyspnée augmente et le malade est conduit à l'hôpital Tenon. Ce qui domine chez lui, ce sont les phénomènes respiratoires, les phénomènes gastriques étant au contraire très peu accusés.

Quelques heures après son entrée à l'hôpital, le malade, après avoir mangé sans difficulté de la soupe et bu une certaine quantité de lait, mourait presque subitement en pleine connaissance et sans avoir eu aucun vomissement. A l'autopsie la muqueuse du pharynx et de l'œsophage est absolument intacte; les lésions commencent brusquement au niveau du cardia et finissent immédiatement au pylore ; l'estomac est rétracté ; la séreuse péritonéale est fortement injectée ; la muqueuse, surtout dans le grand cul-de-sac, est boursouflée et présente de nombreux mamelons, les uns pédiculés, les autres sessiles dont la direction répond en général au grand axe de l'estomac.

Nous avons choisi à dessein ces deux observations d'empoisonnement par les caustiques parce qu'on peut les considérer, l'une comme démontrant les lésions de l'intoxication chronique l'autre comme celles de l'intoxication aiguë. Notre cas peut servir d'intermédiaire, puisque la mort est survenue 3 mois après les phénomènes primitifs de l'intoxication.

M. Lebreton. — C'est un fait bien connu que les brûlures par liquide caustique se localisent surtout ou exclusivement aux parties inférieures de l'œsophage.

M. Pilliet. — J'ai eu l'occasion d'examiner une pièce du même genre. Il s'agissait d'une gastrite sulfurique avec sténose du pylore et mort en trois mois. L'estomac était très petit, à parois rigidifiées et épaissies ; parcourues par des infiltrations embryonnaires ; la muqueuse était presque complètement escharifiée. J'ai retrouvé des cas semblables, de Laboulbène, Lancereaux, etc., et dans tous il existe de la rétraction de l'estomac. On peut porter le diagnostic exact en tenant compte de ces faits que l'estomac est rétracté, malgré la sténose du pylore, que la douleur est nettement épigastrique, qu'il se produit à la chute des eschares des hématèmèses dans lesquelles on peut retrouver des lambeaux reconnaissables de la muqueuse gastrique. Ce diagnostic est très important au point de vue de l'intervention ; car il faut s'attendre à trouver l'estomac rétracté (1).

(1) V. Pilliet. Gastrite sulfurique. *Progrès médical*, 1888.

Digitized by Google

M. Broca. — Il existe cependant des cas de dilatations de l'estomac avec rétrécissement du pylore après ingestion caustique, dilatation reconnue pendant l'intervention chirurgicale.

M. Isch-Wall. — La localisation de la cicatrice sur la petite courbure de l'estomac, confirme bien les données généralement acceptées sur la déglutition des liquides.

M. Tuffier. — La règle dans les cas comme celui-ci est la formation de rétrécissements multiples, sur une grande longueur, ce qui rend l'œsophagotomie très dangereuse.

Endocardite infectieuse, par M. Raoult, interne des hôpitaux.

La nommée B., Alphonsine, âgée de 21 ans, est entrée le 26 janvier 1890, dans le service de M. Bucquoy, salle Ste-Monique, n° 3. (N'ayant pris ce service que le 1er février, nous n'avons pu avoir que des renseignements oraux fatalement incomplets ; et lors de notre arrivée, la malade avait succombé le matin même.) D'après ce qui nous a été dit par notre collègue, qui nous avait précédé, la malade avait été prise environ un mois auparavant, de rhumatisme articulaire aigu. Au 8e jour de cette affection elle fut prise de douleurs de l'accouchement, et fut transportée à l'hôpital Lariboisière (Maternité). L'enfant avait, paraît-il, 6 mois. A la suite de ses couches, elle se remit à travailler et au bout de 3 jours fut prise de broncho-pneumonie du côté gauche.

Elle fut soignée par un médecin, qui l'envoya environ 18 jours après à l'Hôtel-Dieu, où elle fut reçue, avec le diagnostic : fluxion de poitrine.

A l'*entrée*, on constata de la broncho-pneumonie des 2 côtés, surtout au sommet gauche. Il était fort difficile d'ausculter la malade, à cause de l'abattement, de la stupeur qu'elle présentait. La malade se plaignait de douleurs vives dans la région épigastrique, dans le ventre. L'inappétence étant complète, une diarrhée fetide et abondante se manifesta bientôt. La rate était volumineuse, peu douloureuse à la pression, le foie un peu augmenté de volume.

En présence de ces signes, de l'abattement de la malade, notre collègue pense à une fièvre typhoïde. M. Bucqnoy, en raison de la dyspnée, de l'état infectieux, des antécédents puerpéraux de la malade, attribua ces phénomènes à de l'infection purulente. Le 2e ou le 3e jour, on constata à la pointe du cœur un souffle doux, peu intense au premier temps. L'état typhique s'accrut de plus en plus, et la malade succomba le 5e jour dans le coma, le 1er février au matin.

A l'autopsie, on trouva un peu de liquide clair citrin dans la cavité abdominale. Nous ne constatâmes aucune lésion intestinale. Le *foie* pesait 1980 gr., était couleur saumon, d'aspect légèrement

Digitized by Google

graisseux. La *rate*, du poids de 510 gr., était dure, congestionnée ; elle présentait à la surface 3 infarctus blancs au niveau du bord antérieur, et des coupes pratiquées dans son parenchyme nous dénotèrent la présence de plusieurs infarctus rouges. Les *reins* étaient blancs, volumineux, sans infarctus. L'*utérus* était revenu sur lui-même, ses parois n'étaient pas congestionnées. On apercevait seulement encore au fond de l'organe l'insertion placentaire rouge vineux. Pas de traces de péritoine.

A la superficie de l'*encéphale*, on observait plusieurs foyers de congestion, un surtout au niveau de la partie postérieure de la 2e circonvolution frontale droite.

Du côté du thorax, nous trouvâmes des adhérences celluleuses pleurales des 2 côtés, plus résistantes à droite. Le *poumon droit* présentait de la splénisation et de la carnification occupant les 2/3 inférieurs de l'organe. Les lobes étaient soudés par des adhérences pleurales jaunâtres et d'aspect œdémateux.

Le sommet présentait surtout de l'œdème. La coupe du poumon montrait des granulations, enfin toutes les lésions macroscopiques de la broncho-pneumonie.

Le lobe inférieur du *poumon gauche* était induré, rouge, la coupe y dénotait la présence de broncho-pneumonie pseudo-lobaire, formant des îlots volumineux irréguliers.

Le *cœur* que nous avons l'honneur de présenter à la Société anatomique, est peu volumineux. On n'y constate aucune lésion du côté droit ; tandis que la valvule mitrale est couverte de végétations au niveau de sa valve droite, ces dernières sont situées au niveau du bord postérieur de cette valve, qui est attirée du côté du pilier postérieur. Ces végétations existent sur une surface de la dimension d'une pièce de 1 franc.

Elles englobent les cordages du pilier, qui sont déchirés en un point. Elles sont jaunâtres, irrégulières, de dimensions variables ; deux ou trois d'entre elles ont 6 à 7 cent. de longueur.

Au moment de l'autopsie, M. Netter a eu l'extrême obligeance de prendre du sang des cavités du cœur, du poumon, de l'utérus, et du liquide des ventricules cérébraux. Il a constaté dans les végétations de la valvule mitrale la présence du staphylococcus pyogenes aureus, en petites quantités. L'examen du liquide ventriculaire a été infructueux. Dans le sang pris dans les vaisseaux utérins, il a aussi reconnu la présence de colonies de staphylococcus aureus.

Réflexions. — Nous avons cru que cette observation était intéressante, au point de vue des lésions assez considérables de la valvule mitrale, de la marche irrégulière de la maladie, qu'on ne pouvait soupçonner que les derniers jours, enfin au point de vue de l'infection causale. La malade a été soumise à 3 infections successives : le rhumatisme articulaire aigu, l'état puerpéral, la broncho-pneumonie. Les deux premiers semblent devoir être relégués de côté, la malade ayant repris son travail après son accouchement avant terme. Toutefois la présence du staphylocoque dans les vaisseaux de l'utérus

Digitized by Google

pourrait faire penser à une infection primitive de ce côté. L'aspect à peu près normal de l'organe, l'absence de retentissement au voisinage sont contre cette opinion. On peut admettre de plus que l'infection ayant débuté en un autre point, ayant entraîné la lésion valvulaire, les produits ont été entraînés dans le sang. Dès lors, il est facile de comprendre la présence du staphylocoque dans les vaisseaux utérins. Après l'accouchement, est survenue la 3e cause d'infection : la broncho-pneumonie sans doute d'origine grippale. Celle-ci semble devoir être incriminée, comme ayant produit l'endocardite. Néanmoins, en présence du micro-organisme, le staphylococcus pyogenes aureus, trouvé seul, sans pneumocoque dans le sang et dans les végétations endocardiques, il reste un doute au sujet de cette infection par le poumon. On ne peut donc conclure affirmativement au sujet du point d'origine de cette infection.

Étude histologique du col de l'utérus pendant l'accouchement dans deux cas de rigidité de l'orifice, par M. VICTOR WALLICH, interne des hôpitaux.

Les deux observations qui sont présentées ont été recueillier dans le service de M. le Dr Porak à la Maternité de Lariboisière.

Dans l'une de ces observations chez une primipare de 36 ans, on a constaté une rupture presque circulaire du col de l'utérus après quatre-vingts heures de travail, alors que l'orifice n'avait pas dépassé comme dilatation les dimensions d'une pièce de cinq francs. Le sujet de la 2e observation est une secondipare qui a accouché après 58 heures de travail, l'orifice du col a été incisé sur divers points, un fragment compris entre deux incisions a pu être examiné histologiquement (1).

Dans la 1re observation, le segment du col expulsé devant la tête présente un orifice, l'orifice du col, quatre centimètres de diamètre, on mesure trois centimètres de tissu en avant de cet orifice et deux centimètres en arrière. La forme de ce segment est irrégulièrement circulaire. On a donc affaire seulement au col de l'utérus.

Après durcissement dans l'alcool et inclusion dans la celloïdine, on on a pu faire sur des coupes transversales et longitudinales les constatations suivantes.

La muqueuse sur les points où elle est conservée se montre sous l'aspect d'un épithélium pavimenteux, constitué par une ou deux rangées de cellules. Nulle part la continuité de cet épithélium n'est interrompue par des orifices glandulaires.

(1) Les détails de ces observations ont été présentés à la *Société obstétricale et gynécologique*, dans la séance du 13 février 1890.

Digitized by Google

Dans l'épaisseur du tissu on ne rencontre aucune glande : il y a du sang, des vaisseaux, des fibres musculaires, du tissu conjonctif.

Sang. — Les globules rouges gorgent les vaisseaux et infiltrent toute la préparation, surtout dans la moitié qui correspond à l'orifice. A ce niveau on ne trouve presque que des globules rouges tassés ayant refoulé les fibres musculaires qui sont de plus en plus rares à mesure qu'on se rapproche de l'orifice du col.

Les *vaisseaux*, sont nombreux et pleins de globules, leur paroi ne présente aucune altération si ce n'est que dans certains points les tuniques sont disséquées par l'infiltration sanguine.

Les *fibres musculaires* paraissent normales dans leur texture; après action de l'acide osmique au 1/100 nous n'avons pas rencontré les granulations graisseuses signalées dans les derniers jours de la grossesse, mais il faut tenir compte du séjour assez prolongé de la pièce dans l'alcool. Les fibres musculaires se font de plus en plus rares sur certains points. A mesure qu'on se rapproche de l'orifice du col elles sont véritablement dissociées par l'infiltration sanguine, et, dans la partie de la préparation, qui se rapproche du niveau de la rupture, par le tissu cellulaire œdématié.

Le *tissu cellulaire.* Dans les parties voisines de la rupture on trouve des fibres et des cellules conjonctives nombreuses. Sur certains points entre les mailles d'un réseau formé par les fibres musculaires dissociées, on trouve un véritable tissu cellulaire lâche.

Cette disposition est évidemment due à de l'œdème. Nulle part on ne rencontre du tissu conjonctif dense ni de tissu élastique en quantité suffisante pour répondre à l'idée de rigidité.

En résumé, le col ne parait pas altéré dans ses éléments, il est le siège d'une congestion, d'une infiltration sanguine considérable, et d'un œdème très marqué, phénomènes semblant dépendre d'une compression, et expliquant tres bien les phénomènes consécutifs, résistance de l'orifice congestionné, infiltré par le sang, rupture au niveau de la partie dissociée dans ses éléments, œdématiée.

Nous avons pu examiner après durcissement dans l'alcool les coupes du fragment de col excisé pendant l'opération de l'observation n° 2; la couche muqueuse est formée d'un épithélium pavimenteux, composé de plusieurs couches de cellules aplaties: il n'y a aucune trace de glande. Le tissu de la coupe est constitué par des fibres musculaires coupées longitudinalement et transversalement, ces fibres sont très nombreuses, très serrées, et ne paraissent pas altérées, le tissu conjonctif est peu abondant, peu évident, les vaisseaux ne sont pas congestionnés. Le tissu ne semble être le siège d'altérations, ni de congestion, ni d'infiltration sanguine, ni d'œdème.

Réflexions. — Des faits précédents on peut tirer les conclusions suivantes :

Dans deux cas où la dilatation du col de l'utérus ne s'est pas effectuée complètement pendant le travail, et pouvant rentrer à première vue dans la catégorie des cas de rigidité dite anatomique du col, l'examen a démontré que le col de l'utérus n'était pas le siège d altération essentielle ou primi-

Digitized by Google

tive, l'infiltration sanguine et l'œdème s'étant développés secondairement dans l'observation n° 1, probablement par compression prolongée de la tête engagée.

Épithéliome du pylore à marche lente, dilatation puis retrait de l'estomac, par M. A. PILLIET, interne des hôpitaux.

Le nommé Beaud, François, 68 ans, entre le 21 juin 1889 à l'infirmerie de l'hospice des Incurables d'Ivry, dans le service de M. Albert Gombault.

C'est un homme de taille moyenne, maigre, au teint pâle et légèrement terreux. Il a déjà été en traitement à l'infirmerie pendant tout le printemps, et n'était sorti que depuis quinze jours. Soigné dans plusieurs grands hôpitaux de Paris pour une dilatation de l'estomac, il a été envoyé à l'hospice d'Ivry, comme malade chronique à la suite de cette affection, dont le début remonte à plus de deux ans. De temps à autre, il est pris d'anorexie et de vomissements, survenant une demi-heure après le repas ; il vomit les aliments solides, mais peut garder les bouillons, la soupe, etc. Jamais d'hématémèses. A son dernier séjour à l'infirmerie il a été traité par les lavages quotidiens à l'eau de Vichy. On avait constaté en effet une grande dilatation de l'estomac qui descendait au-dessous de l'ombilic. Les parois abdominales étant très minces, on pouvait exciter l'estomac par le pincement et observer d'une façon manifeste ses contractions à la région épigastrique. A la suite des lavages il a cessé de vomir pendant une quinzaine de jours; mais l'introduction de la sonde œsophagienne devenant de plus en plus pénible, on a cessé et les vomissements ont reparu.

Au mois de juillet, la palpation du ventre révèle l'existence d'une tumeur dure, diffuse, située dans l'hypochondre droit, à 6 cent 1/2 de l'ombilic. En même temps, on constate une dilatation marquée des veines sous-cutanées de l'abdomen. Au mois d'août le malade ne vomit plus ; il mange de la soupe et même de la viande. Pourtant sa cachexie s'est accusée, la teinte du visage n'est plus terreuse, mais seulement jaune paille, l'amaigrissement est considérable.

Au mois de septembre, les vomissements n'ont pas reparu, le malade mange comme tout le monde. Son état général s'améliore un peu, mais on constate à la hauteur de l'ombilic la présence de bosselures dures, médianes, appartenant à l'épiploon dégénéré, et formant une tumeur dont la matité se confond à droite avec celle de la tumeur hépatique apparue la première. A cette époque, les douleurs d'estomac dont le malade s'était toujours plaint, augmentent d'intensité. Elles sont intermittentes, ressemblent, dit-il, à des coliques, durent de sept à huit minutes, très intenses, puis se passent. Elles ne s'accompagnent pas de diarrhée ni de vomissements.

Pendant six semaioes cet état se prolonge, la cachexie et l'amaigrissement sont considérables, mais le malade déclare qu'il ne se sent pas ques augmentent de volume, le foie déborde beaucoup les fausses côtes. La mort arrive le 27 décembre.

A l'AUTOPSIE, on trouve les poumons emphysémateux, mais petits

Digitized by Google

toutefois, comme cela s'observe chez les vieillards. Le cœur est peu volumineux, d'une coloration jaunâtre. Les reins sont également petits et décolorés. Le foie est au contraire énorme, et presque entièrement transformé par une grande quantité de noyaux secondaires de tout volume.

L'estomac est petit, ce qui frappe d'abord. Quand il est enlevé on constate que son bord inférieur est induré par un chapelet de masses épithéliomateuses grosses comme des noisettes, et qui représentent l'épiploon envahi et complètement rétracté. On retrouve des masses semblables tout le long de la petite courbure. L'organe ouvert, on constate l'existence d'une ulcération plate, de la largeur d'une pièce de cinq francs, qui s'arrête à 1 cent. du pylore. Elle repose sur un fond induré; tout autour la muqueuse pylorique est mamelonnée. La muqueuse de l'estomac du fond forme de nombreux plis longitudinaux.

L'*examen histologique* de la paroi stomacale au niveau de l'ulcération montre que la surface libre de celle-ci ne présente plus de muqueuse, mais une surface irrégulière tressée de filaments constitués par des faisceaux de fibres lisses mêlés d'une quantité considérable d'amas de cellules rondes; toute l'épaisseur de la paroi est ainsi composée, les fibres cellules de la couche externe sont seules distinctes. Dans les amas de petites cellules rondes qui les dissocient, on voit de place en place de petits groupes de cellules épithélioïdes volumineuses polygonales, à gros noyaux et provenant de la prolifération épithéliale primitive. Ces groupes sont le seul vestige du cancer que l'on découvre dans ce tissu de sclérose inflammatoire. Sur une coupe de l'estomac au voisinage de l'ulcère, les glandes sont pelotonnées et les villosités accentuées. Les masses épiploïques simulant des ganglions dégénérés et les nodules hépatiques présentent la même structure ; stroma connectif abondant, chargé de place en place de nodules lymphoïdes circonscrits et noyaux de cellules épithélioïdes très étroits, apparaissent étoilés sur les coupes et formés de cinq ou six cellules au plus.

En résumé, cette observation présente une particularité clinique à relever, sa longue durée qui a fait dévier le diagnostic. Il s'y joint une particularité anatomique, la rétraction de l'estomac qu'on avait reconnu dilaté pendant longtemps de la façon la plus nette. Ces deux faits pouvaient s'expliquer par la forme histologique de la tumeur, qui était un épithéliome à évolution squirrheuse. La rétraction de l'estomac s'est produite sous l'influence de la même lymphangite spéciale, qui a transformé l'épiploon et envahi la petite courbure.

Ces observations de cancer à marche lente peuvent être comparées d'une façon instructive à celles qui concernent la linite plastique. Dans ce dernier cas, on ne trouve pas d'îlots épithélioïdes dans le tissu de sclérose, et la généralisation

Digitized by Google

sation lymphatique et veineuse n'existe pas. Il semble au contraire qu'elle soit plus marquée dans les formes dures de l'épithéliome gastrique que dans les formes molles, encéphaloïdes et végétantes.

Examen histologique du foie dans deux cas de pneumonie biliaire, par M. ALEX. PILLIET, interne des hôpitaux.

Toutes les maladies infectieuses peuvent déterminer dans le foie des lésions inflammatoires ou dégénératives à marche rapide, mais ces lésions disséminées échappent souvent à l'examinateur même prévenu de leur existence. Il faut multiplier les préparations pour arriver à trouver quelques points d'étude dans la masse du parenchyme. Quand, au cours ou à la fin de l'infection on voit apparaître l'ictère, c'est en général que les lésions hépatiques sont nombreuses, et l'on a beaucoup plus d'espoir de les rencontrer et de les pouvoir déterminer. C'est pourquoi nous avons examiné de préférence le foie dans les deux observations qui vont suivre, et qui sont deux cas de pneumonie lobaire aiguë avec ictère terminal, observés au cours de la dernière épidémie de grippe et de pneumonie, dans le service de notre maître le docteur Albert Gombault, à l'hospice des Incurables

OBS. I. — Il s'agit d'une ataxique à douleurs fulgurantes, âgée de 58 ans, la nommée Dougard..., qui fut prise dans sa salle de frissons, avec mal de tête violent et douleurs vives dans les jambes. Elle entra à l'infirmerie le 4 janvier 1890, avec une température de 39°,8 ; de la matité, du souffle et des râles crépitants à timbre éclatant à la base du poumon gauche. Elle présentait de plus une *teinte ictérique*, d'un jaune clair, marquée surtout à la face et s'étendant aux conjonctives. Le lendemain, la température était aussi élevée, la malade était très affaissée, presque dans le coma, la respiration était stertoreuse. Le 6 janvier, la température s'éleva à 40°, le coma s'accrut et la malade mourut le soir, présentant toujours la même teinte ictérique.

A l'AUTOPSIE, outre les lésions de la moelle, on constata une pneumonie grise, occupant le lobe inférieur du poumon gauche. Le foie était d'un gris blanc assez clair, rappelant l'aspect du foie graisseux, sa constitution était assez molle.

L'*examen histologique* y fit voir différents ordres de lésions dégénératives, les unes systématisées, les autres non, mais sans sclérose conjonctive. Les lésions systématisées occupent le pourtour des vaisseaux ; constantes autour des vaisseaux portes, elles sont moins fréquentes autour des veines sus-hépatiques. Comme elles ne se traduisent que par un simple changement de coloration, il est nécessaire, pour les interpréter à leur juste valeur, d'examiner en même temps que le foie pneumonique, un foie d'éclampsie, ou mieux, de septicémie

Digitized by Google

puerpérale, dans lequel les microbes, très abondants, se colorent aisément. On voit alors, dans la septicémie comme dans la pneumonie, que les cellules les plus près des vaisseaux forment une collerette bien visible parce que les éléments sont plus gros, à protoplasma plus foncé, à noyaux plus volumineux. Sur beaucoup de points, cette collerette est épaisse, compte plusieurs rangs de cellules ; alors, les plus internes, tout en se colorant toujours fortement, paraissent soudées, indistinctes, leurs noyaux deviennent de moins en moins visibles ; enfin, elles peuvent présenter tous les caractères de la nécrose de coagulation. Dans le foie de septicémie que nous présentons en même temps à la Société, on voit que ces cellules sont au voisinage immédiat des vaisseaux portes et sus-hépatiques, occupés par des thrombus presque entièrement composés de cocci. Les microbes peuvent même franchir la paroi veineuse et se trouver dans les espaces capillaires, au contact même des cellules, comme l'a indiqué et fait dessiner M. F. Widal dans sa thèse. Dans notre foie pneumonique, nous n'avons pu colorer de microbes, mais la répartition des groupes de cellules en nécrobiose était en tout semblable à celle que nous venons d'indiquer.

A côté des lésions systématisées existent des lésions diffuses. Elles se trouvent dispersées sans ordre apparent par tout le foie, formant des foyers plus ou moins développés. En général ils sont situés dans le voisinage d'un espace porte, quelquefois à son contact. Ils ont donc la distribution des foyers de désintégration de l'éclampsie par exemple (voyez Pilliet et Létienne, Lésions du foie dans l'éclampsie, *Nouvelles archives d'obstétrique*, 1889), et montrent que l'infection se propage des espaces portes vers les veines sus-hépatiques, qui se thrombosent d'ailleurs rapidement. Ils sont d'aspect variable. Les plus petits ont l'aspect d'une tache formée de cellules en nécrobiose, opaques et se colorant fortement, entourée de dilatations vasculaires. D'autres semblent de petits points de dégénérescence graisseuse des cellules hépatiques, isolés et bien circonscrits, nous en avons fait représenter un. On constate à l'aide d'un grossissement suffisant, que les cellules du foie prennent souvent, avant de subir la transformation graisseuse, un aspect tout à fait clair et transparent, leurs cytoplasma apparaît hyalin, parsemé d'un petit nombre de granulations fines. Enfin il existe des foyers plus grands, irréguliers, allongés ou triangulaires sur les coupes. Ils sont plus complexes. Leur pourtour est formé par des cellules hépatiques en nécrobiose ou en transformation graisseuse, le centre apparaît fortement coloré par les réactifs, car il est occupé par un certain nombre de cellules rondes, dont il est fort difficile de préciser l'origine ou les rapports. Quelques-unes paraissent dériver des cellules du foie, elles sont toutes plongées dans un stroma fibrillaire dans lequel se trouvent les globules rouges épanchés en voie de destruction. Ces foyers ressemblent beaucoup aux infarctus septicémiques.

Obs. II. — Le nommé Marte..., Aristide, 35 ans, est entré à l'hospice des Incurables pour un rhumatisme chronique avec déformations et ankyloses des petites articulations. C'est un homme jeune, d'une taille un peu au-dessus de la moyenne, d'apparence vigoureuse.

Depuis huit jours il se plaint d'un violent mal de tête ; il a des

Digitized by Google

points de côté et vomit tout ce qu'il prend. Il entre à l'infirmerie le 9 janvier 1890 avec une température rectale de 40°,8. On trouve à la base du poumon gauche une matité complète, du souffle tubaire et des frottements ; râles superficiels. Une ponction faite avec la seringue de Pravaz ramène 1/4 de seringue de liquide verdâtre. L'expectoration est franchement pneumonique. Les jours suivants la température reste très élevée : l'état général est grave. Le 12 janvier, à la visite du matin, le malade présente un ictère foncé, généralisé avec un piqueté symétrique et très fin de purpura à la naissance des doigts, sur la face dorsale des mains, et au tiers inférieur des jambes.

L'urine présente les réactions de la bile. Le malade est très agité, délirant, vociférant par instants, ne reconnaissant personne. A ces moments d'excitation succèdent des périodes où l'on observe du mâchonnement et des grincements de dents. Les lèvres sont sèches et poudreuses, la température est de 40°,6. Mort le lendemain matin.

L'autopsie montre une hépatisation grise du lobe inférieur gauche ; sans rien de spécial aux différents viscères. Le foie est mou, d'un gris de fer ; la rate est rose sur les coupes, et nullement imprégnée de bile.

L'*examen histologique* du foie fut pratiqué après durcissement par l'alcool, ce qui est à éviter, en effet l'alcool dissout les globules

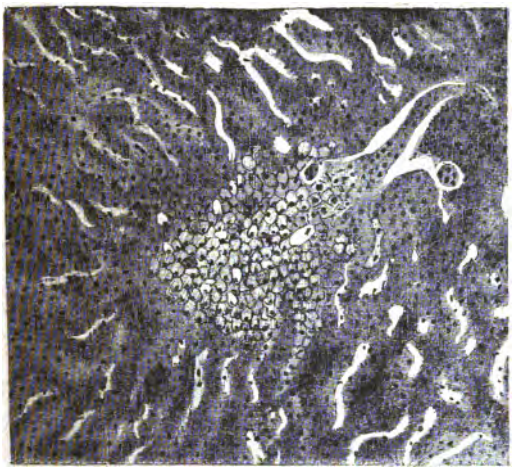

Pneumonie bilieuse, îlot circonscrit de dégénérescence graisseuse des cellules hépatiques au voisinage d'un espace porte.

rouges et les pigments biliaires intra-cellulaires ; on ne peut donc après son action se rendre compte de l'état réel du parenchyme. L'ictère quoique foncé, avait d'ailleurs été beaucoup plus tardif et les lésions se trouvent moins accentuées. Dans les points examinés il n'y a pas de ces foyers complexes de dégénérescence que nous venons de

Digitized by Google

voir, mais seulement, de place en place, disséminés irrégulièrement, toujours au voisinage des espaces portes, des points plus fortement colorés qui se montrent constitués de la façon suivante. Les vaisseaux capillaires sont dilatés sur un petit espace, les cellules hépatiques qui les circonscrivent sont très grosses, à plusieurs noyaux, et leur cytoplasma est chargé de grains jaunes provenant des globules rouges fragmentés.

Il y a exagération des fonctions normales du foie. Cet aspect qui se retrouve dans le foie muscade par exemple, et partout où les globules de sang stagnent au contact des cellules qui les transforment en bile, présente ici une dissémination particulière ; chacun de ces petits îlots est circonscrit ; ce qui n'a pas lieu quand la dilatation des capillaires est due à une cause purement mécanique. Aussi ces coupes éveillent-elles plutôt l'idée d'arrêts multiples dans la circulation capillaire, ou de dilatations vaso-paralytiques d'origine artérielle.

Sur d'autres points les cellules présentent un aspect cassotté, irrégulier, dû à la nécrobiose. Des lésions semblables, plus marquées même, se retrouvent, notons-le, sur les foies de vieillards morts sans ictère ; mais ceci prouve seulement qu'il est difficile d'établir la valeur absolue d'une lésion de dégénérescence, de préciser si son évolution est aiguë et grave, ou si elle est chronique et peut être compensée.

En résumé, dans la *pneumonie à forme bilieuse*, prise comme type, parce que les lésions y sont plus abondantes que dans la pneumonie simple, nous trouvons une série de dégénérescence, que nous pouvons comparer d'une part à celles que causent les cocci dans la septicémie, d'autre part à celles qu'on retrouve dans l'éclampsie et une série d'autres maladies aiguës. Les unes sont des nécrobioses péri-vasculaires, les autres des nécrobioses en foyers circonscrits, probablement consécutives à des troubles de la circulation capillaire. Il s'agit là d'un processus général dans les hépatites infectieuses ; Kuttner a signalé de semblables îlots dégénérés dans le foie de la fièvre typhoïde bilieuse. Babès a vu la dilatation variqueuse des capillaires et la tuméfaction des cellules hépatiques dans la fièvre jaune, Lubimoff a noté aussi les infarctus du foie dans la typhoïde bilieuse, et il serait facile de multiplier ces exemples. L'histoire de ces petits infarctus du foie peut se résumer ainsi : au voisinage de l'espace porte, en un point du réseau capillaire, les vaisseaux se dilatent, les cellules se tuméfient d'abord, se multiplient, puis, suivant l'intensité de l'action exercée sur elles, subissent des dégénérescences variées : transformation graisseuse ou nécrobiose. Le centre de l'infarctus forme un tout complexe, où l'on retrouve avec les microbes, les cellules hépatiques, les capillaires proliférés, les globules rouges épanchés et

Digitized by Google

en voie de destruction. Quand ces îlots arrivent à se toucher, on observe de véritables plaques d'ictère grave, quand ils sont seulement composés de cellules en transformation adipeuse, ils forment par leur influence les marbrures de dégénérescence graisseuse du foie infectieux. Dans certaines affections, comme l'éclampsie, les dilatations ampullaires des capillaires donnent un caractère assez spécial à ces foyers, mais au fond c'est toujours le même processus.

Deux points restent à décider. D'abord, sont-ce des foyers emboliques ou de simples thromboses ? La présence des cocci dans les formes septicémiques autorise à penser qu'il s'agit d'embolies. Le second point, plus délicat, est celui-ci : L'embolie vient-elle de la veine porte ou de l'artère hépatique ? Nous avons vu que les foyers étaient en général situés dans le réseau capillaire intra-lobulaire, au voisinage des espaces portes. Pour les affections intestinales et utérines, comme l'éclampsie, l'infection peut être d'origine porte ; aussi, est-il prudent de ne pas trancher la question. Mais pour la pneumonie, le raisonnement conduit à admettre que les infarctus ont pour origine les branches de l'artère hépatique, sans que rien, toutefois, le prouve d'une façon péremptoire sur les préparations.

Causes des ossifications, qui se produisent dans les vieilles luxations du coude, par M. le Dr PIERRE DELBET, prosecteur à la Faculté de médecine.

On sait qu'il se forme d'une manière presque constante dans les luxations anciennes du coude des productions osseuses souvent considérables, qui peuvent opposer un obstacle invincible à la réduction.

Ces productions osseuses, au nombre de trois, occupent toujours le même siège. L'une est en avant de la néarthrose, les deux autres sont en arrière. La première a la forme d'une plaque transversalement placée en avant de l'extrémité inférieure de l'humérus (1), et elle offre le caractère très parti-

(1) Cette indépendance de la plaque osseuse antérieure paraît être la règle. Toutefois dans quelques cas, cette plaque osseuse, au lieu de rester indépendante des os voisins, se continue soit avec le cubitus au niveau de l'apophyse coronoïde (Malgaigne. Traité des fractures et des luxations, t. II, p. 580 et Atlas, pl. XXIII, fig. 5), soit avec les deux os de l'avant-bras, radius et cubitus (Cruveilhier. Atlas d'anat. pathol, 9e liv., pl. IV, fig. 1-2-3).

Digitized by Google

culier d'être tout entière logée dans l'épaisseur des tissus fibreux de nouvelle formation. Elle n'a aucun rapport de continuité avec les os voisins, ni avec le radius, ni avec le cubitus, ni avec l'humérus. Au contraire, les deux autres qui sont situées en arrière paraissent être des productions de l'humérus. L'une placée en dedans naît de la partie postérieure de l'épitrochlée : elle forme comme un mur ou un plateau à direction antéro-postérieure, sur lequel repose en dehors la face interne de l'olécrâne. On pourrait l'appeler plateau rétro-épitrochléen. L'autre située en dehors, affecte la même disposition que la précédente et tient à la face postérieure de l'épicondyle (plateau rétro-épicondylien). Entre ces deux plateaux, l'olécrâne est comme encastré.

Ces trois productions osseuses peuvent être qualifiées de la manière suivante :

1° Plaque antérieure.

2° Plateau rétro-épitrochléen.

3° Plateau rétro-épicondylien.

Les pièces et la communication présentes ont pour but de montrer la cause et le mode de formation de ces productions osseuses.

Les pièces sont des luxations expérimentales des coudes en arrière (1). En voici une brève description.

I. — La partie antérieure de la capsule est arrachée au niveau de son extrémité inférieure. Elle a entraîné un très petit fragment osseux de la partie externe de l'apophyse coronoïde. Le ligament latéral externe est complètement désinséré au niveau de l'humérus. Il n'y a pas d'adhérence à l'épicondyle, que quelques fibres aponévrotiques de l'aponévrose. Le ligament a entraîné le périoste, qui est décollé sur une grande étendue. En arrière de l'épicondyle et du condyle, l'os est complètement dénudé sur une hauteur de 25 millim. Le ligament

(1) J'ai produit ces luxations par extension directe forcée. C'est le mécanisme auquel Desault et Bichat attribuaient la production de toutes les luxations en arrière. Malgaigne s'est élevé avec énergie contre la théorie de Desault-Bichat, et il a écrit que « dans ses expériences sur le cadavre, il n'avait pu luxer l'avant-bras en arrière qu'en l'inclinant premièrement en dehors pour rompre le ligament latéral interne, puis en lui imprimant un mouvement de torsion en dedans pour amener successivement l'apophyse coronoïde au-dessous et en arrière de la trochlée humérale » (*loc. cit.*, p. 574). Plus heureux que Malgaigne, j'ai pu facilement, comme tous les autres expérimentateurs du reste, produire des luxations en arrière par simple hyperextension, cependant je ferai remarquer qu'il est presque impossible de produire l'hyperextension directe. Quelque soin qu'on y mette, les os de l'avant bras tournent toujours un peu, et il se joint à l'hyperextension un certain degré de torsion, qu'on ne peut guère éviter.

Digitized by Google

latéral interne est également détaché au niveau de son insertion épitrochléenne. Les faces inférieure et postérieure de l'apophyse sont complètement dénudées. En outre le bec de l'apophyse coronoïde est comme écrasé, et le cartilage en partie détaché.

II. — La partie antérieure de la capsule est déchirée à la partie inférieure, mais elle n'a pas arraché de fragments d'os. Le ligament latéral externe est partiellement rompu. Son faisceau postérieur est complètement désinséré en haut, il a entraîné trois petits fragments d'os. A la place de son insertion, il reste une surface osseuse dénudée et irrégulière, où l'on connaît la place qu'occupaient les morceaux détachés. Le ligament latéral interne est arraché au niveau de l'insertion à l'épitrochlée. La face inférieure de cette apophyse est complètement dénudée.

III. — La partie antérieure de la capsule est arrachée à son extrémité inférieure, elle a entraîné un lambeau de périoste du cubitus. Au-dessous du bec de l'apophyse coronoïde, l'os est dénudé sur une petite surface large de 6 millim. et haute de 3. Le ligament latéral externe est arraché à son insertion supérieure de même que les muscles épicondyliens. En dedans le ligament latéral interne est également arraché au niveau de l'épitrochlée. Les deux ligaments ont entraîné le périoste, et toute la face postérieure de l'humérus est dénudée sur une hauteur de 35 millim.

IV. — La partie antérieure de la capsule est rompue à son extrémité supérieure. Le ligament latéral externe est complètement désinséré, de même que tous les muscles épicondyliens au niveau de l'humérus. Le périoste a été entraîné, et l'os dénudé au niveau de l'épicondyle et en arrière sur une hauteur de deux cent. En dedans le ligament latéral interne est arraché ; les muscles ne le sont pas. La partie inférieure de l'épitrochlée est dénudée.

Je pourrais ajouter deux autres cas de luxations expérimentales du coude en dehors dans lesquelles les lésions ligamenteuses et osseuses ont été identiques à celles que je viens de rapporter dans les trois premiers cas.

On peut résumer ces lésions de la manière suivante. En règle générale (5 fois sur 6) la partie antérieure de la capsule s'arrache à la partie inférieure ; et le plus souvent elle entraîne un fragment d'os et de périoste de l'apophyse coronoïde (4 fois sur 5). Les ligaments latéraux internes et externes se désinsèrent toujours à leur extrémité supérieure, et ils entraînent avec eux des morceaux d'os ou de périoste.

En somme dans ces luxations du coude, on trouve d'une part des lambeaux de périoste ou des fragments d'os arrachés, d'autre part des surfaces osseuses dénudées au point où se sont faits ces arrachements. Or ces points dénudés ou ces fragments d'os enlevés occupent précisément les points où se font les productions osseuses dans les luxations anciennes.

Je pense qu'on est en droit de conclure qu'il y a entre ces

Digitized by Google

lésions et ces productions osseuses une relation de cause à effet. C'est-à-dire que les productions osseuses ne sont que le résultat d'une tendance à la réparation des lésions osseuses. En arrière l'épicondyle et l'épitrochlée dénudés, ou même écaillés vont végéter, le périoste détaché va également produire de l'os. Les deux ossifications parties de l'épicondyle et du périoste qui n'est pas entraîné bien loin vont se réunir de manière à former ces deux plateaux postérieurs, le plateau rétro-épicondylien et le plateau rétro-épitrochléen. En avant, le périoste ou le fragment d'os arraché du cubitus et resté adhérent à la capsule va devenir l'origine de la plaque osseuse antérieure. Mais là il y a loin entre la capsule arrachée, et son insertion ancienne, entre le fragment d'os détaché et l'apophyse coronoïde remontée derrière l'humérus. La plaque osseuse ne pouvant s'étendre jusqu'au cubitus va rester isolée au milieu des tissus fibreux de nouvelle formation. Dans d'autres cas plus rares, l'apophyse coronoïde dénudée végétant en même temps que le fragment d'os arraché, ces deux productions pourront peut-être se réunir comme cela paraît avoir eu lieu dans le cas de Malgaigne et dans le cas de Cruveilhier que j'ai cités. C'est ainsi sans doute qu'on peut expliquer les énormes allongements de l'apophyse coronoïde, qui ont été quelquefois observés.

M. Broca. — Les pièces que M. Delbet vient de présenter démontrent qu'expérimentalement la luxation s'accompagne de décollements périostiques étendus. A ce propos je dirai quelques mots sur les décollements périostiques dans les luxations de l'épaule. Je m'appuierai pour cela sur une pièce que M. Hartmann a recueillie il y a plusieurs années déjà et que nous avons disséquée ensemble.

Cette pièce est une luxation extra-coracoïdienne ancienne. On a discuté sur cette variété de luxation pour savoir si c'était bien une luxation incomplète, ce qui ici ne nous importe pas ; pour savoir, surtout, si elle ne pouvait pas se faire sans déchirure de la capsule. Cette absence de déchirure est admise par plusieurs auteurs : or quand on a manipulé un certain nombre d'articulations scapulo-humérales normales, on demeure convaincu qu'une luxation sans rupture capsulaire est impossible. Depuis près de deux ans que mon attention est attirée sur ce point je n'en ai pas trouvé, et mon maître Farabeuf, dont l'expérience est si grande en fait d'articulations m'a maintes fois affirmé n'en avoir jamais rencontré ; mais la

Digitized by Google

pièce que j'ai disséquée explique peut-être jusqu'à un certain point l'erreur dans laquelle on est tombé.

La tête est restée à cheval, pour ainsi dire, sur le bord antérieur de la glénoïde, et par frottement il s'est creusé sur elle une perte de substance en forme de quartier d'orange : dans cet angle est reçu le bord de la glène. Quand, après incision longitudinale en arrière, on regarde dans la capsule nouvelle, on constate que sur tout le bord antérieur de la glène le bourrelet glénoïdien est désinséré, et qu'il a à son insertion inférieure arraché un petit fragment osseux. Ce bourrelet forme une sorte de sangle qui épaissit la capsule nouvelle et marque en somme la limite entre la capsule nouvelle et la capsule ancienne. Or comment est formée cette capsule nouvelle ? C'est manifestement le périoste décollé du col de l'omoplate. Les fibres, en effet, se réfléchissent sur l'os à la limite de la surface qui est en contact avec la tête déplacée, et cette surface scapulaire est absolument lisse, absolument dénudée, dépourvue de périoste.

Ainsi, le bourrelet glénoïdien, une fois désinséré, la tête a passé sous le périoste décollé et de là, au premier aspect d'une dissection grossière une luxation sans déchirure capsulaire. L'erreur est impossible quand la pièce est ancienne, comme la nôtre, la tête étant devenue irréductible. Mais pour les pièces récentes, on réduit d'abord, puis on dissèque ; on met à nu une capsule intacte, et on ne regarde pas attentivement si un décollement périostique vers la fosse sous-scapulaire, n'a pas permis le déplacement de la tête.

J'ajouterai qu'ici le décollement périostique n'a pas causé de prolifération osseuse, mais que le cas est bien différent de ce que M. Delbet pense pour le coude, car ici, il y a frottement sur la surface dénudée.

D'ici à quelque temps, M. Hartmann et moi, communiquerons à la Société une description de la pièce à laquelle je viens de faire allusion.

Rétrécissements multiples, en diaphragme, de nature tuberculeuse, de l'intestin grêle. — Perforation ; péritonite purulente. — Lupus exedens du nez. — Phtisie fibreuse du poumon. — Salpingite tuberculeuse. — Polype du larynx, par le Dr J. Darier, chef du laboratoire de la Faculté à l'hôpital St-Louis.

Ainsi qu'on peut le voir par le titre de cette observation, il s'agit dans le cas actuel de lésions multiples relevant presque

Digitized by Google

toutes, directement ou indirectement, de la tuberculose, et dont quelques-unes sont assez banales. Mais les lésions de l'intestin se présentaient avec des caractères si exceptionnels que nous avons cru intéressant de les rapporter avec quelques détails et en accompagnant notre description de figures (1). L'histoire clinique de la malade est malheureusement très incomplète ; les éléments m'en ont été fournis par mon collègue et ami Feulard, chef de clinique.

Observation. — La nommée Bru..., Anaïs, 26 ans, journalière, entre le 5 septembre 1889 dans le service de M. le professeur Fournier, pour un lupus ulcéré de l'aile droite du nez. Le lupus a déjà rongé le bord de la narine qui est détruite sur une hauteur de 2 à 3 millimètres. On n'a recueilli que peu de renseignements sur les antécédents de cette malade. Elle n'est pas amaigrie, ne tousse pas ; elle a eu 4 enfants dont trois sont morts ; celui qui survit est âgé de 7 ans. Elle souffre habituellement et depuis une époque impossible à déterminer d'une constipation opiniâtre ; elle ne va à la selle qu'à l'aide de lavements et en prenait jusqu'à six par jour.

Le lupus fut traité par les cautérisations galvano-caustiques qui l'arrêtèrent rapidement dans sa marche envahissante ; dans le tissu fibreux de la cicatrice se produisirent des réulcérations. Au mois de novembre on abandonna les cautérisations pour les scarifications, auxquelles on joignit un traitement interne par le sirop iodo-tannique. La lésion locale était en très bonne voie.

Mais la malade se plaignait continuellement de coliques avec point épigastrique et d'une violente douleur dans l'hypochondre droit, au-dessous du foie. On ne trouvait rien à la palpation. Les douleurs revenaient par crises et s'accompagnaient ordinairement d'une constipation complète ; les cataplasmes, les lavements et de légers purgatifs soulageaient un peu la malade et amenaient de véritables débâcles. Il y a eu pendant le séjour de la malade dans le service, au moins une douzaine de crises semblables ; elles duraient deux à trois jours puis l'amélioration survenait avec la débâcle : cependant il restait une douleur sourde et profonde continuelle. Bien qu'il n'y ait jamais eu de sang dans les selles, M. Feulard pensa qu'il s'agissait d'entérite tuberculeuse ou plutôt d'entéro-péritonite localisée avec formation de brides comprimant l'intestin par places.

L'auscultation donnait seulement de la respiration rude aux sommets.

Dans la seconde quinzaine de décembre, il y avait déjà quinze jours qu'on n'avait plus touché au nez à cause des douleurs abdominales devenues plus aiguës, quand survint un érysipèle de la face, parti de l'ulcération, qui évolua classiquement en dix jours, sans s'étendre au tronc, sans complications et presque sans fièvre.

Peu de temps après, le 5 janvier, après une visite de son mari avec lequel elle avait eu une explication violente qui l'avait vivement émue, la malade vit reparaître ses douleurs abdominales avec une grande intensité. L'interne de garde prévenu prescrivit des cataplasmes et une piqûre de morphine. Le lendemain, ventre tendu, dur, ballonné ;

(1) Les pièces ont été présentées à la séance du 17 janvier 1890.

Digitized by Google

vomissements noirs et verdâtres, pouls petit, faciès grippé, teint jaunâtre, douleurs abdominales très vives. On diagnostiqua : extension de la péritonite tuberculeuse, poussée aiguë. Le toucher vaginal ne donnait rien.

Ces symptômes persistèrent jusqu'à la fin, le ballonnement abdominal ne fut pourtant jamais très considérable sauf le dernier jour, le ventre était si sensible que la malade ne pouvait supporter le poids de ses couvertures; les selles ne furent pas complètement supprimées, mais ne se produisaient qu'à la suite de plusieurs lavements successifs, les matières étaient fétides ; les vomissements n'étaient pas très fréquents mais très abondants. Le 8 janvier, la malade rendit deux cuvettes de liquide porracé de mauvaise odeur. Pas de fièvre, la température oscillait de 36°,4 à 37°,8 ; pouls très petit, misérable, faciès grippé, nez pincé, sueurs abondantes, urines rares, refroidissement des extrémités. La malade mourut tranquillement et sans avoir perdu connaissance le 10 janvier à 5 heures du soir.

Autopsie (41 heures après la mort) : Rigidité cadavérique ; pas de signes de putréfaction. Femme bien conformée, petite, brune, peu amaigrie.

Vergetures abdominales. Pas de lésions externes sauf une ulcération lupique qui a détruit 4 millim. de l'aile droite du nez, s'étend jusqu'au sillon naso-génien en dehors, mais respecte le lobule médian. Sur la muqueuse de la cloison du nez on trouve, à une petite distance de l'ulcération signalée, et non en continuité avec elle, un tubercule lupique du volume d'une lentille, recouvert de croûtes desséchées. Dans le reste de son étendue la muqueuse des fosses nasales paraît saine.

Cavité abdominale. — Ballonnement plutôt modéré du ventre ; à l'ouverture il s'écoule environ 800 gr. d'un liquide purulent, blanc grisâtre, contenant des flocons pseudo-membraneux. Les anses intestinales, toutes distendues par des gaz, sont agglutinées entre elles par un exsudat fibrineux friable qui tapisse toute l'étendue du péritoine viscéral et pariétal.

La séreuse est manifestement épaissie partout, présente par places une teinte rouge ecchymotique tranchant sur le fond général grisâtre, et partout elle est dépolie sans qu'on y découvre pourtant de granulations tuberculeuses.

La péritonite est généralisée, mais ses lésions sont moins accusées dans la partie supérieure de la cavité abdominale ; elles sont au contraire au maximum dans le bassin. En outre on trouve, dans l'hypochondre droit, une cavité limitée par le péritoine pariétal en avant, par le côlon transverse en haut, par une anse de l'intestin grêle en bas et par le grand épiploon épaissi en dedans ; cette cavité est tapissée dans toute son étendue par une couche continue de pus concret recouvrant une véritable membrane pyogénique, et elle contient un pus liquide, plus épais et plus coloré en jaune que celui que l'on rencontre ailleurs ; mais il ne s'y trouve aucun gaz.

Le grand épiploon épaissi est fixé par son bord libre dans la fosse iliaque droite. Le foie ne déborde pas les fausses côtes ; la rate est tout à fait en arrière, cachée derrière l'estomac.

Lorsque nous avons procédé à l'examen détaillé des viscères abdominaux nous avons trouvé des lésions qui expliquent parfaitement la péritonite purulente et ses localisations principales.

Digitized by Google

L'estomac, libre d'adhérences, n'est que fortement dilaté, sans altération de ses parois ; il renferme une grande quantité de liquide coloré par la bile. Le cardia est pour ainsi dire forcé, mesure 10 cent. de circonférence, et l'œsophage est distendu jusqu'au niveau de la bifurcation de la trachée ; quoiqu'on trouve des varicosités veineuses

FIG. 1. — Deux rétrécissements, avec perforation, de l'intestin grêle. Le soulèvement en diaphragme de la muqueuse n'a été que partiellement incisé dans le rétrécissement du haut de la figure ; un cylindre de bois a été introduit, à frottement dur, dans l'orifice central du diaphragme, et montre quel est le calibre de l'intestin à ce niveau ; à gauche, un fragment d'allumette indique la perforation ; à droite, un autre fragment suit un trajet ulcéreux qui fait communiquer les deux faces du diaphragme. Le rétrécissement inférieur est incisé jusqu'au centre. La muqueuse qui le tapisse montre quelques ulcérations. (Dessin grandeur nature par M. F. Méheux ; réduction 1/2.)

dans sa muqueuse, ce relâchement du cardia est dû peut-être à une altération cadavérique. Le pylore et le duodénum ne présentent rien d'anormal.

Ayant déroulé l'intestin peu à peu, en sectionnant à mesure le

Digitized by Google

mésentère, de manière à nous rendre compte des rapports de chacune de ses parties, nous constatons ce qui suit : L'anse intestinale qui limite la cavité purulente signalée ci-dessus, se trouve à deux mètres environ de la fin du duodénum ; on remarque sur sa tunique séreuse des nodules tuberculeux formés de groupes de granulations grises et jaunes et il existe à ce niveau une rétraction évidente de la paroi, rétraction qui correspond intérieurement, à un rétrécissement annulaire du calibre de l'intestin.

La description de ce rétrécissement mérite d'être faite avec quelques détails : l'intestin, vu par sa surface externe, avant toute incision, présente immédiatement, au-dessus du point rétréci, une dilatation en ampoule, mais peu marquée ; puis, brusquement, son diamètre diminue comme s'il avait été, à ce niveau, serré par un lien circulaire ; la longueur de la portion rétrécie est en effet très petite ; on y voit dans le péritoine, très épaissi à ce niveau, les amas tuberculeux déjà signalés. Au-dessous, l'intestin reprend son diamètre normal. Pour étudier la disposition intérieure, nous faisons une incision longitudinale, et nous constatons ainsi que la paroi intestinale est épaissie, tant au-dessus qu'au-dessous du rétrécissement. Au niveau de celui-ci (voir fig. 1), il y a une cloison, un véritable diaphragme, qui paraît formé par un repli de la muqueuse et qui laisse au centre un orifice ayant seulement 6 à 7 millimètres de diamètre et admettant, par conséquent, avec peine l'extrémité du petit doigt. Cet orifice est inextensible, le doigt s'y trouve serré comme dans un anneau fibreux ; cette constatation est possible, parce que l'incision longitudinale n'a pas coupé le diaphragme jusqu'à son centre, mais seulement dans la moitié environ de son rayon. Sur les deux faces de ce diaphragme, se voient des ulcérations peu étendues, à bords irréguliers, à fond généralement ardoisé ; si l'on y introduit avec précaution une sonde cannelée, on reconnaît qu'elles correspondent à de petites cavernes sous-muqueuses ; quelques-unes, mais en petit nombre, s'ouvrent à la fois sur les deux faces du diaphragme, qui se trouve ainsi perforé et comme criblé. D'autres petites ulcérations existent au-dessus du point rétréci, dans la partie inférieure de l'ampoule ; l'une d'elles conduit la sonde cannelée, maniée avec la plus grande douceur, jusqu'au dehors de l'intestin, dans la cavité péritonéale, juste au niveau du foyer purulent, à contenu jaunâtre, de l'hypochondre droit dont nous avons parlé. Il y avait donc une perforation de l'intestin, mais son trajet était oblique et masqué par des fausses membranes.

A 10 ou 12 cent. au-dessous du rétrécissement que nous venons de décrire s'en trouve un autre, qui a été également représenté fig. 1. Il est plus étroit encore, car il admet à peine un crayon et se présente aussi sous la forme d'un diaphragme, mais l'épaisseur de la cloison est un peu plus grande ; on y voit de petites ulcérations, et l'on trouve en outre sous la muqueuse de petits amas blancs ou jaunâtres de pus caséeux, tubercules ou abcès. Extérieurement le rétrécissement est marqué par un sillon assez large, comblé en grande partie par des fausses membranes.

Ces deux rétrécissements annulaires, que nous avons étudiés en premier lieu parce qu'ils se trouvaient en rapports avec le foyer purulent de l'hypochondre, sont représentés fig. 1. On en découvre encore six autres, assez analogues ; il y en a donc huit en tout. Le

Digitized by Google

premier de tous, siège à un mètre environ du duodénum ; il a 8 millimètres de diamètre ; la cloison, ou plutôt le diaphragme que forme la muqueuse à son niveau est perforé en plusieurs endroits par des ulcérations assez larges s'ouvrant de part et d'autre, au-dessus et au-dessous ; il paraît manifeste que des matières, quelques gouttes de liquide au moins, ont pu suivre ce trajet pour franchir le rétrécissement. Il existe dans le voisinage de petits abcès sous-muqueux anfractueux, ouverts en plusieurs points, en sorte que la muqueuse a un aspect vermoulu.

Les deux rétrécissements précédemment décrits viennent ensuite, et siègent, comme nous l'avons dit, à deux mètres du duodénum.

Puis de là à la fin de l'iléon on compte cinq autres rétrécissements dont deux ont été figurés pour montrer une disposition particulière des tuniques intestinales à leur niveau. On remarquera en effet le

FIG. 2. — Rétrécissement de l'iléon vu par sa face externe; une fenêtre montre l'orifice supérieur de la partie rétrécie. A gauche lambeaux du mésentère. (Réduction de 1/3).

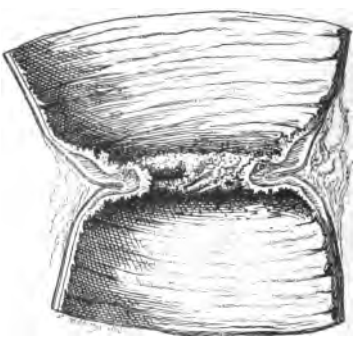

FIG. 3. — Rétrécissement semblable au précédent, mais incisé. Ici toutes les tuniques de l'intestin s'infléchissent pour constituer le diaphragme. Villosités de la muqueuse au niveau du rétrécissement; quelques ulcérations linéaires. Sur la coupe, on distingue un amas tuberculeux sous-muqueux. (Réduction de 1/3).

peu de longueur des rétrécissements qui paraissent formés comme par la constriction circulaire que pourrait produire un lien étroit. Pourtant il n'y a aucune bride dans leur voisinage. Un seul faisait exception et mesurait 1 1/2 cent. de longueur, c'était en même temps celui dont ce calibre était le moins étroit, car on y pouvait passer l'index.

Celui qui est représenté *figure* 2, n'a pas été ouvert ; la muqueuse au niveau de l'orifice du diaphragme présente des plis rayonnés, mais pas d'ulcérations. La séreuse péritonéale paraît adossée à elle-même et soudée par un travail inflammatoire ; elle est recou-

Digitized by Google

verte de fausses membranes très adhérentes dans tout le voisinage de la coarctation.

La *figure* 3 qui représente un autre rétrécissement incisé jusqu'à son axe donne des renseignements importants sur la constitution de ce que nous avons appelé le diaphragme. On voit en effet sur cette pièce que la tunique péritonéale prend part à sa formation ; elle s'infléchit au niveau du rétrécissement, s'adosse à elle-même dans une petite étendue puis continue son trajet sur le bout inférieur. Le sillon ainsi creusé est comblé en grande partie par des fausses membranes. La tunique musculaire, elle aussi, se trouve sur la coupe du diaphragme ; elle est même manifestement épaissie. Enfin la muqueuse, très épaissie, recouverte de ses villosités, tapisse la surface interne du rétrécissement. On y voit deux ou trois ulcérations linéaires et sur sa coupe on découvre un petit nodule caséeux intermédiaire entre la couche sous-muqueuse et la musculeuse. (Les détails de la coupe ont été dessinés d'après une préparation microscopique.)

Nous ferons remarquer que dans les deux rétrécissements qui sont représentés sur la fig. 1, le péritoine pénétrait beaucoup moins profondément dans le sillon et que le diaphragme était, comme nous l'avons dit, formé seulement par un repli de la muqueuse doublée de la sous-muqueuse épaissie.

Le dernier rétrécissement siège environ à 50 centimètres au-dessus de la valvule iléo-cæcale ; au-dessous l'intestin a son calibre normal, il contient des matières fécales liquides ; on ne trouve pas d'ulcérations ni de tuméfaction des glandes de Peyer et des follicules clos.

L'intestin grêle dans son ensemble est très notablement raccourci ; après l'avoir déroulé nous pouvons apprécier sa longueur qui ne dépasse certainement pas 4 mètres. Cette diminution de longueur est due évidemment à l'épaississement inflammatoire du péritoine et à sa rétraction.

Le mésentère, lui aussi, est fortement rétracté, il mesure plus d'un centimètre d'épaisseur sur la coupe. Par le palper on décèle dans son intérieur un grand nombre de ganglions lymphatiques qui sont tuméfiés, ont un volume variant de celui d'un noyau de cerise à celui d'une olive, mais qui ne semblent pas infiltrés de tubercules à l'œil nu. Un seul ganglion a été trouvé nettement tuberculeux, transformé en une masse caséeuse il correspondait au rétrécissement de la fig. 1, celui qui avait donné lieu à la perforation.

Nous passerons rapidement en revue les lésions, moins intéressantes, que nous avons constatées dans les autres viscères pour revenir ensuite sur l'examen histologique des rétrécissements de l'intestin. Commençons par les viscères de la cavité abdominale.

Le *foie* dont la capsule est un peu épaissie par places ne présente rien d'anormal sur la coupe. La *rate* est petite, de consistance normale. et pèse 140 grammes.

Les *reins* ne paraissent pas altérés.

Dans l'excavation du bassin tous les organes sont agglutinés par des fausses membranes assez résistantes.

La *vessie* revenue sur elle-même, contient quelques gouttes d'urine trouble ; sa muqueuse est saine.

Les deux *trompes de Fallope* sont sinueuses, très dilatées, sur-

Digitized by Google

tout à leur extrémité libre qui présente, pour la trompe droite, le volume d'un testicule. On voit sur sa face antérieure un groupe confluent de tubercules miliaires jaunâtres. L'incision de cette trompe montre qu'elle est distendue par une masse considérable de pus concret ressemblant à du fromage blanc qui remplit sa cavité jusqu'au niveau de la corne utérine. La trompe gauche contient de la matière semblable, mais en moins grande abondance. Il s'agit, de toute évidence, d'une *salpingite tuberculeuse double*. Les ovaires sont normaux.

L'*utérus*, du volume ordinaire chez les multipares, présente sur sa muqueuse quelques taches jaunâtres qui semblent être des tubercules, mais sa cavité ne renferme pas de matière caséeuse.

Cavité thoracique: — La plèvre gauche ne contient pas de liquide; adhérences anciennes très résistantes au sommet du poumon. Adhérences moins étendues au sommet de la plèvre gauche dont la cavité renferme quelques grammes de liquide séreux.

Le *poumon droit* présente un sommet déformé par des cicatrices multiples correspondant, sur la coupe, à des tractus fibreux qui le cloisonnent. On y sent à la palpation 5 ou 6 nodules durs qui sont dus à des tubercules caséeux du volume d'un grain de chènevis ou d'un petit pois; ainsi qu'on le reconnaît à l'incision, ces tubercules sont compris dans l'épaisseur des tractus fibreux. Dans leur voisinage immédiat, au sein du tissu pulmonaire comprimé par le tissu cicatriciel, on trouve quelques tubercules miliaires gris ou jaunes, disséminés. Il en existe également un petit nombre groupés en nodules lobulaires dans le reste du poumon. En aucun point on ne trouve de tubercules ramollis, ni de cavernules.

Il y a de l'emphysème manifeste dans les portions du lobe supérieur intermédiaires aux cicatrices. Pas d'œdème ni de congestion dans le lobe inférieur.

Le *poumon gauche* offre les mêmes lésions ; la déformation cicatricielle du sommet est un peu moins accusée, mais il y a également des cloisons fibreuses contenant des tubercules caséeux, et de l'emphysème des parties intermédiaires plus marqué même que du côté opposé. Pas de foyer de ramollissement.

La *trachée et les bronches* ne présentent rien à noter. Les ganglions trachéo-bronchiques ne sont ni infiltrés de tubercules, ni même tuméfiés, mais chargés d'anthracose.

Dans le *larynx* on découvre sur la corde vocale droite, un peu en avant de sa partie moyenne, un petit polype pédiculé, conique, à extrémité obtuse, du volume d'un grain de chènevis, de consistance molle, de couleur rose translucide, très mobile. En raison de ces caractères il semble de nature myxomateuse ; la corde vocale sur laquelle il s'insère n'est nullement déformée, et ne paraît pas autrement altérée. L'examen histologique de cette végétation sera du reste pratiqué et ultérieurement communiqué s'il y a lieu.

Rien à noter à l'examen des cavités buccales et pharyngées.

Le *cœur* est petit pour la taille du sujet ; ses valvules ne sont pas altérées et son myocarde a l'aspect normal. Le péricarde renferme 10 grammes de sérosité claire. L'aorte présente quelques petites taches graisseuses à sa tunique interne. Les autres artères sont normales.

Digitized by Google

L'encéphale et la moelle épinière n'ont pas été examinés.

Examen histologique des rétrécissements de l'intestin. — Trois d'entre eux ont servi à l'étude microscopique des lésions. Durcissement par l'alcool et la gomme, coupes parallèles à l'axe de l'intestin, montrant par conséquent sous l'aspect d'un éperon, le diaphragme transversalement sectionné.

Sur les préparations provenant du rétrécissement représenté sur la *figure* 3 on constate les lésions suivantes :

La tunique séreuse est partout tapissée par des couches nombreuses de fausses membranes lamelleuses, composées de fibrine et infiltrées de pus. La séreuse elle-même est considérablement épaissie, et cela, même à une certaine distance du rétrécissement. On peut en juger par le siège de sa couche élastique qui, étant à l'état normal presque directement sous-jacente à l'endothélium, en est ici séparée par une grande épaisseur de tissu d'inflammation chronique. Ce tissu est formé d'abondantes cellules embryonnaires rondes ou fusiformes, séparées par des faisceaux conjonctifs grêles, et très richement pourvu de vaisseaux à parois embryonnaires. Au niveau du rétrécissement on voit la séreuse pénétrer très profondément dans l'éperon qui fait saillie dans la lumière de l'intestin ; on constate que la couche élastique du péritoine forme en se réfléchissant au fond du sillon un angle aigu à branches peu écartées. Le sinus de cet angle est comblé par la couche de tissu inflammatoire dont nous avons parlé, celle de l'une des branches étant soudée à celle du côté opposé. Il en résulte que le sillon formé par l'inflexion des tuniques de l'intestin est comblé par ce tissu de nouvelle formation.

Les couches musculaires, longitudinale et transversale, paraissent épaissies, notamment au sommet de l'éperon.

C'est la sous-muqueuse qui offre les lésions les plus accentuées ; elle est épaissie partout, formée de tissu conjonctif lâche au-dessus et au-dessous du rétrécissement. Mais c'est dans l'éperon et notamment vers son sommet que son épaisseur est maximale et, en outre, elle est à ce niveau composée de faisceaux conjonctifs extrêmement denses et serrés, ayant l'aspect d'un véritable tissu fibreux. Dans les fentes très étroites de ce tissu on trouve des séries de cellules embryonnaires tassées ; on a tout à fait l'impression d'un tissu cicatriciel.

Enfin la muqueuse, séparée de la tunique précédente par la musculaire de la muqueuse qui est épaisse, un peu irrégulière et paraît décomposée en plusieurs couches par places, ne présente elle-même que des lésions inflammatoires, sans trace d'ulcérations dans les régions examinées. Elle est absolument continue sur tout l'éperon que nous avons décrit ; son tissu conjonctif est infiltré d'une manière diffuse par des éléments embryonnaires, les villosités notamment sont très élargies et enflammées. Les glandes sont plutôt hypertrophiées et quelques unes ont un trajet sinueux. Nous ne voulons rien dire de l'épithélium de revêtement et de celui des glandes car, étant donnée l'époque tardive de l'autopsie, il est très altéré et en grande partie détaché.

Nous avons à dessein, en signalant les altérations des diverses tuniques de l'intestin, omis jusqu'ici de parler des éléments étrangers très caractéristiques que nous y avons rencontrés. Ce sont des amas tuberculeux, dont l'un a un volume suffisant pour être vu à l'œil nu sur

Digitized by Google

les coupes, qui siégeaient presque tous dans la partie profonde de la couche sous-muqueuse, au voisinage du sommet ou au sommet même de l'éperon, c'est-à-dire au point où nous avons vu que se trouvait un tissu fibreux très dense.

On verra le plus gros de ces tubercules représenté sur la coupe macroscopique de ce rétrécissement (*voir fig.* 3).

Quelques-uns de ces tubercules empiétaient un peu sur la couche à fibres transversales de la musculeuse; l'un, très petit, siégeait au beau milieu de cette couche. Nous n'avons point vu de ces tubercules miliaires, non plus que de follicules tuberculeux ou même de cellules géantes, dans le tissu inflammatoire de la séreuse.

Ces tubercules miliaires de la sous-muqueuse se présentent sous l'aspect que voici : forme ovalaire ou arrondie, centre caséeux dont les éléments granuleux ne se colorent pas par le carmin, zone embryonnaire périphérique renfermant de nombreuses cellules géantes, le tout assez nettement limité au sein du tissu fibreux. Les tubercules ne correspondent donc pas au siège des follicules lymphatiques de la muqueuse, lesquels sont bien plus superficiels. Ces follicules nous ont paru peu altérés ; l'un d'eux renferme pourtant une cellule géante. Les vaisseaux de la sous-muqueuse sont enflammés, surtout les artères qui sont au voisinage des amas tuberculeux, où l'endo-périartérite est très marquée.

Deux autres rétrécissements ont été étudiés sur des coupes longitudinales ; voici les quelques particularités que nous avons relevées dans leur structure. La séreuse péritonéale pénètre parfois moins profondément dans le sillon extérieur qui correspond à l'éperon formé en dedans par la muqueuse. Celle-ci présente dans un des cas, au niveau même du rétrécissement, des valvules conniventes rapprochées, très augmentées de volume par suite de l'épaississement fibreux du tissu sous-muqueux. A la base de ces replis, et même au sein de la couche musculaire, qui est interrompue en ce point, existent de nombreux amas tuberculeux, bien limités, au sein d'un tissu fibreux dense. On trouve dans ce cas de petits tubercules même entre la couche musculaire et l'élastique de la séreuse, donc dans la tunique sous-péritonéale. Les artères voisines de ces amas tuberculeux présentent des lésions d'endartérite si prononcées que la lumière de quelques-unes est presque oblitérée.

Nos coupes d'un autre rétrécissement ont porté sur une ulcération. Nous avons pu constater que le fond de cette ulcération atteint le niveau de la couche musculaire; mais celle-ci est interrompue en ce point et remplacée par des amas tuberculeux épars au milieu d'un tissu fibreux. Il y a quelques tubercules jusque dans la séreuse elle-même, dans ce cas, mais très peu abondants. Les bords du trajet ulcéreux offrent les caractères d'une inflammation vulgaire, et par places, on voit dans le voisinage quelques gros tubercules à centre caséeux.

La situation profonde de la plupart des tubercules que nous avons trouvés, leur siège de prédilection dans la sous-muqueuse, leur forme régulièrement ovalaire ou arrondie, et la limitation très nette de leurs bords nous ont porté à penser qu'ils étaient développés dans des vaisseaux lymphatiques. Ce serait donc une lymphangite tuberculeuse secondaire à des foyers primitifs qui étaient vraisemblablement situés

Digitized by Google

dans la muqueuse, comme d'habitude, mais qui sont remarquablement peu nombreux, ou qui ont, en partie, disparu par guérison. Dans notre idée, les ulcérations, relativement rares, que nous constatons sont dues à l'élimination de ces amas tuberculeux primitifs ou de foyers secondaires plus profonds. Les trajets fistuleux qui, dans quelques rétrécissements, font communiquer les deux côtés du diaphragme, s'expliqueraient par l'ouverture simultanée des foyers en deux points ; ou bien, une première ouverture a permis l'entrée de micro-organismes de l'intestin qui ont provoqué un abcès, s'étant ouvert en différents points.

Il nous reste à expliquer le caractère particulier des lésions intestinales constatées dans ce cas, ou plutôt à émettre une hypothèse sur leur pathogénie. Voici comment nous pensons qu'on pourrait comprendre la *physiologie pathologique* de cette tuberculose.

Remarquons d'abord que les rétrécissements tuberculeux de la forme que nous venons de décrire sont éminemment rares. Nous n'avons pas trouvé un seul fait tout à fait semblable dans la collection des Bulletins de la Société anatomique. On connaît cependant des rétrécissements tuberculeux de l'intestin : « Les larges ulcérations annulaires peuvent devenir le siège d'un processus cicatriciel ; on observe alors des rétractions des parois intestinales qui peuvent amener de véritables rétrécissements de l'intestin ». M. Spillmann, à la thèse duquel nous empruntons ce passage (De la tuberculisation du tube digestif. Thèse d'agrég., 1878, p. 120), rapporte à ce sujet les observations de Leudet, Cornil, Klebs, Corbin et Rintel. On voit aussi sur les planches annexées à son travail plusieurs de ces ulcérations avec rétrécissement.

Mais dans tous ces cas l'ulcération était le phénomène primordial ; la muqueuse était largement et profondément détruite. Dans aucun des faits cités on ne retrouve, comme dans notre cas, de rétrécissement en diaphragme, avec intégrité relative de la muqueuse, telle qu'on peut l'apprécier sur nos figures 2 et 3. Il paraît impossible qu'une ulcération cicatrisée ait donné lieu à une restitution ad integrum aussi complète. Généralement les ulcérations annulaires avec coarctation inflammatoire coïncident avec des granulations ou des ulcérations en plaques d'autres points de l'intestin, lésions qui faisaient défaut chez notre sujet.

La rétraction en diaphragme des parois de l'intestin est due évidemment à la formation de tissu fibreux d'origine in-

Digitized by Google

flammatoire soit dans la sous-muqueuse seule, soit dans toutes les tuniques, ce qui, dans le dernier cas, a entraîné la séreuse péritonéale elle-même dans le sillon annulaire résultant de la rétraction. Le tissu fibreux dont nous avons constaté la présence, s'est formé autour de foyers tuberculeux secondaires et profonds, siégeant probablement dans les vaisseaux lymphatiques. Les artères elles-mêmes ont pris part à cet épaississement fibreux puisqu'elles montrent des lésions très accentuées d'endo-périartérite. Or tous ces vaisseaux ont, comme on le sait, un trajet annulaire dans l'intestin, d'où rétrécissement annulaire complet.

Mais pourquoi cette évolution s'est-elle produite dans notre cas alors que les choses marchent autrement le plus souvent ? C'est sans doute parce qu'il y avait chez cette malade une forme particulière, peu destructive mais essentiellement fibrogène de tuberculose. N'avons-nous pas constaté dans les poumons les lésions de la phtisie fibreuse type telle qu'elle se trouve décrite dans la thèse de M. Bard ? Là aussi nous avons trouvé de la rétraction fibreuse du sommet du poumon, des tractus cicatriciels, de l'emphysème, et pas un seul foyer de ramollissement. Nous pensons donc que nous avons eu affaire à une tuberculose à marche lente, cicatrisante, à une tuberculose fibreuse.

Peut-on aller plus loin et conclure de la marche de la maladie à sa nature moins infectieuse, à l'existence d'un virus atténué ? Ce n'est qu'avec réserve que nous émettrions une opinion de ce genre et nous nous bornerons à rappeler que la tuberculose chez cette femme paraît avoir été consécutive à un lupus, ou tout au moins qu'elle a coexisté avec un lupus, lésion cutanée que l'on a une tendance à regarder comme résultant d'une tuberculose atténuée.

Mais nous terminerons en revenant sur le terrain des faits. Il était important de rechercher les bacilles de Koch dans nos lésions ; c'est ce que nous avons fait. Sur le produit de raclage de coupes pratiquées sur des rétrécissements contenant des tubercules évidents nous avons cherché longuement sans rencontrer un seul bacille. Mais il y en avait en assez grand nombre dans le ganglion caséeux dont nous avons signalé l'existence à côté de l'un des rétrécissements. Les tubercules pulmonaires n'ont malheureusement pas été examinés à ce point de vue. Nous avons trouvé aussi des bacilles

Digitized by Google

tuberculeux caractéristiques, mais très rares, dans le pus des trompes atteintes de salpingite tuberculeuse.

Ces faits en démontrant d'une façon péremptoire la nature des lésions, confirment, je pense, ce qui ressortait nettement déjà de leur analyse histologique.

M. Netter — Israël a publié un fait analogue avec figures dans *Charité Annalen* (1).

M. Chaput. — J'ai fait sur un chien une section de l'intestin, puis j'ai pratiqué une invagination et la ligature en masse sur le boudin. Au bout de huit jours j'ai trouvé des lésions analogues à celles que nous montre M. Darier.

M. Tuffier. — N'existerait-il pas dans le cas de M. Darier des rétrécissements congénitaux multiples avec tuberculose secondaire sur les anneaux rétrécis.

M. Darier. — Cette hypothèse ne peut être soutenue ; d'abord en effet, chaque rétrécissement est accompagné de tubercules caséeux, de plus, on voit très bien, même à l'œil nu, sur nos coupes un repli, un adossement du feuillet péritonéal de l'intestin au niveau de chaque rétrécissement, comme si on avait appliqué un lien en ce point, disposition qui ne s'expliquerait pas avec un rétrécissement congénital. Quant au cas d'Israël il s'agit d'ulcérations à fond bourgeonnant dont la nature n'a pu être déterminée par l'auteur.

Cancer secondaire du foie latent, consécutif à un cancer de l'estomac, carcinose pleurale et pulmonaire, par M. Le Noir, interne des hôpitaux.

Le nommé H.., Joseph, âgé de 46 ans, est entré le 27 janvier dans le service de M. le professeur Bouchard, à l'hôpital Lariboisière. Ce malade s'était toujours bien porté jusqu'au commencement de janvier, époque à laquelle il avait été pris brusquement de frissons, de maux de tête, de courbature. En même temps apparaissait un ictère intense, accompagné de quelques vomissements bilieux.

A l'examen on constate l'augmentation de volume du foie qui déborde de 4 travers de doigt les fausses côtes, l'augmentation de volume de la rate, de la douleur à la région hépatique ; il n'y a pas de fièvre. On pense d'abord à un ictère catarrhal puis à une cirrhose hypertrophique. Les choses restent en cet état jusqu'au 5 février.

La douleur au niveau de la région hépatique devient très vive ; l'ictère s'exagère.

(1) *Charité Annalen,* 1884, p. 707.

Digitized by Google

Le surlendemain l'abdomen devient douloureux dans toute son étendue, il y a un peu de tympanisme, le pouls devient filiforme, la face se grippe, la température monte à 39°.

Le jour suivant il se produit une hématémèse, l'état général empire, le malade meurt le 9 dans la matinée.

AUTOPSIE. — A l'ouverture de l'abdomen, du liquide ascitique en quantité modérée, de la péritonite localisée à la région du foie. Le foie est volumineux, il pèse 3 kil. 100 gr., sa surface présente de nombreux nodules cancéreux et la coupe permet de constater que le cancer a envahi la majeure partie du tissu hépatique. L'ouverture de l'estomac fait découvrir la présence d'un néoplasme siégeant près du pylore qui d'ailleurs est libre. La plèvre est parsemée de petites plaques blanc jaunâtre, dures, manifestement cancéreuses; les poumons, les ganglions du médiastin sont également atteints par la carcinose.

Cette observation nous a paru surtout digne d'intérêt par l'évolution clinique de la maladie. Le cancer de l'estomac ne s'est manifesté par aucun signe avant l'entrée du malade à l'hôpital, le cancer du foie, la généralisation à la plèvre et aux poumons était restée également latente jusqu'à l'apparition de phénomènes aigus.

A partir de ce moment l'affection évolue rapidement pour se terminer brusquement au bout de 5 semaines par des signes de péritonite.

Épilepsie Jacksonnienne. — Trépanation. — Hémorrhagie de la substance blanche de la frontale ascendante, par M. MARTIN-DURR, interne des hôpitaux, préparateur adjoint au Laboratoire d'histologie.

Le 8 décembre 1889, M. Duflocq, chef de clinique médicale à la Pitié, envoyait à M. Championnière le nommé Philibert B..., âgé de 42 ans, chapelier, avec la note suivante :

« Samedi 7 décembre. Cet individu est pris depuis 6 jours d'épilepsie Jacksonnienne. Aura sous forme de boule partant de l'épigastre et remontant vers le cou. A ce moment le malade perçoit un bruit très fort se passant dans le côté gauche du thorax et s'étendant dans tout le côté gauche de la tête; l'attaque arrive alors immédiatement. La langue se tire en arrière, dit-il, et gêne la respiration, puis la tête s'incline vers l'épaule gauche et les secousses classiques se produisent dans le domaine du facial inférieur gauche (bouche tirée, joue contracturée et soulevée) et en même temps convulsions semblables du moignon de l'épaule gauche. Durée : 15 à 30 secondes. Salivation abondante, puis tout est fini.

Le 1er jour où je vis ce malade (et 3e jour des accès) je remarque, après l'attaque, une parésie faciale qui depuis ce jour (mercredi) n'a fait que s'accentuer.

Une attaque tous les quarts d'heure.

Bras absolument indemne et intelligence parfaite.

Digitized by Google

Mais hier soir les accès s'accompagnent d'une sorte de stupeur qui ne se dissipe qu'à peine.

Ce matin contracture du bras gauche, inconscience du malade.

Ce soir un peu de mieux, il remue l'avant-bras, mais ne peut soulever le bras.

Il me raconte alors *qu'il y a* 20 *ans*, il a fait une chute sur la tête du haut d'une échelle ; rien autre à la suite qu'une tumeur du cuir chevelu (kyste sébacé).

Enfin il n'a pas eu la syphilis et d'ailleurs depuis trois jours, où l'aggravation a augmenté, il subit 2 frictions et il prend 4 gr. d'iodure.

Pas de fièvre.

Le 4. T. : soir, jour de l'entrée, 37°,6 ; le 5, matin, 37°,2 ; soir, 36° ; le 6, matin, 37°,4 ; soir, 37°,1 ; le 7, matin, 38°,4 ; soir, impossible de la prendre, vu l'agitation.

Pas de trouble de la sensibilité. Depuis hier, attaque seulement toutes les heures.

Le début s'est fait brusquement, sans cause occasionnelle, il y a aujourd'hui 6 jours.

Dimanche 8 décembre. Comme état général, ce malade va beaucoup mieux ; il a encore eu cependant 17 attaques cette nuit. »

M. Championnière examine le malade le dimanche 8 décembre, et se décide à pratiquer la trépanation le lendemain, 9 décembre.

« Pour M. Championnière, le diagnostic de lésion du lobule paracentral paraît peu probable et il admet plutôt une lésion voisine de la région des centres, l'intéressant par une large surface et étendue aussi à la substance blanche sous-jacente.

Le 9 décembre, le malade étant menacé *de mort rapide* (*21 attaques épileptiformes depuis la veille*), il fait la trépanation.

Ouverture très large sur la région des centres à droite ; la région de haut en bas, ne présente rien de caractéristique. En haut, suffusion sanguine sous-arachnoïdienne.

Les méninges sont sectionnées ; écoulement de liquide céphalo-rachidien. Une veine méningée donne une hémorrhagie très difficile à arrêter : catgut empilé en rouleau de 3 mètres, 2 points de suture sur les méninges.

Suture du lambeau cutané: 7 crins, 1 drain.

Les dimensions de l'ouverture crânienne sont de 9 *centim. en longueur et en largeur de* 4 *centim. dans le point le plus étroit et de* 5 *centim. dans le plus large.*

Durée de l'opération : 1 heure.

Chloroforme (purifié) des hôpitaux : 60 gr.

Après l'opération, amélioration très manifeste. Avec le réveil chloroformique coïncide une sédation remarquable des phénomènes de stupeur : le malade parle, boit, regarde les voisins jouer aux dominos.

A 6 heures il cause encore à la mère surveillante de la salle.

Il meurt brusquement à 11 heures du soir.

Autopsie le 11 décembre. — Paroi crânienne pas déformée.

Cerveau : dure-mère intacte. Pie-mère intacte. Hémisphère gauche absolument normal.

Hémisphère droit : l'examen de la surface de la région rolandique droite ne montre rien d'anormal : les sillons sont nettement indiqués et la substance grise présente sa coloration rosée habituelle.

Digitized by Google

La coupe antéro-postérieure horizontale au-dessus du plan du corps calleux (fig. 1) montre : au milieu de la substance blanche correspondant à l'extrémité inférieure de la circonvolution frontale ascendante, un amas rouge brunâtre. Cet amas est de forme arrondie ; il a le volume d'une bille d'enfant. Il est entouré de deux zones qui lui sont concentriques : une interne, jaune clair et de consistance un peu moindre et *ramollie*, et une externe périphérique qui offre la consistance et l'aspect normaux de la substance blanche. Enfin vers la surface de la circonvolution se voit intacte la bande de la substance grise.

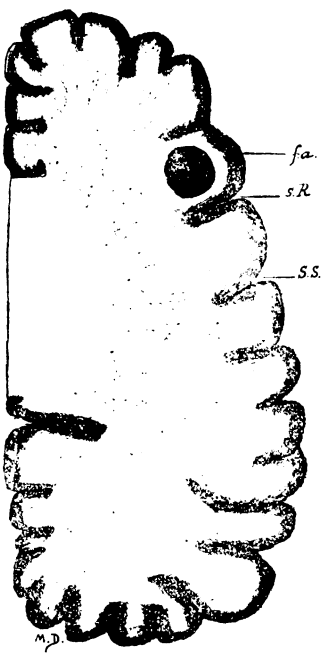

FIG. 1. — *Coupe horizontale passant un peu au-dessus du corps calleux.*

f.a. Extrémité inférieure de la frontale ascendante. — s. R. Extrémité inférieure du sillon de Rolando. — s.s. Scissure de Sylvius.

FIG. 2. — *Coupe frontale* (Méth. de Pitres).

f.i. Faisceau frontal inférieur. — In. Insula. — a.m. Avant-mur. — c.e. Caps. externe.

La coupe verticale et transversale au niveau du pied de la frontale ascendante (coupe frontale de Pitres, fig. 2), nous montre les rapports de cette masse arrondie, rougeâtre, avec la région de l'insula et surtout la capsule externe. On y voit que cette masse est comprise tout entière *dans la substance blanche* du faisceau frontal infé-

Digitized by Google

rieur (pied de la frontale ascendante), et que, fait important, la région de l'insula est intacte, que l'avant-mur est normal et que la capsule externe est bien éloignée du foyer morbide.

Artères de la base du cerveau pas athéromateuses.

Cœur normal. Poumons sains. Foie, rate, reins normaux.

Examen de la masse brunâtre de l'hémisphère droit : Sa consistance est assez ferme au doigt. Cette coupe montre qu'elle se compose d'une partie centrale formée d'un détritus rouge brun acajou, un peu feuilleté, manifestement constitué par du sang ; au microscope : de très nombreux globules sanguins (à peine quelques filaments de fibrine).

FIG. 3.

Ce détritus se désagrège dans l'eau et nous permet alors de voir une portion périphérique constituée par une coque résistante, bien qu'assez mince. Sa résistance est telle qu'après la coupe elle conserve la forme d'un sac arrondi (1).

Sa face externe est rugueuse et donnait insertion à de très fins filaments, comme à un chevelu. Sa face interne semble par places absolument lisse ; en d'autres endroits elle est couverte de stratifications rouge brunâtre, irrégulières, qui, raclées se montrent au microscope formées de caillots anciens stratifiés.

La coupe histologique de la poche, après action de l'alcool au 1/3, de la gomme picriquée et de la coloration au picro-carmin ou à l'hématoxyline, montre que cette poche est constituée par une portion périphérique de tissu fibreux à fibres parallèles et concentriques entre lesquelles se trouvent seulement quelques granulations graisseuses et quelques cristaux d'hématoïdine, et par une portion tournée vers la cavité de la poche, irrégulière et tomenteuse, formée par un tissu de granulations dont les unes prennent les réactifs colorants, et dont les autres, plus nombreuses et formant des traînées épaisses, sont des granulations graisseuses et surtout des cristaux d'hématoïdine. Cette partie interne est même parsemée de petites artérioles.

Ces caractères histologiques nous permettent donc de conclure que nous sommes en présence de la paroi *d'un foyer hémorrhagique ancien.*

Nous avons cru pouvoir présenter à la Société anatomique cette observation d'hémorrhagie cérébrale, intéressante à plus d'un titre, surtout pour le point de vue anatomique : siège assez peu fréquent de la lésion qui est exclusivement cantonnée dans la *substance blanche*, sans que rien extérieurement, malgré une large trépanation, ait pu faire prévoir cette trouvaille d'autopsie.

(1) La fig. 3 donne son aspect après la coupe (grandeur naturelle).

Digitized by Google

Hernie inguinale congénitale étranglée, réduite en masse avec le testicule et la vaginale. — Kélotomie, cure radicale et fixation du testicule au fond des bourses. — Persistance partielle de l'occlusion par coudure de l'anse réduite. — Mort au 7e jour, par M. ARNOULD, aide d'anatomie à la Faculté, interne des hôpitaux.

Maud., 29 ans, porteur d'une hernie inguinale gauche, depuis l'âge de 8 ans, probablement congénitale et d'une hernie inguinale droite plus récente, maintient assez bien ses deux hernies par des bandages. Deux fois seulement, il aurait vu son testicule remonter dans l'aine.

Jeudi soir, 30 janvier, comme sa hernie gauche était descendue, il fait un effort assez violent pour la rentrer. Elle rentre brusquement et le testicule en même temps. Aussitôt, douleur brusque, violente, dans l'aine. Depuis ce moment, interruption du cours des matières et des gaz.

Vomissements alimentaires et bilieux le lendemain.

1er février. Le matin, faciès peu altéré, temp. 37°. Vomissements bilieux et peu de douleur abdominale.

Sensibilité marquée dans l'aine.

Cependant dans la journée les vomissements deviennent fécaloïdes, le ventre se ballonne.

M. Tuffier opère à 11 heures du soir, aidé de M. Macquart, interne de garde, 48 heures après le début des accidents.

Longue incision parallèle au trajet inguinal et prolongée sur la racine des bourses. On trouve un sac engagé dans le canal, sac flasque, mou, ne présentant pas les caractères qu'on voit en général dans les hernies étranglées.

Ouverture du sac : un peu de liquide citrin; le doigt, introduit tombe dans une vaste poche, où il sent un corps arrondi, non tendu, fixé au sac par un cordon.

Ne trouvant à cette tumeur aucun des caractères de l'intestin, on divise le plan profond du sac et on tombe sur une nouvelle cavité séreuse, contenant l'intestin. On tire le tout et on reconnaît que le premier sac ouvert est la vaginale, munie de son testicule, et le second un sac herniaire avec un collet, faisant agent d'étranglement. L'anse étranglée a 12 cent. de long; elle est violacée, mais sa portion serrée paraît en assez bon état. Réduction, extirpation du sac intimement adhérent à la vaginale et au cordon. D'une part, cure radicale; d'autre part le testicule est amené facilement dans les bourses et fixé au fond par deux anses de fils de soie à la face profonde du scrotum et la vaginale est fermée.

Il restera donc deux séries de fils : en haut une série, fermant la nouvelle vaginale, en bas une seconde série traversant la vaginale et destinée à rapprocher le testicule de la face profonde du derme.

Fermeture de la plaie, sans drain, au crin de Florence.

2 février. Émission abondante de gaz pendant la nuit. Diarrhée dans la journée.

Toute douleur a été supprimée. Matin 36°,6. Soir 37°,2.

Le 3. Persistance de la diarrhée. En même temps vomissements biliaires. Faciès altéré, 36°,8.

Digitized by Google

Le 4. Mêmes symptômes. Les vomissements sont fécaloïdes ; hypothermie (36°,6 et 35°,6), pouls filiforme. M. Tuffier voit le malade : La plaie est parfaitement réunie. En présence de ces symptômes, il pense à une intoxication par le sublimé.

Il fait faire plusieurs piqûres d'éther dans la journée, et fait administrer 3 grammes d'iodure de potassium.

Jours suivants. Le ventre est de plus en plus ballonné, mais aucunement douloureux. Le malade a des nausées et des vomissements. Cependant il semble moins abattu ; sa diarrhée est moins abondante, mais persiste avec émission de gaz, il vomit le lait, le bouillon et les potions de Todd qu'on lui fait prendre. L'hypothermie persiste.

Le 8, il meurt (septième jour après l'opération).

Autopsie. — Il n'y a pas trace de péritonite. Au niveau de l'orifice inguinal, examiné par la cavité abdominale, on voit simplement le froncement du péritoine dû à la ligature du sac qui est parfaitement fermé, ou plutôt qui n'existe plus. Donc du côté de la hernie, l'opération a été aussi complète que possible.

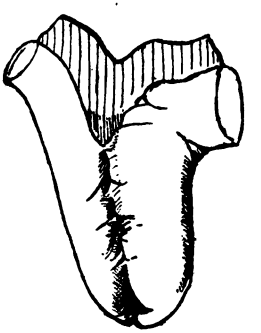

Mais parmi les anses intestinales, il en est une, celle que la Société anatomique a sous les yeux, et qui est l'anse libérée au cours de l'opération, qui fut sans doute après cette opération le siège de la lésion principale. Cette anse intestinale est noire, surtout vers le bout inférieur ; mais elle n'est nullement perforée. Elle offre surtout une *coudure brusque*, très marquée, due comme il est facile de le voir, à l'accolement réciproque des deux branches de l'U sur une hauteur de 5 centim. Cet accolement formé d'adhérences récentes, puisqu'il peut se détruire par une assez légère traction, détermine une sorte de cul-de-sac entre le mésentère d'une part et les deux branches d'intestin réunies d'autre part.

Réflexions. — Cette disposition qui n'interrompait pas rigoureusement la lumière du tube intestinal devait être au point de vue clinique regardée comme un nouveau mode d'occlusion, puisque les vomissements fécaloïdes, le faciès, l'hypothermie persistaient, malgré l'émission de gaz et de matières.

Nous avons en même temps enlevé et examiné les bourses avec le trajet inguino-scrotal. En incisant les bourses parallèlement à la suture opératoire, nous avons ouvert d'abord le scrotum, puis la vaginale et constaté que :

1° La nouvelle vaginale était absolument fermée ;

2° Aucune adhérence entre les deux feuillets de la vagi-

Digitized by Google

nale n'existait, en dehors du siège des points de suture de fixation;

3° La vaginale adhérait au contraire parfaitement au fond du scrotum, sans qu'il fût possible d'y retrouver les fils;

4° Le testicule adhérait au même endroit et l'on peut voir sur la pièce un des fils de fixation, dont l'anse comprenait la vaginale et une petite couche de testicule.

Étranglement herniaire crural. — Pincement latéral de l'intestin avec gangrène. — Entérectomie et entérorraphie. — Anse et sac propéritonéal. — Occlusion par coudure. — Mort, par M. PAUL COLLINET, interne provisoire.

M..., Jean, maçon, âgé de 57 ans, se plaint à son entrée à l'hôtal St-Antoine, de vives douleurs à la région épigastrique et de vomissements durant depuis quatre jours.

Envoyé par erreur dans un service de médecine, on constate que ses vomissements sont de nature fécaloïde et qu'il n'a rendu par l'anus, ni matières, ni gaz depuis cinq jours. Il est porteur d'une hernie crurale droite, de la grosseur d'une petite noix, hernie qu'il n'avait jamais remarquée avant de tomber malade et dont il attribue la production aux efforts qu'il a faits pour vomir. La peau est légèrement rouge à la surface de la tumeur, qui est douloureuse à la pression et ne présente pas de sonorité. Peu de ballonnement du ventre. T. 37°.

Le 1er février, à 6 heures du soir, le malade est transporté en chirurgie dans le service de M. Marchand et, à 11 heures 1/2, M. Tuffier appelé d'urgence, procède à l'opération.

Après incision des téguments et du sac qui contient peu de liquide on tombe sur une anse de l'intestin grêle, rouge violacé. Il s'agit d'un étranglement latéral, véritable pincement du 1/3 de la circonconférence de l'intestin. La partie contenue dans le sac est sphacélée sur une étendue de 1 centim. de long, sur 5 millim. de large; elle est blanc nacré à ce niveau. Une petite perforation laisse échapper quelques gaz.

On débride le collet du sac; la partie sphacélée de l'anse est réséquée et on suture la paroi intestinale après avivement de la muqueuse. Un second plan de sutures ne comprenant que la séreuse, d'après le procédé de Lambert est fait au-dessus du premier.

L'anse herniée est réduite après vérification des sutures; puis dans le cas où celles-ci viendraient à céder, on dispose un gros drain dans le trajet pour assurer l'écoulement des matières.

Pansement à la gaze iodoformée et au coton salicylé. Tempér. après l'opération, 38°.

Le lendemain le malade se trouve un peu mieux, il a rendu quelques gaz. Il a encore des nausées. T. 37°,2.

Le soir du 2 février, les vomissements apparaissent de nouveau. T. 36°,8.

Le 3 février, on constate tous les signes de l'étranglement: vomissements fécaloïdes, ballonnement. T. 36°,9.

Le malade n'a pas eu de selle et n'a émis aucun gaz. M. Monod en

Digitized by Google

l'absence de M. Marchand enlève le pansement. Le ventre n'est pas douloureux à la pression, sauf dans le voisinage de la plaie opératoire qui a très bon aspect. Il s'est écoulé par le drain une très petite quantité de sérosité sanguinolente, pas la moindre trace de matière fécale. Il y a de la congestion pulmonaire aux deux bases ; l'état général est mauvais, le malade est très abattu ; on se décide à ne pas intervenir.

Le 4. Les vomissements ont persisté, le malade est toujours dans l'hypothermie ; il meurt à 6 heures du soir avec tous les signes de l'occlusion.

Autopsie. — Après incision de la paroi abdominale dans le pro-

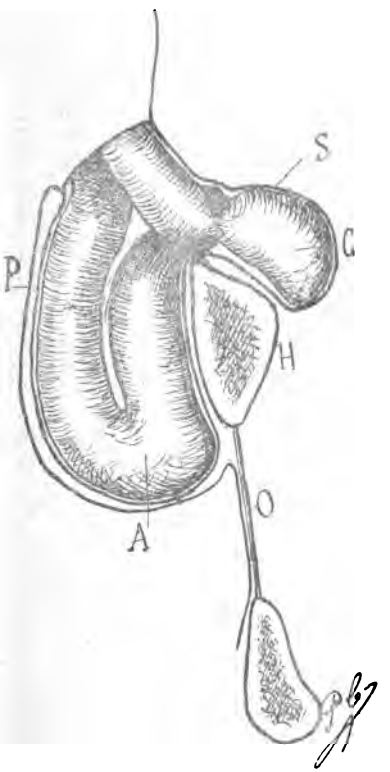

P. Péritoine pariétal. — S. Sac. — H. Branche horizontale du pubis. — O. Aponévrose obturatrice. — C. Partie crurale de la hernie. — A. Partie propéritonéale.

longement de l'incision opératoire, on trouve l'anse primitivement herniée un peu engagée dans la partie supérieure du canal crural ;

Digitized by Google

elle adhère légèrement au péritoine pariétal. Au moment où on la détache, sa cavité s'entr'ouvre et laisse échapper un peu de matière d'aspect jaune purulent. La partie de l'intestin située immédiatement en avant de cette anse se recourbe à angle brusque sur le bord de la crête pectinéale et pénètre entre le pubis et le péritoine qui s'est laissé déprimer à ce niveau pour former une sorte de poche. Cette poche de la dimension d'une noix s'étend jusqu'au trou obturateur où elle arrive au contact de l'aponévrose obturatrice.

L'étranglement a dû persister par suite de l'angle formé par l'anse intestinale au niveau de la crête pectinéale sur laquelle elle était comprimée ; car le collet du second sac n'est pas serré et l'intestin est normal en ce point.

Cette variété de hernie se rapproche de celle décrite par Loumeau (Thèse de Bordeaux, 1885), d'après Krœnlein de Berlin, et nommée hernie cruro-propéritonéale ; avec cette différence cependant que dans la hernie cruro-propéritonéale, la partie de l'anse intestinale refoulée en avant du péritoine se place derrière la paroi abdominale, où à la rigueur sa présence peut être reconnue par la percussion ; tandis que dans le cas présent l'intestin était descendu entre le péritoine pariétal et le pubis, ce qui rendait le diagnostic impossible.

Examen de la pièce de hernie latérale étranglée avec plaque de gangrène, par M. CHAPUT, chirurgien des hôpitaux.

Macroscopiquement. — La pièce de M. Tuffier présente déjà un intérêt assez considérable. Nous y voyons d'abord que la suture de Lambert qu'il a exécutée ne s'est pas réunie, et nous aurons d'ailleurs plus loin l'explication de ce fait dans les lésions profondes de l'intestin au voisinage de la plaque de sphacèle.

En second lieu, l'intestin étant incisé longitudinalement sur son bord libre, on constate qu'en regard de la hernie latérale existe une saillie en éperon, considérable, de la paroi opposée de l'intestin. Cette saillie est en grande partie le résultat de l'inflexion brusque de l'anse à ce niveau. L'existence d'un éperon peu saillant en regard des hernies latérales est un phénomène qui s'observe assez fréquemment et que j'ai pu constater pour ma part dans une observation communiquée à l'Académie le 18 février 1890.

Sur le bout supérieur pas trace de coudure, pas de dilatation en amont d'un point quelconque, comme cela se serait produit si la coudure constatée à l'autopsie par M. Tuffier avait été une cause efficace d'arrêt des matières.

J'incline donc à penser que le malade de M. Tuffier est mort non pas d'arrêt des matières par coudure, mais de phénomènes généraux (congestion pulmonaire, anurie, shock, paralysie vaso-motrice, paralysie intestinale) comme meurent si souvent les hernieux étranglés.

Digitized by Google

Histologiquement, la portion d'intestin sur laquelle a porté la suture présente les lésions suivantes :

Le *tissu conjonctif sous-péritonéal*, très ténu et délicat normalement est épaissi, condensé, très fortement coloré, surtout à la partie périphérique.

On y trouve des éléments embryonnaires arrondis ou anguleux (résultat de la déshydratation pour le montage au baume) des fibres conjonctives, avec par places un réticulum très fin, à mailles étroites, à fibrilles fines contenant des globules rouges ; les fibrilles paraissent être des filaments de fibrine.

Les éléments embryonnaires sont en majorité dans la moitié superficielle de cette couche, les fibres conjonctives dominent dans la moitié profonde.

Couche musculaire. — La couche musculaire longitudinale (coupe parallèle à l'axe de l'intestin), présente une striation longitudinale nette. Les modifications des noyaux y sont particulièrement remarquables. Ils sont extrêmement multipliés comme nombre, si bien que leurs extrémités se touchent presque. Ils sont très allongés et grêles pour la plupart, rappelant leurs caractères d'origine. Mais leurs dimensions sont devenues gigantesques, leur diamètre égale fréquemment celui d'un leucocyte et leur longueur est 5 ou 6 fois plus considérable.

Certains de ces noyaux sont fusiformes, d'autres sont devenus sphériques avec un contour régulier, enfin on trouve en minorité des cellules embryonnaires typiques.

La couche musculaire circulaire, coupée perpendiculairement, se présente sous la forme de gros faisceaux elliptiques séparés par des intervalles conjonctifs. Ces intervalles sont très larges (la moitié de l'épaisseur des vaisseaux) et littéralement farcis de cellules embryonnaires.

Les faisceaux eux-mêmes n'ont plus l'aspect régulier, classique, on n'y distingue plus qu'un fond formé par une série d'éléments arrondis, petits, peu colorés, de diamètre régulier, constitués sans doute par le tissudes fibres cellules coupées.

Plus rarement parsemées dans ce fond, se rencontrent des cellules embryonnaires.

Tunique celluleuse. — C'est la tunique la plus altérée. Elle est considérablement augmentée d'épaisseur (3 ou 4 fois). On y distingue surtout des infiltrations sanguines considérables. Par places le sang est épanché presque pur, avec un piqueté discret formé par les cellules embryonnaires disséminées.

Ailleurs le sang est moins abondant, moins collecté ; les globules moins nets sont disséminés dans un réticulum fibrineux à mailles fines. De plus grosses mailles à travées plus épaisses s'aperçoivent aux mêmes endroits, c'est le tissu conjonctif dissocié de la celluleuse.

En certains points le tissu n'est point infiltré, on trouve alors des faisceaux conjonctifs farcis de cellules conjonctives jaunes.

D'énormes vaisseaux s'aperçoivent à distances éloignées, ils ont des parois concentriques semées de noyaux allongés en bâtonnets, nombreux et volumineux.

En somme, vaisseaux énormes, infiltration sanguine considérable, allant jusqu'à l'aspect de lacs sanguins, infiltration embryonnaire très marquée, tel est le résumé des lésions de la celluleuse.

Digitized by Google

Muqueuse. — La muscularis mucosæ est peu distincte. La couche conjonctive sous-glandulaire est très infiltrée de cellules embryonnaires. Par places on trouve d'énormes vaisseaux sous-glandulaires. Les espaces interglandulaires très élargis sont farcis des mêmes éléments et à la surface de la muqueuse on les voit se substituant aux glandes s'étaler en champignons bien souvent sphacélés. La muqueuse a perdu d'ailleurs à peu près les 2/3 de son épaisseur normale (chute par sphacèle).

Dans la partie profonde des glandes, l'épithélium est relativement sain. Plus superficiellement, l'épithélium constitue d'énormes globes de mucus, enfin vers la surface existe un véritable chaos, on ne retrouve plus les tissus glandulaires, mais un tissu bouleversé où se rencontrent pêle-mêle des fibres conjonctives, des cellules embryonnaires et de l'épithélium glandulaire tombé.

En somme, trois couches d'égale épaisseur constituent la région glandulaire de la muqueuse : couche des culs-de-sac glandulaires.

Couche des globes muqueux.

Couche chaotique fréquemment mortifiée.

La plus grande partie de la muqueuse est tombée et on peut affirmer que c'est bien plus un phénomène pathologique que le résultat de la putréfaction.

M. Tuffier. — J'ai engagé MM. Arnould et Collinet à publier ces deux observations parce qu'elles touchent plusieurs points intéressants. Toutes deux démontrent qu'en présence d'accidents d'obstruction intestinale consécutifs à une kélotomie, il peut devenir urgent de faire une laparotomie soit au niveau de la région de la hernie réduite, soit sur la ligne médiane. Dans le cas de hernie cruro-propéritonéale le premier mode aurait pu réussir ; dans le fait de réduction en masse, la laparotomie seule pouvait montrer le siège de la lésion car nous avons trouvé l'anse malade au milieu de l'abdomen. Je n'ai pas agi ainsi parce que dans le premier cas, il s'est développé instantanément une double congestion pulmonaire qui a emporté rapidement l'opéré. Dans le second, l'émission de gaz et de matières intestinales très abondantes ne permettait pas le diagnostic d'occlusion.

Le mode de cette occlusion est le même dans tous les cas, c'est la coudure brusque et maintenue telle. Ces faits sont connus depuis longtemps.

La réduction en masse s'est produite ici d'une façon particulière et rare. Ce n'est pas la hernie seule et son sac, qui ont été refoulés dans le ventre, mais la hernie, le testicule

Digitized by Google

et *la vaginale*. L'adhérence du sac et de la séreuse testiculaire explique ce mécanisme. Il plaide en faveur de la fixation du testicule au fond des bourses dans ces cas de testicule migrateur.

Séance du 21 *février* 1890.

PRÉSIDENCE DE M. CHAUFFARD

Épithélioma du rein, infection, mort. — Le ballottement et l'hématurie comme signes diagnostiques, par M. J. ALBARRAN, interne, médaille d'or des hôpitaux.

Malade mort dans le service de M. Guyon le 15 février 1890.

C'était un homme de 53 ans qui, sans aucun passé urinaire, fut pris le 10 janvier dernier de rétention d'urine à la suite d'excès alcooliques. La rétention ne dura que 5 heures et lorsque le malade put pisser il constata que son urine était sanglante ; cette hématurie très abondante continua pendant trois jours sans être accompagnée d'aucun autre symptôme.

Le 14. Le malade entre à Necker, je constate une abondante hématurie avec des caillots sans forme déterminée. Par le lavage de la vessie j'arrive à nettoyer cet organe et je note bien que le liquide de lavage ne se colore pas à la fin de l'opération. Tout l'appareil urinaire paraît sain, excepté toutefois le rein droit qu'on sent un peu augmenté de volume par le ballottement rénal. Je porte le diagnostic : *Petit néoplasme du rein droit.*

L'hématurie, seul symptôme accusé, disparaît dès le lendemain de l'entrée du malade et le 6e jour il quitte l'hôpital.

Le 25. Ce malade rentre à Necker, il nous raconte que depuis 4 jours il pisse du sang et nous apporte un long caillot de 17 cent., présentant la forme de l'uretère. Cette seconde hématurie disparaît rapidement ; je fais alors l'examen endoscopique et je vois la vessie, saine, présenter seulement quelques colonnes. De nouveau le ballottement rénal droit est senti par M. Guyon et par nous.

6 février. Le malade part du service, mais le 8 il est repris d'une très abondante hématurie ; à plusieurs reprises le malade est obligé de se sonder et le 11 février il revient dans le service : exsangue, pâle et très affaibli, pouvant à peine se tenir sur ses jambes ; le soir il a 38°,6.

Le 12 ; 37°,6 matin ; 38° soir. Nouvel examen du malade : en lavant la vessie on constate très nettement, à plusieurs reprises, que le liquide du lavage se colore très fortement à la fin comme dans une hématurie vésicale type. D'un autre côté, le ballottement rénal paraissant un peu douteux, on craint un néoplasme vésical et je fais avec toutes les précautions voulues un nouvel examen endoscopique.

Digitized by Google

La vessie contient de nombreux caillots, le liquide se trouble et on ne voit rien.

C'était le 13, le matin, avant l'examen le malade avait 37° ; le soir il a un grand frisson et 40°,2 de fièvre.

Le 14. 38° et 39°,2 le soir ; urines très sanglantes : 200 gr. dans les 24 heures.

Le 15. 38°,6, le matin. Coma complet, 150 gr. d'urine dans les 24 heures ; mort à 3 heures de l'après-midi.

AUTOPSIE. — Le rein droit de ce malade est augmenté à peu près d'un tiers de son volume ; la capsule graisseuse est épaissie et adhère au rein. A la coupe on voit une tumeur, un peu plus grande qu'un gros œuf de poule, siégeant à l'extrémité supérieure du rein et englobant complètement la capsule surrénale : je dis de suite, ne voulant pas, pour aujourd'hui, insister sur ce point, qu'au point de vue *histologique* c'est un *épithélioma* en dégénérescence graisseuse : la tumeur présente l'aspect d'un adénome transformé et une texture carcinoïde type. Il n'existait pas de ganglions au niveau du hile. La veine rénale n'est pas envahie.

Bactériologie. — Pendant la vie, 4 heures avant la mort du malade, je fis des cultures sur des milieux variés avec l'urine et le sang de ce malade. Dans l'urine on trouvait à l'état de pureté, la *bactérie pyogène*. Le sang ne cultiva pas.

Après la mort, le sang pris dans la veine axillaire resta stérile, mais l'urine du bassinet et le parenchyme du rein gauche (seul cultivé) donnèrent, à l'état de pureté, la même bactérie pyogène.

RÉFLEXIONS. — Cette observation me paraît prêter à quelques considérations importantes. *Au point de vue du diagnostic* nous nous sommes appuyé en clinique aux deux symptômes : le ballottement rénal, et l'hématurie.

Le ballottement rénal, découvert par mon maître M. Guyon, peut être perceptible même avec des augmentations de volume peu considérables, et c'était le cas chez notre malade, alors surtout que la tumeur siège à droite. Parfois au contraire on ne sentira pas le ballottement avec des tumeurs d'un certain volume. Ces différences tiennent, je crois, à la mobilisation du rein qui, souvent, est un peu déplacé par en bas lorsqu'il augmente de volume. On sait, du reste, que, suivant le sujet, le rein est plus ou moins mobile.

On admet volontiers que le ballottement rénal est un signe positif et certain d'une augmentation de volume de cet organe. Or, il faut bien le dire, malgré son excellence, ce symptôme peut tromper. Je viens d'en avoir la preuve chez un malade du service de M. Rigal dont j'ai vu hier l'autopsie. En s'appuyant sur le ballottement rénal, on avait porté le diagnostic cancer du rein ; l'autopsie montra un cancer du jéjunum qui

Digitized by Google

était venu se mettre en rapport avec la face antérieure du rein gauche dont le séparait le côlon aplati.

Je veux insister aussi sur des points importants concernant *l'hématurie*.

La présence dans l'hématurie de longs caillots reproduisant le moule de l'uretère est bien connue, mais on croit généralement que c'est là un symptôme rare. D'après ce que j'ai vu, je puis dire qu'il est loin d'en être ainsi : sur 4 néoplasmes du rein examinés à ce point de vue, dans 3 cas nous avons vu ces longs caillots de 16 à 18 centimètres.

Depuis que M. Guyon a si bien étudié ce symptôme hématurie, nous savons tous que lorsque après avoir lavé la vessie, et que le liquide ressortant clair, ses dernières gouttes sont fortement teintées en rouge, on peut *à coup sûr* diagnostiquer une hématurie d'origine vésicale; jamais, dit-on, le liquide n'est plus coloré à la fin du lavage lorsque le sang descend du rein. On a vu plus haut que chez notre malade la fin du lavage était fortement teintée en rouge et qu'il n'y avait pas la moindre lésion vésicale. Voilà donc un signe qui peut tromper dans son absolutisme actuel : cela pourra arriver toutes les fois que l'hématurie rénale étant très abondante il tombe dans la vessie une grande quantité de sang dans un court espace de temps.

Encore un mot au sujet de l'*infection* qui a emporté ce malade. Je ne veux pas insister sur sa rapidité foudroyante ni sur l'agent infectieux, la *bactérie pyogène*. Ce sont des faits qui ne sont pas rares et connus depuis que M. Hallé et moi, les premiers, nous les avons étudiés.

Il est intéressant de rechercher comment l'infection s'est faite. Avant son dernier séjour à l'hôpital, le malade ayant eu des symptômes de rétention déterminés par les caillots, s'était sondé lui-même à plusieurs reprises, et il n'est pas douteux qu'il se soit infecté, puisque quand il revint nous trouver il avait de la fièvre (38°,6). La température pourtan était tombée à 37° lorsque le surlendemain de son entrée, je fis l'examen endoscopique, ce jour-là, elle monta le soir à plus de 40° et la fièvre continua jusqu'a la mort. Il est difficile de ne pas voir là une relation de cause à effet entre l'examen endoscopique et la poussée infectieuse terminale. Cela est d'autant plus probable que l'endoscope est un instrument très dangereux au point de vue de l'infection, surtout

Digitized by Google

lorsqu'il existe des hématuries. Dans ces conditions il est *très fréquent* de voir à la suite de l'examen endoscopique une poussée de fièvre plus ou moins intense : il existe en ce moment à Necker, sans compter celui dont je rapporte ici l'obsertation, trois malades ayant des hématuries vésicales et qui ont subi cet examen, ce sont les nos 8, 13 et 25 : tous trois ont eu, dès le soir même, une élévation de température. J'ai observé bien souvent le même fait et j'ai même vu, l'année passée, dans un cas de petit néoplasme vésical, chez un malade non infecté auparavant, l'endoscope déterminer une infection mortelle.

On n'a pas appelé l'attention sur ce grand danger d'infection lorsqu'on pratique l'examen endoscopique ; il s'explique pourtant par des conditions inhérentes à l'instrument lui-même et aux conditions dans lesquelles l'examen est pratiqué. L'instrument est d'une asepsie très difficile, par les liquides antiseptiques. Cela est démontré par des expériences de culture que j'ai faites et par les cas cliniques mentionnés ci-dessus : chez tous ces malades l'examen avait été fait avec des précautions antiseptiques et l'endoscope avait plongé pendant quelque temps dans l'acide phénique au 5 0/0.

Actuellement je stérilise l'endoscope à l'étuve sèche à 150°. Pour que l'instrument ne se détériore pas il suffit de l'envelopper très soigneusement d'ouate.

Dans les cas d'hématurie, le malade présente des conditions qui favorisent beaucoup l'infection. Si l'hématurie est vésicale (néoplasme, rétention, etc.) la vessie dépouillée de son épithélium peut absorber, la stagnation du sang favorise la culture des microbes et l'affaiblissement de l'organisme occasionné par l hémorrhagie le met en condition d'infériorité. A cela s'ajoutent souvent des lésions rénales préexistantes. Lorsque l'hématurie est d'origine rénale les mêmes conditions existent, sauf toutefois l'absorption vésicale, à moins de rétention concomitante ; en échange la présence du sang, peut-être de caillots dans les uretères, peut favoriser l'ascension des micro-organismes.

Il faut donc conclure que l'endoscope ne doit être employé qu'après stérilisation prealable de l'instrument à l'étuve et en s'entourant des plus grandes précautions antiseptiques.

M. Chaput. — Je pense comme M. Albarran que le ballot-

Digitized by Google

tement rénal ne constitue pas un signe de certitude absolue; j'ai observé sur un malade tous les signes d'une tumeur rénale mobile, le ballottement était très net ; M. Péan l'opéra et se trouva en présence d'un cancer du côlon. Dans un autre cas, chez une femme atteinte de fibromes de l'utérus, on reconnaissait une tumeur de l'hypochondre gauche, on croyait à une hydronéphrose par compression de l'uretère : mais quand on opéra on vit qu'il s'agissait d'un kyste dermoïde de l'ovaire gauche avec un long pédicule.

M. Tuffier. — Le ballottement rénal est un signe de très grande valeur, et qui rend en clinique les plus grands services, mais il n'est pas pathognomonique d'une altération du rein.

Toute tumeur mobile comprise entre deux plans résistants peut ballotter, aussi les tumeurs susceptibles de présenter le *ballottement lombaire* sont-elles multiples. J'en ai pour ma part rencontré plusieurs exemples qui avaient dès longtemps appelé mon attention sur ce point.

Ce fut d'abord un *kyste dermoïde de l'ovaire gauche* survenu chez une de mes malades opérée d'un rein mobile par la néphropexie. Ce kyste était si mobile qu'il errait dans la region des fausses côtes où il présentait ce phénomène, à tel point que j'ai cru à une récidive de mon rein flottant et que je l'ai extrait par la voie lombaire (*Arch. gén. de méd.*, janvier 1890; opéré en 1888).

Un second fait m'a été fourni par une malade que j'ai également opérée à l'hôpital Cochin. C'était une femme de 40 ans, couchée au n° 3 de la salle Cochin. J'avais trouvé chez elle une tumeur lombaire droite que j'avais diagnostiquée kyste hydatique du rein droit, parce que j'avais trouvé ailleurs un de ces kystes. Cette tumeur présentait le ballottement lombaire. L'opération me démontra qu'il s'agissait d'un *kyste hydatique occupant la partie sus-rénale*. Le foie et le rein étaient intacts; la malade, encore à l'hôpital, est en voie de guérison.

Les deux autres exemples ont trait *au ballottement hépatique*. Le premier n'a qu'un intérêt relatif car il manque de sanction opératoire. Il s'agit d'une femme couchée au n° 20 de la salle Cochin ; elle présentait une tumeur siégeant au-dessus des fausses côtes droites, nettement ballottante. Cette tumeur continuait sa matité et sa consistance avec celle du

Digitized by Google

foie, il n'y avait jamais eu aucun accident urinaire. Nous pensâmes M. Anger et moi à un *cancer du foie* avec ballottement hépatique; la suite de la maladie confirma la notion du cancer, malheureusement aucune intervention ne fut faite.

Le second exemple de ballottement hépatique que j'ai observé présente au contraire la preuve de son existence. C'est ma 7e opération de néphropexie. La malade est encore dans la salle Cochin au n° 5 et son histoire fort intéressante trouvera place ailleurs. C'est le plus beau cas d'entéroptose avec rein mobile et prolapsus génital que j'aie observé. Le rein flottait dans la région lombo-iliaque, sa mobilité était très notable, mais au-dessus de lui on trouvait en explorant la partie supérieure de la région lombaire de cette femme très maigre une seconde tumeur qui ballottait par le palper bimanuel. Cette tumeur, lisse, mate, se perdait sous les fausses côtes; je diagnostiquai un abaissement du foie coïncidant avec la néphro-entéroptose. Les accidents douloureux m'obligèrent à faire la néphropexie. Mon incision lombaire tomba en haut sur une tumeur ferme, mobile avec la respiration, violacée et dépassant de deux travers de doigt la 12e côte, j'approchai de cette tumeur aussi près que possible à travers le péritoine et nous reconnûmes à sa forme, à sa consistance, à son étendue, à sa couleur le foie qui ballottait. Au-dessous était le rein qui fut fixé. La malade, soumise ensuite à un traitement général par le massage, est encore à l'hôpital Cochin, mais en voie de guérison.

Je citerai en terminant un exemple *de ballottement intestinal*, dû à la réplétion du côlon descendant par des matières stercorales. Nous l'avons observé du côté gauche de notre malade au kyste hydatique.

Quant à la pièce qui nous est présentée, elle vient à l'appui de ce que j'ai soutenu dans une étude sur les tumeurs maligne du rein, publié en 1888 dans les *Annales des maladies des organes génito-urinaires:* la nécessité des opérations précoces dans les néoplasmes du rein, et la seule efficacité de ces interventions. La mort du patient prouve une fois de plus que toute manœuvre sur l'appareil urinaire doit être entourée des précautions minutieuses d'antisepsie qui dominent la chirurgie générale.

M. Broca. — J'ai observé dans le service de M. Trélat, un

Digitized by Google

kyste hydatique du lobe gauche du foie qui donnait le signe du ballottement.

M. TUFFIER. — On peut conclure de tous ces exemples que toute tumeur qui touche la région lombaire peut ballotter.

M. PILLIET. — Je remarque que dans la pièce de M. Albarran on ne voit pas de capsule surrénale, on sait que Grawitz admet le développement des adénomes aux dépens de la capsule surrénale.

Sabourin au contraire les considère comme se développant toujours dans le rein.

M. CHAUFFARD. — J'ai vu un cas d'adénome épithélial du rein tout à fait central, avec une capsule surrénale complètement intacte. La théorie de Sabourin ne paraît pas douteuse.

ÉLECTIONS

M. MAURIN est nommé *membre correspondant.*

Des lésions consécutives à la flexion forcée des phalangettes des doigts, par M. DELBET, prosecteur à la Faculté.

L'historique de cette question est fort court. M. Segond le premier, en 1880, a attiré l'attention sur l'arrachement du point d'insertion des deux languettes phalangettiennes de l'extenseur du petit doigt par flexion forcée de la phalangette sur la phalangine (1). Il avait observé un cas clinique dont il a donné une description parfaite. Aujourd'hui, dix ans après, il n'y a rien à ajouter à cette description. Il avait constaté en outre dans plus de vingt expériences cadavériques que le tendon, au lieu de se rompre, arrache un fragment osseux plus ou moins considérable de la partie inférieure de la phalange unguéale.

L'année suivante, dans un article du *Centralblatt für Chirurgie*, Busch (2) prétendit avoir observé l'arrachement de l'extenseur avant M. Segond. Busch a sans doute fait le diagnostic de cet arrachement avant M. Segond puisqu'il nous le dit : mais comme sa publication n'a été inspirée que

(1) *Soc. anat.* et *Prog. méd.*, 3 juillet 1880, p. 534.
(2) BUSCH. Ueber der Abriss der Strecksehne von der Phalanx des Nagelgliedes. *Cent. f. chir.*, 1881, n° 1.

Digitized by Google

par celle de M. Segond, et qu'elle lui est postérieure, la priorité appartient indiscutablement au chirurgien français. Du reste le mémoire de Busch, intéressant en ce qu'il renferme cinq observations cliniques, n'ajoute cependant rien à nos connaissances ni sur la nature, ni sur le mécanisme de la lésion, car l'auteur déclare n'avoir jamais pu la reproduire sur le cadavre, ce qui est au moins singulier.

Plus récemment, en 1887, Schœning (1) a publié une nouvelle observation, et surtout il a très minutieusement analysé par des expériences cadavériques le curieux mécanisme de cette lésion.

M. Polaillon (2) a donné dans son article « Doigt » du *Dictionnaire encyclopédique* une description didactique de « l'arrachement du tendon extenseur de la phalangette ». Enfin Lejars (3) y a consacré quelques mots dans le premier et récent volume du « Traité de chirurgie ».

M. Polaillon a cité dans son article une observation de M. Duplay (4) où il s'agissait d'une rupture du long extenseur du pouce au niveau de la tabatière anatomique. Cette rupture est complètement différente par son siège et par son mécanisme des lésions consécutives à la flexion forcée des phalanges unguéales, et elle doit être distraite de ce groupe. Je le montrerai plus loin.

Anatomie pathologique. — J'ai fait un assez grand nombre d'expériences cadavériques sur le sujet en question, mais je n'ai pris de notes que sur 44 de ces expériences. C'est avec ce matériel que je vais décrire les lésions.

Elles sont variables et de trois espèces différentes. Dans certains cas le tendon arrache un petit fragment d'os, le bec dorsal de la phalangette. Le cartilage cède en même temps que l'os, et l'articulation interphalangino-phalangettienne est ouverte. C'est à cette lésion que M. Segond a donné le nom d'*arrachement du point d'insertion de l'extenseur*, nom qu'il convient de conserver. Dans d'autres cas, il n'y a plus

(1) SCHŒNING. Ueber den Abriss der Strecksehne von der Phalanx des Nagelgliedes. *Arch. f. klin. Chir.*, vol. XXXV, p. 237.

(2) POLAILLON. *Dict. encyclop. des sciences médic.*, art. Doigt, 1re série, vol. XXX, p. 163.

(3) LEJARS. Arrachements tendineux sous-cutanés. *Traité de chir.*, 1er vol., p. 824.

(4) DUPLAY. Rupture sous-cutanée du tendon du long extenseur du pouce de la main droite au niveau de la tabatière anatomique. *Bullet. et mém. de la Soc. de chir.*, 29 novembre 1876, p. 788.

Digitized by Google

seulement un simple arrachement osseux, mais une véritable *fracture de la phalangette*. Le trait de fracture est horizontal, à peu près parallèle à la surface articulaire, et la phalangette est divisée en deux fragments, l'un supérieur, articulaire, qui a la forme d'un disque de 3 à 4 millimètres d'épaisseur, l'autre inférieur plus considérable. Dans ce cas l'articulation n'est pas ouverte.

Enfin il arrive quelquefois que l'os résiste et que le tendon cède. Il se déchire alors à 2 ou 3 millimètres de son insertion à la phalangette, au niveau de l'articulation des deux dernières phalanges. La partie dorsale de la capsule articulaire très adhérente au tendon se déchire en même temps que lui, et l'articulation est largement ouverte.

En somme, trois lésions sont possibles :

1° L'arrachement du point d'insertion avec ouverture de l'articulation.

2° la fracture de la phalange sans ouverture de l'articulation.

3° La déchirure du tendon avec ouverture de l'articulation (1).

La fréquence de ces diverses lésions est loin d'être la même. Dans mes 44 expériences, j'ai échoué 12 fois. Il reste donc 32 faits qui se répartissent de la manière suivante :

14 arrachements du point d'insertion.
14 fractures de la phalangette.
4 déchirures du tendon.

Les arrachements et les fractures sont en nombre égal, et les deux lésions osseuses réunies l'emportent de beaucoup sur la déchirure du tendon qui est en somme exceptionnelle. Ce qui est assez singulier et peut-être intéressant au point de vue clinique, c'est que les lésions osseuses et les lésions tendineuses sont très loin de se répartir également sur les différents doigts. Sur l'index, le médius et l'auriculaire je n'ai jamais observé que des lésions osseuses, arrachements ou fractures. Sur l'annulaire j'ai produit une rupture tendineuse

(1) J'emploie le mot déchirure et non celui de rupture, parce qu'il est généralement admis que l'expression rupture tendineuse s'applique aux solutions de continuité des tendons qui se produisent sous l'influence de la contraction musculaire. Or dans le cas qui m'occupe, le muscle ne joue aucun rôle, le tendon agit comme un ligament, ainsi que je le montrerai en discutant le mécanisme.

Digitized by Google

sur 9 cas; encore était-elle incomplète, car il restait des brides latérales, capables d'imprimer quelques mouvements à la dernière phalange. Sur le pouce au contraire, les lésions que j'ai produites se répartissaient de la manière suivante. Sur 8 expériences, 3 échecs, 3 déchirures tendineuses, 2 fractures. Il semble donc que le pouce soit particulièrement exposé à la déchirure tendineuse; ce qui peut s'expliquer par la faiblesse du long extenseur propre relativement au volume de la phalange unguéale.

Etiologie.— Sur les 9 cas cliniques dont j'ai trouvé la relation, il y a 7 hommes et 2 femmes. Je n'insiste pas sur cette différence de nombre Il s'agit là de traumatisme. Les hommes y sont toujours plus exposés.

Le plus jeune des malades dont l'âge est indiqué avait 17 ans, le plus vieux 50 ans. C'est encore l'âge des traumatismes : cela a peu d'intérêt.

En général les malades sont tombés sur la main, et les doigts étendus ont porté sur le sol par leur extrémité. Seul le cas de M. Segond fait exception. Une infirmière dans une dispute avec un malade fut saisie par l'extrémité du petit doigt. Le malade appuyant avec son pouce sur la phalangette et avec ses autres doigts sur la phalangine, fléchit brusquement la troisième phalange sur la seconde.

Mécanisme. — J'étudierai d abord d'une manière générale le mécanisme commun aux trois lésions possibles, je chercherai ensuite à déterminer pourquoi : c'est tantôt le tendon, tantôt l'os qui cède.

Busch pense que l'arrachement osseux est produit par une forte contraction du muscle, et il le compare à la fracture par arrachement du calcanéum ou de la grosse tubérosité de l'humérus. Est-ce la contraction de l'extenseur commun, est-ce celle des interosseux qui arrache l'os ? il ne le dit pas. Bien que tous les muscles ne soient pas très volumineux, on ne peut décider à priori d'une manière absolue, s'ils sont ou non capables par leur contraction de rompre leur tendon ou d'arracher l'os sur lequel ils s'insèrent. Il semble bien probable que dans le cas de M. Duplay où le tendon du long extenseur du pouce s'était rompu au niveau de la tabatière anatomique, la contraction musculaire ait été l'agent de la rupture. Mais il ne semble pas en être de même pour les arrachements ou les déchirures qui se produisent au niveau

Digitized by Google

de la phalange unguéale. En tout cas on peut affirmer que la contraction du muscle n'est pas nécessaire, puisqu'il est facile, quoiqu'en ait dit Busch, de reproduire les lésions sur le cadavre où la contraction musculaire n'existe pas, et que les lésions s'obtiennent encore aisément, ainsi que l'a montré Schœning, lorsqu'on a complètement sectionné les tendons de l'extenseur et des interosseux sur le dos de la première phalange, c'est-à-dire lorsqu'on a complètement séparé les tendons des muscles.

O. Witzel (1) n'incrimine plus la contraction des extenseurs, mais bien celle des fléchisseurs. C'est la tension passive des extenseurs par la flexion forcée qui amène la rupture du tendon. (Je pensais en effet que c'était le tendon qui se déchirait dans ces cas.)

Segond a également admis que les lésions étaient produites par la tension du tendon extenseur. Analysant ce qui s'était produit dans son cas, que j'ai déjà rapporté, il pensait que tandis que le pouce du malade fléchissait fortement la phalange unguéale du petit doigt de l'infirmière, les autres doigts du malade prenant leur point d'appui sur la face dorsale de la deuxième phalange, avaient solidement fixé le tendon en le comprimant contre l'os. En somme, M Segond a parfaitement vu que les muscles ne jouaient aucun rôle dans la production des lésions consécutives à la flexion forcée des dernières phalanges, et que tout se passait entre le tendon et l'os. Mais la cause qu'il a donnée de la fixation du tendon, tout au plus applicable à son cas, ne peut être acceptée pour ceux où les lésions se sont produites dans une chute sur les doigts étendus.

En effet, ce qui fixe le tendon, ce n'est pas une cause extérieure, c'est bien sa disposition anatomique. L'excursion physiologique de la partie terminale des tendons extenseurs est très courte, même dans les mouvements les plus étendus. Et ces tendons sont fixés de telle sorte par les tissus fibreux qui les enlaçent, qu'ils ne peuvent pas se mouvoir au delà des limites de leur excursion normale, physiologique. Si la dernière phalange à laquelle ils s'insèrent est portée en hyperflexion, le tendon, sollicité à se déplacer au delà de son excursion habituelle, ne peut la suivre. Les tissus fibreux

(1) O. WITZEL. Ueber Sehnen Verletzungen und ihre Behandlung. *Volkmann's Sammlung Klinischer Vortrage*, n° 291, p. 2649.

Digitized by Google

qui le fixent résistent presque toujours, et il faut alors que l'os ou le tendon cède. Ce tendon fixé joue véritablement le rôle d'un ligament.

Schœning a bien fait voir ce rôle en montrant la possibilité de produire les mêmes lésions après la section complète des tendons de l'extenseur et des interosseux sur le dos de la première phalange. Mais Schœning a prétendu à tort que l'arrachement ne pouvait être obtenu sur le cadavre qu'à la condition de maintenir la 2e plalange en extension sur la première pendant qu'on fléchit la 3e sur la seconde. Il est bien vrai qu'il est plus facile de produire l'une quelconque des trois lésions possibles, lorsque la 2e phalange est maintenue en extension, mais il n'est pas exact que la production de ces lésions devienne impossible lorsqu'on laisse la 2e phalange se fléchir. Schœning qui croyait à l'impossibilité l'expliquait par le fait que, pendant la flexion de la 2e phalange sur la première, les languettes tendineuses latérales, au lieu de rester sur la face dorsale et saillante de l'articulation fléchie glissent sur les parties latérales et par suite se relâchent. Mais rien n'est plus facile que d'empêcher ce glissement; il suffit de prendre les trois languettes tendineuses dans un même fil au niveau de la tête de la première phalange et de nouer ce fil, c'est ce que j'ai fait ; et bien que le glissement des languettes latérales soit aussi rendu impossible, on constate que les lésions ne sont ni plus ni moins faciles à produire pendant que la 2e phalange est fléchie sur la première. Ce glissement des languettes tendineuses latérales ne joue donc aucun rôle. Si les lésions s'obtiennent plus aisément lorsque la seconde phalange est étendue sur la première, cela tient, à mon sens, à ce que lorsque cette seconde phalange est étendue, les parties molles de la face palmaire sont moins tassées, qu'elles mettent moins d'obstacle à la flexion forcée de la 3e phalange, qui peut être par suite portée plus loin. Au contraire, quand la 2e phalange est fléchie, les parties molles comprimées opposent une résistance considérable à l'hyperflexion de la troisième, et en outre la face palmaire de cette troisième phalange arrive assez rapidement au contact de la face palmaire de la première, d'où nouvel obstacle. Ce rôle des parties molles palmaires est si réel, que sur les doigts, où on ne peut arriver à produire aucune lésion par hyperflexion, quelle que soit

Digitized by Google

l'attitude qu'on donne à la deuxième phalange, il suffit de les enlever, pour qu'immédiatement on produise soit la fracture, soit l'arrachement, parce que l'hyperflexion peut être portée plus loin.

En résumé, le mécanisme est le suivant. Les muscles ne jouent aucun rôle. Les tendons solidement fixés au niveau des capsules articulaires et de la face dorsale de la deuxième phalange ne peuvent se déplacer au delà des limites de leur brève excursion physiologique. S'ils sont sollicités par une hyperflexion de la 3e phalange à se déplacer au delà de ces limites, ils jouent le rôle, fixés qu'ils sont, d'un véritable ligament, et arrachent l'os s'ils ne cèdent pas eux-mêmes.

Il reste à expliquer pourquoi le mécanisme restant le même, la lésion est variable, pourquoi il se produit dans certains cas un arrachement osseux, dans d'autres une fracture, dans d'autres encore une déchirure du tendon; je pense que la raison de ces différences doit être cherchée dans la forme variable des phalangines. En effet certaines phalangines ont leur face supérieure très fortement concave. L'union de cette face supérieure articulaire avec la face dorsale forme une sorte de bec, qui ne demande en quelque sorte qu'à s'arracher. On voit dans la figure 1, le profil d'une phalangett de cette sorte. C'est dans ces cas que se produit l'arrachement osseux.

Sur d'autres phalangettes on peut voir que la face supérieure est peu concave. Il n'y a pas de bec à l'union de la face supérieure avec la face dorsale. Le tendon au lieu de s'insérer au bord même de la surface articulaire s'insère à 1 ou 2 millimètres plus bas, et en outre la phalange se rétrécit brusquement à quelques millimètres au-dessous de la surface articulaire, de manière à présenter une sorte de co ainsi qu'on peut le voir sur la fig. 2.



FIG. 1. — Phalangette à bec. Arrachement du point d'insertion du tendon.

Les phalangettes construites suivant ce type sont en quel-

Digitized by Google

que sorte prédisposées à se fracturer. Je me suis demandé si les ligaments latéraux de l'articulation ne jouaient pas un

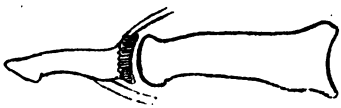

FIG. 2. — Phalangette à col. Fracture de la phalangette.

rôle dans cette fracture. Mais il est facile de constater, après ablation du tendon extenseur, que les ligaments latéraux ne sont pas des ligaments d'arrêt pour la flexion, et que par suite ils ne jouent aucun rôle dans la fracture par hyperflexion. M. Segond avait remarqué dans ses expériences que le volume du fragment arraché était habituellement plus volumineux chez les sujets âgés. Je n'ai pas constaté que l'âge avancé du sujet favorisât la fracture au détriment de l'arrachement osseux.

Enfin, dans un même ordre de cas, la phalangette a la forme d'un cône : son volume relativement considérable décroît à peu près régulièrement de l'extrémité articulaire à l'extrémité unguéale sans présenter de points faibles. C'est sans doute dans ces cas que l'os résiste et que le tendon se déchire.

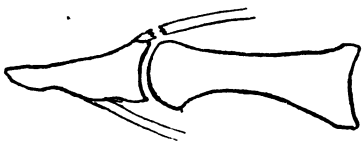

FIG. 3. — Phalangette conique. Déchirure du tendon.

Cela est d'autant plus vraisemblable que sur les quatre déchirures de tendons que j'ai produites expérimentalement, trois portaient sur le long extenseur du pouce et que c'est justement la phalange unguéale du pouce qui présente le plus souvent cette disposition.

Symptômes. — Ils sont d'une extrême simplicité et je me contente de les rappeler. Au moment de l'accident, il se produit une vive douleur et une sensation de craquement. La phalangette est et reste fléchie à angle obtus ou à angle droit sur la phalangine. Bientôt l'articulation présente une

Digitized by Google

légère tuméfaction et on voit apparaître une petite ecchymose sur la face dorsale. Il existe un point douloureux localisé juste au-dessous de l'interligne articulaire.

Tous les mouvements d'extension spontanée sont très possibles. Au contraire les mouvements communiqués ne rencontrent aucune résistance. On peut parfaitement redresser la phalangette, mais dès qu'on l'abandonne à elle-même, elle retombe en flexion.

Ces symptômes sont si nets, qu'ils ne laissent pas place à une erreur de diagnostic. Malheureusement, s'il est simple de reconnaître qu'il s'agit d'une des lésions consécutives à l'hyperflexion des phalangettes, il est à peu près impossible de reconnaître à laquelle des trois lésions possibles on a affaire. Ni dans les arrachements, ni dans les fractures on ne peut obtenir de crépitation, et c'est le seul symptôme qui permettrait de le distinguer des déchirures tendineuses, car l'exploration directe n'apprend rien en raison de l'épaisseur des tissus qui enveloppent la phalangette au niveau de la racine de l'ongle. Peut-être, si l'on constatait que le point douloureux siège non pas au-dessous, mais au niveau ou au-dessus de l'articulation, pourrait-on présumer que c'est le tendon qui est intéressé.

Les cas, qui ont été cliniquement observés et dont j'ai trouvé la relation sont au nombre de neuf. Le petit doigt a été six fois le siège de la blessure ; l'index, l'annulaire, le pouce, chacun une fois. Le médius n'a jamais été atteint à ma connaissance (1) et cela concorde avec l'expérience cadavérique. Le médius est, en effet, le doigt sur lequel il est le plus difficile de produire les lésions de la phalangette. Sur 9 tentatives, j'ai échoué 4 fois.

Pronostic. — Lorsque l'affection n'est pas traitée, le pronostic n'est pas indifférent. La phalangette reste fléchie et gêne plus ou moins l'usage de la main.

Dans un cas observé par Busch, le malade s'était si bien familiarisé avec son infirmité, qu'il n'en était gêné que pour

(1) Cependant Wolter cita accessoirement dans son travail « Ueber die fonctionnelle Prognose der Sehnenabriss » (*Archiv. f. klin. Chir.*, vol. XXXVII, p. 1741) deux cas d'arrachement qui auraient porté l'un sur le 2e, l'autre sur le troisième doigt. Il ne donne pas l'observation de ces deux cas, il indique seulement qu'ils n'ont pas été soignés et décrit les désordres consécutifs.

Voir le pronostic.

Digitized by Google

mettre des gants étroits. Dans les deux cas auquel Wolter (1) fait allusion, au bout de cinq ans, il était survenu une sorte d'atrophie de l'extrémité des doigts malades.

Heureusement lorsque l'affection est bien traitée elle guérit le plus souvent. En effet les arrachements et les fractures sont infiniment plus fréquents que les déchirures du tendon. Or à la suite de ces arrachements ou fractures, le fragment osseux détaché n'est jamais entraîné par le tendon. Il reste maintenu par les tissus fibreux voisins, et il suffit de mettre la phalange en extension pour que le contact se rétablisse d'une manière parfaite. Si on immobilise dans cette position, la consolidation se fait rapidement. Sur cinq cas qui ont été soignés et suivis (4 de Busch, 1 de Schœning) la guérison a été obtenue quatre fois. Et dans deux des cas qui ont bien guéri, le traitement n'a été commencé que quatre semaines après l'accident. Le rétablissement des fonctions est habituellement complet. Quelquefois la flexion complète reste gênée.

Dans un cas de Busch, la guérison ne put être obtenue. Il s'agissait d'un homme de 40 ans. Un appareil plâtré fut placé le neuvième jour. Lorsqu'on l'enleva au bout de quatorze jours, la phalangette retomba immédiatement en flexion. Un second appareil fut placé sans plus de succès. Peut-être dans ce cas-là s'agissait-il d'une déchirure du tendon. Je suis d'autant plus disposé à le croire qu'il s'agissait de l'annulaire, et que ce doigt est, avec le pouce, le seul sur lequel j'ai pu produire cette déchirure dans mes expériences cadavériques

Traitement. — Le diagnostic entre les lésions osseuses et les déchirures tendineuses étant à peu près impossible, la première chose à faire est toujours d'immobiliser la phalangette en extension. On peut espérer réussir par ce traitement même 4 semaines après l'accident ainsi que le prouvent les deux faits de Busch. Il suffit de maintenir l'immobilisation pendant 14 jours. Si au bout de ce temps on n'a pas obtenu de résultat, si la phalangette retombe en flexion dès que l'appareil est enlevé, on peut supposer que c'est le tendon et non l'os qui a cédé, et par suite on peut être autorisé à inciser au niveau de l'articulation pour faire la suture. Le mor-

(1) WOLTER. Voir la note précédente.

Digitized by Google

ceau de tendon qui reste adhérent à la phalangette est très court, mais il est suffisant pour porter les points de suture.

Séance du 28 février.

PRÉSIDENCE DE M. CORNIL

Anévrysme de l'aorte thoracique descendante. — Pleurésie gauche. — Mort subite par hémorrhagie pulmonaire, par M. TISON.

Le nommé J. B. D..., jardinier, âgé de 51 ans, se présente à la consultation de l'hôpital Saint-Joseph, le 14 février 1889. Un rapide examen permet de constater une pleurésie gauche et on l'admet aussitôt dans la salle Saint-Albert, n° 13. Le lendemain, lors de la visite, il nous apprend qu'il est malade depuis deux mois et qu'il se plaint surtout d'une faiblesse générale et de crachements de sang. Il a l'habitude de boire deux à trois litres de vin par jour et il est manifestement alcoolique. A l'auscultation on constate des ronchus à droite et en arrière. En arrière, le côté droit respire bien. A gauche, on n'entend pas la respiration en avant. En arrière, il y a quelques râles disséminés dans le haut. En bas on n'entend pas la respiration dans la cavité inférieure qui présente une matité considérable, mais on ne constate ni souffle, ni égophonie. Les crachats sont spumeux et sanguinolents comme dans les hémoptysies.

Le cœur présente un bruit de souffle au premier temps à la base et à la pointe.

Deux jours après, le 17 février, on constate de la matité dans tout le côté gauche, en arrière, et en avant jusque sous la clavicule. Le poumon gauche est muet à l'auscultation. Les vibrations thoraciques se perçoivent bien à gauche, quoique diminuées. Les deux souffles du cœur paraissent moins intenses, on ne les entend pas dans le dos, quand on ausculte avec le désir de les trouver.

Le 18 février, même état qui dénote un épanchement considérable dans la plèvre gauche, mais en présence de la persistance des vibrations thoraciques, du non déplacement de la pointe du cœur et de l'absence de dyspnée on tente de faire une thoracentèse. On commence par se renseigner, en faisant une ponction exploratrice avec une seringue de Pravaz. L'aiguille complètement enfoncée, on retire doucement le piston et on voit des bulles de gaz qui deviennent sanguinolentes. On retire l'aiguille d'un à deux centimètres et aussitôt apparaît un liquide citrin qui chasse le liquide sanguinolent. Comme cette expérience semble dénoter une faible épaisseur d'épanchement séreux on renonce à faire la thoracentèse, d'autant plus qu'il n'y a ni dyspnée ni étouffement et que le pouls ne présente rien de particulier.

Le 19 février, légère hémoptysie accompagnée d'un picotement à la gorge, cependant le sang paraît plus rouge, plus semblable à de la gelée de groseille.

Digitized by Google

Le 20 février, l'hémoptysie continue. Le 21, à 3 heures du matin, on trouve le malade calme. Une demi-heure après on le trouve mort, la figure penchée sur la table de nuit. Il avait rejeté par la bouche une grande quantité de sang.

Sans parler de la médication instituée, purgatifs, scille et digitale, nous dirons que l'hémoptysie avait été inefficacement combattue par l'ipéca et l'ergotine.

L'AUTOPSIE pratiquée le 22, montre le poumon droit absolument sain. Le poumon gauche ratatiné baigne dans un liquide séreux, citrin et transparent qui remonte jusque dans la clavicule. En soulevant les poumons et le cœur pour les sortir de la cavité thoracique, on est arrêté par une difficulté qu'on tranche avec le couteau. Aussitôt un flot de sang jaillit. On venait d'ouvrir un anévrysme de l'aorte thoracique descendante.

Le cœur est petit, la valvule mitrale est épaissie sur le pourtour de son insertion à l'orifice auriculo-ventriculaire. La valvule tricuspide et les valvules sigmoïdes ne présentent aucune altération, mais l'aorte est épaissie et couverte de plaques athéromateuses avec noyaux calcaires disséminés. Elle a perdu son élasticité. L'anévrysme indiqué plus haut siège dans la première partie de l'aorte descendante, il repose sur la face droite des corps des 6e, 7e et 8e vertèbres dorsales qui sont excavées et un peu ramollies, surtout celui de la 7e, qui a perdu environ le tiers de sa substance. La paroi de l'aorte adhère complètement aux corps de ces trois vertèbres. Cet anévrysme de forme ovoïde pouvant contenir au moins un demi-litre de sang, adhère complètement d'autre part au hile du poumon gauche. C'est probablement en ce point qu'a eu lieu l'hémorrhagie pulmonaire terminale, bien qu'on n'ait pas pu retrouver le point exact par où le sang s'était échappé. L'anévrysme est rempli, outre le sang rouge qu'il contenait, par un caillot fibrineux sur lequel on constate des caillots anciens accolés aux parois. Celles-ci sont presque entièrement recouvertes par des plaques athéromateuses, qui se continuent dans le reste du vaisseau.

Le foie pèse 1530 grammes et ne présente rien de particulier. La rate pèse 220 gr. Les reins ne paraissent pas altérés, le droit pèse 112 gr., le gauche, 120 gr.

Le cerveau n'a pas été examiné.

RÉFLEXIONS. — Cet anévrysme dont l'ouverture dans le poumon gauche a certainement causé la mort subite de ce malade, a été complètement méconnu pendant la vie. Il est vrai qu'il n'avait donné lieu pendant la vie à aucun autre symptôme que des hémoptysies légères. Mais celles-ci ne présentaient rien de spécial, surtout chez un pleurétique atteint de bronchite. N'est-ce pas le cas, pour attirer l'attention sur ces diagnostics toujours difficiles, de citer ce passage de M. le professeur Dieulafoy (*Manuel de pathologie interne*, 6e édition, t. I, p. 483).

« Lorsqu'un anévrysme aortique s'ouvre dans la trachée

Digitized by Google

ou dans une bronche, l'hémoptysie qui en est la conséquence est parfois si violente et si subite que la mort survient en quelques secondes ou en quelques minutes. Mais, dans d'autres cas, l'anévrysme aortique, quel que soit le lieu de sa rupture, peut provoquer *une série de petites hémorrhagies*, qui durent des semaines et des mois avant d'entraîner la mort. Ainsi, le sang d'un anévrysme aortique peut s'infiltrer lentement dans la plèvre et produire un hématome pleural dont on méconnaît parfois l'origine; on pratique une ou deux thoracentèses, et, lorsque le malade meurt, on est surpris de trouver à l'autopsie un épanchement de sang dans la plèvre, consécutif à l'ouverture d'un anévrysme aortique.

Même chose peut se produire pour l'ouverture des anévrysmes dans la trachée et dans les bronches. Dans un certain nombre d'observations, le malade rend pendant plusieurs reprises, des crachats sanglants qui sont comme le prélude de la terrible hémoptysie qui doit les emporter plus tard. »

Ce qui peut consoler de ces difficultés de diagnostic, c'est que dans tous les cas comme celui-ci, la thérapeutique est impuissante. On ne saurait toutefois trop signaler que l'alcool est ici la seule cause de cette altération de l'aorte, altération qui en facilitant sa dilatation a formé l'anévrysme. Là où la thérapeutique devient impuissante, l'hygiène eût agi efficacement en empêchant l'affection de se produire, car ce malade n'avait jamais été rhumatisant.

M. Cornil a eu l'occasion d'observer cette hémoptysie au cours de l'anévrysme de l'aorte pendant 30 à 40 jours. Parfois même le sang rejeté était noir, non aéré, comme dans l'apoplexie pulmonaire.

ÉLECTIONS

M. Guinon lit un rapport sur la candidature de M. Le Noir au titre de *membre adjoint*.

Digitized by Google

MARS

—

Séance du 7 mars 1890

PRÉSIDENCE DE M. CORNIL

Lésions du foie consécutives à une entérite gangréneuse, par M. A. PILLIET, interne des hôpitaux.

Le cas dont nous apportons les préparations peut servir à l'histoire des lésions aiguës du foie à la suite d'une infection par le système porte.

Il s'agit d'une femme de 70 ans, très vigoureuse et très obèse, qui succomba en deux jours, dans son dortoir, à l'hospice d'Ivry, avec des signes d'occlusion intestinale, sans ictère. A l'autopsie, faite sous la direction de notre maître, le Dr A. Gombault, on constata un ballonnement considérable du ventre, une surcharge adipeuse de tous les organes, mais aucun désordre qui pût expliquer la mort ; sauf en un point de l'intestin grêle, situé vers le milieu de son trajet, dans le côté droit de l'abdomen. On trouvait là une anse repliée, de près de 50 centimètres de longueur, légèrement violacée à sa surface et présentant une vive injection des vaisseaux, surtout à l'insertion mésentérique. Dans le mésentère les vaisseaux se perdaient au milieu de la graisse. L'anse intestinale ouverte répandait une odeur aigrelette spéciale ; sa muqueuse était en partie tombée laissant à nu le chorion sur lequel se dessinaient des sugillations veineuses ; ce qui en restait avait l'aspect de petits grumeaux opaques, jaunâtres, friables et faciles à détacher.

Des fragments de l'intestin furent mis à durcir, ainsi que des morceaux du foie qui était mou, et d'un gris uniformément blanchâtre, comme certains foies gras peu colorés

L'*examen histologique* montre que l'*intestin* a perdu l'épithélium des villosités. En beaucoup de points du tissu de celles-ci, on rencontre des amas irréguliers de microbes ronds très abondants. L'épithélium des glandes est encore en place presque partout ; mais il ne se colore plus que d'une manière uniforme, sans élection sur les noyaux, il présente les caractères de la nécrose de coagulation, telle que l'a décrite Weigert. (Rec. encyclop., Eulenburg, 1885, t. 3.) Un certain nombre de glandes ont leur lumière bourrée de microbes ronds semblables à ceux des villosités. Dans le chorion, on ne trouve que peu de cellules fixes colorables ; on y voit les mêmes microbes, mais

Digitized by Google

en traînées beaucoup moins abondantes. La couche musculaire paraît bien moins atteinte, on y peut colorer les noyaux des cellules. Tous les vaisseaux veineux sont distendus par le sang.

Le *foie* présente des lésions circonscrites et des lésions diffuses. On trouve des cellules jeunes autour des espaces portes ; mais elles ne sont pas nombreuses ; il n'y a là rien de bien important, mais les cellules du parenchyme apparaissent toutes très claires, fort peu chargées en matériel granuleux, et, quand on les étudie à l'aide d'un fort grossissement, on voit que dans plus de la moitié, le noyau est vésiculeux. Il est plus gros que les noyaux qui se colorent encore bien, son contenu est clair, sans granules ni nucléoles, et ne se colore pas par le picro-carmin. Il se colore très faiblement en rose par le carmin d'alun, très faiblement encore en violet par l'hématoxyline. Quelques-uns de ces noyaux ne sont pas sphériques, mais ovales ou en bissac ; ce sont les plus gros. Ajoutons qu'un certain nombre des cellules est en transformation graisseuse dans les points où l'état clair des noyaux se voit le plus nettement.

Les lésions circonscrites consistent en nodules infectieux, que l'on peut appeler *îlots de dégénérescence*, mais que nous préférerions nommer *infarctus septiques*, pour indiquer le rôle des vaisseaux dans leur formation. En effet, les plus volumineux se composent d'une masse arrondie de cellules embryonnaires entourant des fragments hépatiques, dont les cellules sont en nécrobiose, avec aspect vitreux et disparition du noyau. Les plus petits sont formés de dilatations capillaires que remplissent des leucocytes, et les cellules hépatiques englobées dans les réseaux, présentent les unes les caractères de la prolifération cellulaire, elles ont deux à trois noyaux volumineux, les autres, ceux de la nécrobiose. Ces foyers se développent dans les capillaires intra-lobulaires, en sorte que leur étiologie seule peut les rattacher au système porte ; il semble que ce soit surtout dans le réseau des lobules que se faisaient les arrêts de circulation et les dilatations vasculaires qui précèdent la formation de ces nodules circonscrits.

En résumé : l'affection qui a emporté la malade est une de ces entérites localisées, septiques, sortes de typhlites, mais avec siège sur l'intestin grêle, qui sont encore mal connues, et dont plusieurs observations ont été publiées, notamment par F. Dreyfous sous le titre de thrombose des veines mésaraïques. Nous avons trouvé des microbes en quantité dans l'intestin sphacélé ; mais leur présence ne prouve rien, car on ne peut décider s'ils sont primitifs ou consécutifs. Le foie nous a présenté des lésions à leur début, à cause de la rapidité de la maladie ; nous avons su qu'elles portaient surtout sur les cellules. Cet état clair des éléments, simulant le foie gras, a été signalé depuis longtemps ; ces foies ne graissent pas le papier, ce qui est un bon signe distinctif. Quant à l'état vésiculeux des noyaux on le retrouve dans d'autres infections. Griesinger l'a signalé pour la fièvre jaune (*Mal.*

Digitized by Google

infectieuses, édit. franç. 1877, p. 141). MM. Straus, dans le choléra (*Arch.* physiol., mai 1884), Kelsch et Vaillard également (*Arch.* physiol., 1885, p. 341) ; enfin on le constate également dans l'intoxication phosphorée (Cornil et Brault, *Journal de l'Anatomie*, 1886). Ces désordres cellulaires rentrent dans l'hépatite parenchymateuse de Virchow, mais les cellules sont claires, comme nous l'avons dit, au lieu d'être en tuméfaction trouble. Cet état fait partie des modifications cellulaires que l'on observe dans toutes les maladies infectieuses aiguës et fébriles d'une grande intensité (Cornil et Ranvier, t. 2, éd.24, p. 367, 1388). Enfin il n'existe que très peu de lésions autour des espaces portes, quoique l'affection se soit propagée selon toute vraisemblance par la veine porte. On observe en revanche des infarctus intralobulaires assez étendus. Ce n'est donc pas autour du vaisseau porte, mais en plein parenchyme qu'il faut surtout chercher ces nodules infectieux, du moins dans les formes aiguës d'hépatite secondaire.

Examen du foie dans deux cas de septicémie utérine avec ictère, par M. A. Pilliet, interne des hôpitaux.

Le retentissement des maladies infectieuses sur le foie est une question encore assez obscure en histologie pathologique, malgré le nombre d'observateurs qui s'en sont occupés avec succès, parce qu'à l'autopsie on trouve souvent des lésions tellement étendues qu'on ne peut distinguer ni systématisation, ni point de départ. Il s ensuit que tous les intermédiaires sont loin d'être trouvés, entre la congestion et la dilatation capillaire légère qui accompagne une infection aiguë quelconque, et l'ictère grave avec atrophie de la glande et destruction des cellules que l'on peut voir dans la même infection portée à un plus haut degré : c'est pourquoi il nous a paru intéressant de relater des cas comme ceux qui suivent, où les désordres sont encore assez circonscrits pour qu'on puisse se rendre compte de la façon dont ils se sont produits.

1. Le premier foie dont nous soumettons les coupes à l'examen de la Société nous a été remis par notre ami et collègue M. Bourges. Il provient d'une femme morte de septicémie avec un ictère très prononcé à la suite d'un abcès du fond de l'utérus. Dans ces coupes il faut considérer les espaces portes, et sus-hépatiques, les cellules du parenchyme et les infarctus surajoutes. Les espaces portes présentent presque tous des infiltrations de petites cellules rondes, réunies en

Digitized by Google

nodules sur un des côtés de l'espace, dans le tissu connectif de la gaine de Glisson. Les veines sus-hépatiques ne présentent rien à signaler ; mais les cellules qui les entourent sont fortement chargées de pigment jaunâtre. Les cellules du foie présentent pour la plupart deux gros noyaux se colorant fort bien ; quelques-unes sont en transformation graisseuse, sans systématisation apparente. Enfin, les infarctus dont quelques-uns sont très volumineux, et confinent par leurs dimensions à de petits abcès miliaires, sont composés comme il suit. Au centre un nodule formé de petites cellules rondes, de cellules fusiformes et de débris de capillaires, le tout composant une masse assez hétérogène, puis une très large bande de cellules en nécrobiose.

Tout le bord interne de cet anneau de cellules est infiltré d'une quantité considérable de microbes ronds en amas. Ils se colorent bien par tous les réactifs, même par l'hématoxyline et le carmin d'alun. On peut conclure de ces réactions que ce sont des streptocoques. Il se détache de leur masse des traînées irrégulières qui suivent les espaces capillaires entre les cellules nécrosées. Ces dernières sont fondues, homogènes, pâles, transparentes et tuméfiées ; on ne distingue absolument rien dans leur intérieur, que des grains de pigment jaune, çà et là. Il n'existe plus aucune trace du noyau. Les capillaires qui les séparent ont subi la même transformation vitroïde, en sorte que dans cette zone mortifiée, rien ne se colore que les bacilles. A la périphérie de l'îlot, les cellules du foie possèdent au contraire de très gros noyaux.

Afin de bien mettre en relief ces cellules nécrosées, nous avons employé le carmin d'alun, pendant 24 heures, pour colorer les noyaux. Les pièces étaient ensuite déshydratées, passées une heure dans l'essence de girofle colorée à l'éosine, ce second bain ayant pour but de colorer le protoplasma, et enfin montées au baume de Canada. Dans ces conditions, toute cellule qui ne se colore pas tranche vivement sur le fond de la préparation et rien n'est plus facile que d'apercevoir les îlots en nécrobiose.

Il arrive parfois qu'un de ces infarctus soit seulement affleuré par la coupe, alors au lieu d'un nodule complet, avec son centre de cellules rondes, on ne voit qu'une plaque arrondie ou ovalaire, de cellules hépatiques claires dans laquelle les noyaux se colorent plus ou moins bien.

2. Dans le second foie que nous avons apporté, les lésions sont beaucoup plus étendues, tout en restant au fond les mêmes. Les foyers septiques y sont semblables, mais infiniment plus nombreux et presque confluents, en sorte que c'est par leur étude qu'il faut débuter. Il s'agit d'une femme entrée à la Maternité de Cochin, dans le service de notre maître le docteur Bouilly, au mois de novembre dernier, avec des convulsions éclamptiques et de la fièvre.

Au bout de peu de jours l'ictère apparut, le tracé fébrile prit le caractère de la septicémie et la malade succomba rapidement. Notre collègue et ami M. Morel voulut bien nous confier des fragments du foie. Sur les coupes on constate qu'un certain nombre des espaces portes, qui ne présentent aucune infiltration embryonnaire, présentent une collerette de cellules nécrosées. Quelques-uns sont devenus le centre de petits infarctus septiques semblables à celui que nous venons de décrire. On retrouve un grand nombre de ces nodules dans

Digitized by Google

l'intérieur des lobules, à différents degrés de développement. Enfin les veines sus-hépatiques sont toutes thrombosées ; elles contiennent des amas considérables de microbes ; les cellules qui les entourent sont également en nécrobiose, et on peut voir de ces veines d'où rayonnent des traînées épaisses de microbes qui suivent les espaces capillaires et nécrosent les cellules à leur contact. Les plus petits de ces infarctus sont ainsi constitués ; des groupes de cellules faisant partie de travées hépatiques dissociées par les parasites remplissent le réseau capillaire. Les éléments du foie se colorent très fortement par tous les réactifs ; ils ont un aspect homogène et opaque, le noyau disparaît. Sur les îlots de dégénérescence d'un plus grand volume, le centre est occupé par un amas de microbes et de cellules dégénérées, sans éléments embryonnaires ; puis vient une large zone de cellules en nécrobiose, absolument claires, transparentes, quelques-unes ont leurs noyaux, surtout à la periphérie. Elles sont enfin limitées par des cellules qui présentent cet aspect de nécrobiose opaque que nous venons de signaler. Ainsi on peut signaler deux états différents dans la destruction des éléments hépatiques ; d'abord elles prennent fortement les réactifs, elles deviennent ensuite très claires.

Il existe donc une véritable confluence de petits foyers d'ictère grave, disposés surtout sur le trajet du courant sanguin, autour des espaces portes, dans les capillaires intra-lobulaires, et enfin autour des veines sus-hépatiques. Quelques-uns de ces foyers sont allongés et suivent manifestement les vaisseaux.

Dans les portions du foie intermédiaires aux infarctus septiques, les cellules se présentent sous deux aspects : les unes sont normales, les autres par larges plaques sont irrégulières, réfringentes, leurs noyaux ne se colorent pas. Il n'y en a pas en transformation graisseuse.

Ce foie représente donc une infection très avancée ; la distribution des microbes est celle qui a été indiquée par M. Widal dans sa remarquable thèse. Si les lésions avaient été un peu plus étendues, toute la glande restait envahie et il n'y avait plus de systématisation possible.

En résumé, l'infection par les vaisseaux est nette dans ces deux cas, mais dans le premier elle se fait par des foyers qui sont surtout intra-lobulaires, dans le second ils apparaissent sur tout le trajet vasculaire. Ce sont les nodules ou infarctus ainsi formés qui constituent la grosse lésion, ce point nous paraît important à relever. En effet, dans le foie infectieux on a décrit trois ordres de choses. D'abord les lésions des espaces portes ; accumulation de leucocytes dans les veines, infiltrat de cellules rondes en anneaux ou en nodules dans leur gaine. C'est là, par exemple, ce qu'a surtout eu en vue M. Siredey dans son mémoire sur le foie typhique et varioleux (A. Siredey. *Contribution à l'étude des altérations du foie dans les maladies infectieuses*. Revue médecine, 1886, p. 465). Ensuite viennent les lésions diffuses des

Digitized by Google

cellules, constituant l'hépatite parenchymateuse, ce sont la tuméfaction trouble de Virchow, la nécrose de coagulation signalée par Weigert en 1874 dans le foie des varioleux, enfin la transformation graisseuse sous ses deux modes, infiltration graisseuse de la cellule ou état vésiculeux. Le troisième ordre de lésions, c'est le nodule infectieux né sur un point quelconque du réseau vasculaire, et surtout dans le réseau capillaire intra-lobulaire. Il ne s'en développe autour des veines portes et sus-hépatiques que quand on en trouve déjà dans ces points qui paraissent être ceux où la circulation est la plus ralentie dans le foie ; la vis a tergo y est épuisée et l'aspiration thoracique ne s'y fait pas sentir.

Dans les cas très graves, nous venons de le voir, les vaisseaux extra-lobulaires et centro-lobulaires peuvent aussi devenir le centre de semblables foyers. Une de leurs formes est bien connue, c'est celle qui suppure, c'est l'abcès miliaire de l'infection purulente, étudié par Cornil et Ranvier, reproduit expérimentalement par Hayem. Mais c'est la moins fréquente ; et le plus souvent les nodules du foie infectieux ne se voient pas à l'œil nu. Ils présentent d'ailleurs un certain polymorphisme ; ils peuvent être composés presque uniquement de cellules nécrosées et de microbes, comme dans les faits que nous venons de rapporter, ou s'entourer de dilatations capillaires considérables comme dans l'éclampsie : d'autres fois ce sont de simples amas de cellules embryonnaires, sans zone de nécrobiose à leur pourtour, c'est ainsi que M. Siredey les a vus dans la fièvre typhoïde, nous en avons pu constater de semblables dans un cas d'infection chirurgicale. Enfin on peut voir un groupe limité de cellules subir la dégénérescence graisseuse, comme nous l'avons indiqué pour la pneumonie, probablement par suite d'une oblitération vasculaire. Cette variété d'aspect est certainement un des plus gros obstacles à leur étude, car on peut les trouver différentes dans une même maladie, sinon dans un même foie.

Nous avons choisi pour cette étude la septicémie accompagnée d'ictère ; en effet c'est alors qu'on a le plus de chance de rencontrer ces lésions. L'ictère se produit alors sans doute consécutivement à la rupture du réseau capillaire et du réseau biliaire du foie au niveau des foyers. Dans les septicémies utérines ou autres à marche lente, sans ictère, ce qu'on rencontre le plus souvent c'est la dégénérescence graisseuse de toutes les cellules hépatiques, sans infarctus.

Digitized by Google

On n'a pour s'en convaincre qu'à relire les observations contenues dans la thèse de Longuet et surtout dans l'excellent travail de Gauchas (*Stéatose hépatique au point de vue chirurgical*. Paris, 1882, p. 15). Nous avons recueilli à la Maternité dans le service de notre excellent maître M. Labadie-Lagrave deux observations qui confirmaient de tout point cette manière de voir. Picot distingue d'ailleurs les îlots de nécrobiose des îlots de stéatose dans le foie septicémique (*Grands processus morbides*, t II, p. 826). Il serait prématuré de conclure que toujours, au point de vue clinique la septicémie lente, avec teint plombé s'accompagne de dégénérescence graisseuse du foie, tandis qu'on rencontrerait surtout les infarctus septiques dans la septicémie rapide avec ictère terminal. Pourtant nous ne pouvons nous empêcher d'indiquer cette hypothèse en attendant que nous puissons les contrôler.

M. Cornil. — Les variétés de nécrose cellulaire que décrit M. Pilliet sont particulièrement intéressantes; on a vu ces différentes lésions, état vésiculeux du noyau, prolifération nucléaire, dans d'autres maladies et d'autres organes. J'ai décrit la nécrose cellulaire, avec M. Brault, au début de l'action du phosphore sur le foie, avec M. Ranvier, dans les lésions de la peau. Weigert l'a signalée dans la variole cutanée, Ziegler dans le rein. Mais nous connaissons mieux ces lésions depuis qu'on étudie l'action des bactéries sur les tissus : nous l'avons étudiée avec M. Babès à propos des lésions du foie dans la fièvre jaune.

Depuis longtemps, on a décrit dans le foie de petits foyers de désintégration; les noyaux y sont gonflés, remplis de liquide, ils ont perdu leur substance chromatique ou du moins celle-ci est profondément modifiée.

Les vaisseaux servent évidemment de conducteurs aux micro-organismes qui causent ces lésions ; mais la dénomination d'infarctus infectieux est-elle inattaquable ? Les infarctus sont en rapport avec une obstruction vasculaire par des matériaux fibrineux, par des micro-organismes qui coagulent le sang dans leur intérieur. Dans le cas particulier, il vaudrait mieux dire îlot de nécrose cellulaire.

M. Pilliet. — Je voudrais dans cette dénomination indiquer le rôle important des vaisseaux.

M. Cornil. — Il est possible que ces îlots de dégénérescence aboutissent à la transformation graisseuse complète.

Digitized by Google

M. Pilliet. — Leudet à décrit dans les foies d'ivrognes morts en état d'alcoolisme aigu, des foyers de nécrose.

M. Cornil. — En effet, la limite entre l'infection et l'intoxication microbienne n'est pas tranchée. Les microbes paraissent agir souvent par les poisons qu'ils produisent et en infectant de proche en proche. Il en résulte que la distinction entre l'empoisonnement et les maladies infectieuses n'est pas vraie, au point de vue du mode d'action.

Malformation faciale (section par bride amniotique), par M. Chavane, interne des hôpitaux.

L'enfant que j'ai l'honneur de vous présenter a fait l'objet d'une

précédente communication de M. le Dr Guéniot à l'Académie de médecine (séance du 19 novembre).

Digitized by Google

La veille au soir, était arrivée à la Maternité, une femme de 27 ans, primipare, enceinte de 8 mois environ. Elle perd ses eaux avec un peu de sang, le travail est commencé et la dilatation de l'orifice est comme un franc.

On reconnaît une présentation du siège en S. I. G. A., mais on ne peut trouver le ballottement céphalique.

La grossesse a été très bonne.

A minuit la dilatation est complète, l'accouchement se termine rapidement, le fœtus et le délivre sont expulsés en même temps.

L'enfant fit une seule inspiration et mourut. Il pèse avec les annexes 2750 gr. et mesure 40 centim. de longueur.

Le tronc et la partie inférieure de la face sont régulièrement conformés. Mais la voûte crânienne manque, c'est un exencéphale de la variété hyperencéphale ne présentant rien de particulier comme aspect si ce n'est l'adhérence des membranes aux méninges.

Ces membranes se pédiculisent en quelque sorte, vers le milieu de la masse encéphalique, et après un trajet de quelques centimètres vont gagner le placenta qui est ainsi maintenu fixé tout près de la tête. Le cordon qui va rejoindre l'ombilic est très court (28 centim.), il passe en écharpe au-devant du fœtus.

Le frontal paraît manquer en grande partie, les yeux font une saillie marquée rappelant l'exophtalmie.

Digitized by Google

De chaque côté du nez il existe un sillon profond asymétrique. Les téguments sont taillés à pic, les bords sont nets et la peau paraît se continuer au moins à quelque distance pour en former les deux lèvres.

A gauche il s'étend de l'angle externe de l'orbite et gagne la lèvre supérieure tout près de la commissure qu'il n'atteint pas. Toutes les parties molles sont sectionnées (joues et lèvres supérieures). Il atteint le rebord alvéolaire qu'il divise profondément.

A droite, il ne suit pas tout à fait le même trajet. Toutes les parties molles de la joue sont sectionnées entre les deux maxillaires et la commissure labiale est divisée, puis sa direction devient presque verticale et il aboutit au milieu de la paupière inférieure.

Une bride amniotique adhérente aux méninges parcourt tout ce sillon au fond duquel elle est fixée. D'abord assez large et adhérente àla conjonctive et aux paupières, à gauche, elle se rétrécit, mais reste très résistante ainsi qu'on peut s'en assurer en faisant sur elle des tractions assez fortes. Elle passe de l'arcade alvéolaire gauche sur la droite en suivant une direction oblique, mais reste en arrière de la portion dure du palais. Le voile du palais paraît divisé au moins en un point; la dissection pourra seule éclaircir ce fait.

Cette bride a donc l'aspect d'une fronde passant par la bouche ouverte, fronde dont les deux extrémités iraient s'attacher aux méninges.

Elle circonscrit, en passant au fond du sillon que nous avons décrit : le nez, la lèvre supérieure, et une grande partie de l'arcade alvéolaire, ainsi que toute la voûte du palais. Les parties osseuses sous-jacentes paraissent divisées, car il est possible de les mobiliser d'une seule pièce, en leur imprimant, avec le doigt, des mouvements d'avant en arrière. Ces deux dessins, dus à M. Fauquez, externe des hôpitaux, rendent très exactement compte de cette monstruosité.

Quel est le rôle joué par cette bride dans le vice de conformation ? A-t-elle par sa présence empêché la coalescence des bourgeons nasal externe et maxillaire supérieur comme le pense M. Guéniot ? Ou bien a-t-elle, tandis que la face se développait, fait des tractions sur des bourgeo ns à peine unis qu'elle a séparés facilement ? Enfin on peut aussi se demander si nous n'avons pas affaire ici à une section par bride amniotique, ce qui n'est pas douteux pour les parties molles, mais ce que la dissection que nous nous proposons de faire, pourra seule démontrer en ce qui concerne le squelette. C'est là l'opinion de M. le professeur Tarnier qui a examiné la pièce et celle à laquelle nous nous rangerions volontiers à cause de l'asymétrie du sillon.

Nous avons fait avec M. Broca la dissection de cette pièce et en voici les résultats.

Dissection du squelette. — Après avoir séparé avec soin les os

Digitized by Google

et les parties molles, en respectant la bride amniotique précédemment mentionnée, on constate, comme l'examen extérieur le faisait prévoir, que la fissure n'est pas symétrique.

A gauche, où la fente des parties molles, comme nous l'avons déjà dit, n'est pas commissurale, mais située sur la lèvre supérieure, un peu en dedans de la commissure, le maxillaire supérieur est fortement déprimé entre la canine et la première molaire. Entre ces deux dents existe donc une fissure alvéolaire. La voûte palatine est intacte. Au-dessus du bord alvéolaire, la fissure osseuse gagne vers l'orbite en

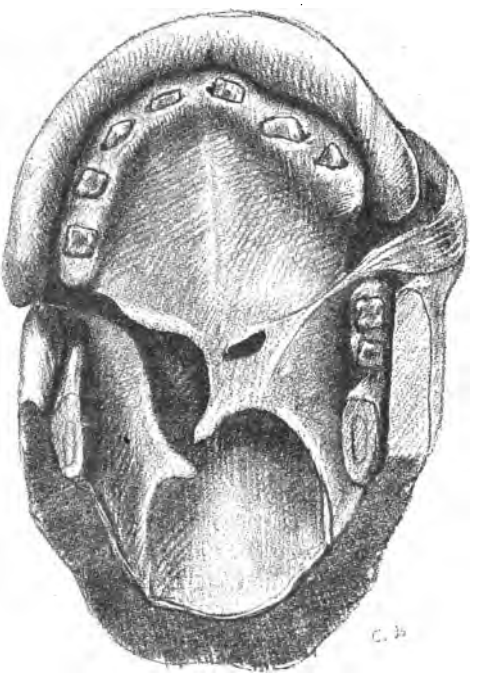

passant en dehors et en arrière du trou sous-orbitaire. Ainsi, le maxillaire supérieur gauche est incomplètement divisé en deux masses : l'une antéro-interne, comprend les deux incisives et la canine, sur elle se voit le trou sous-orbitaire intact; l'autre postéro-externe porte les deux molaires. Ces deux masses, divisées au niveau du bord alvéolaire, sont unies au niveau de la voûte palatine, non divisée.

A droite, la fente des parties molles est nettement commisssurale et, se transformant bientôt en un sillon au fond duquel s'insère la bride, elle arrive contre l'angle externe des paupières. On constate à la dissection que de ce côté aussi le palais osseux est intact. Les deux

Digitized by Google

maxillaires, supérieur et inférieur, ne sont ni divisés ni déformés. Mais il y a défaut de jonction entre le malaire et le maxillaire supérieur. Plus haut, le malaire est bien au contact du frontal, mais il est anormalement mobile sur lui et à ce niveau le squelette est assez profondément déprimé.

Si le palais osseux est partout intact, il n'en est pas de même du *voile du palais*. Celui-ci est divisé obliquement en arrière et à droite en deux parties dont l'une, la plus considérable, est adhérente à la voûte palatine ; dont l'autre, de faible étendue, est annexée à la face interne de la branche montante droite du maxillaire supérieur. La figure ci-jointe due à M. Lyot, interne des hôpitaux, rend bien compte de cette disposition bizarre.

Ce n'est pas tout et on constate que, à peu près sur la ligne médiane, entre la voûte osseuse et le voile, existe un petit orifice, sur le trajet de l'insertion de la bride amniotique.

Ainsi, la bride a pris à peu près en travers de l'orifice buccal. A droite, elle s'est engagée dans la fente commissurale, puis s'est déviée de cette fente embryonnaire typique et est remontée vers l'angle externe de l'orbite, en causant une division anormale entre l'os malaire et le maxillaire. A gauche, elle a sectionné la lèvre en dedans de la commissure et a causé une fissure alvéolaire entre la canine et la première molaire. Entre ces deux points, visibles à l'extérieur, la bride a pénétré dans la bouche et a percé en travers le crête palatin, produisant de la sorte un sillon et, sur la ligne médiane, un orifice ; en même temps a eu lieu, par un mécanisme obscur, une division de cause mécanique que n'explique pas l'embryologie.

Au reste, dans toutes ces malformations, le commencement de la fissure commissurale gauche est la seule qui réponde au trajet d'une fente embryonnaire normale (fente entre les deux bourgeons maxillaires supérieur et inférieur).

Cancer de l'S iliaque, par M. CHAVANE, interne des hôpitaux.

Cette pièce provient du service de M. le professeur Duplay. Il s'agit d'un homme de 50 ans, ayant comme tout antécédent pathologique une dysenterie contractée en Égypte, il y a 20 ans, et qui s'est présenté à l'hôpital au commencement de février 1890 avec des signes d'obstruction intestinale chronique. L'état général est bon, pas d'amaigrissement, pas de cachexie, ventre peu balonné et dans la fosse iliaque gauche, une tumeur petite, dure, peu mobile.

On pense d'abord à un rétrécissement cicatriciel dysentérique siégeant à la partie inférieure de l'S iliaque, l'exploration du rectum ne donne aucun renseignement.

Pendant un mois après des alternatives d'amélioration ou d'aggra-

Digitized by Google

vation, il est mort brusquement au moment où on se préparait à lui faire un anus artificiel.

Nous avons trouvé à l'autopsie un cancer annulaire de l'S iliaque siégeant à 30 cent. environ du rectum. Cancer en virole dont le calibre admet le pouce. Sa hauteur est très peu considérable ; 1 à 2 cent. sur certains points, 4 dans l'endroit où il est le plus étendu. Les ganglions ne sont pas volumineux.

Le gros intestin est très distendu, congestionné et recouvert de fausses membranes ; nous en dirons autant du petit intestin qui présente, à deux travers de doigt, au niveau de la valvule iléo-cæcale, une perforation qui donne passage à des matières fécales renfermées dans une loge limitée par des anses intestinales agglutinées.

Les poumons sont très congestionnés, surtout à leur bord postérieur.

Cette observation nous a paru intéressante parce que : 1° bien que ce rétrécissement néoplasique fût peu serré l'obstruction a été complète même pour les gaz dans les derniers jours.

2° La perforation s'est faite non au niveau de la tumeur qui n'est que peu ulcérée, mais au niveau de l'iléon.

M. Cornil. — C'est un fait très fréquent qu'un conduit cancéreux peut laisser passer le doigt après la mort alors que pendant la vie il s'opposait au passage même des liquides. Cela est dû à l'action du spasme qui augmente la constriction.

La perforation de l'intestin grêle dans le cas de M. Chavane s'explique vraisemblablement par l'action destructive des poisons de fermentation et des micro-organismes qui ont agi quinze jours durant sur ses parois, il faut aussi tenir compte de la faible résistance de l'intestin grêle relativement à celle du gros intestin.

M. Castex. — Si l'on en croit Nélaton, l'obstacle au passage des matières dans les rétrécissements serait surtout dû aux inégalités de la surface rétrécie. Il est fréquent de voir les rétrécissements organiques du gros intestin déterminer des phénomènes dysentériques longtemps avant l'obstruction. On nie en général le rétrécissement d'origine dysentérique, je crois cependant en avoir observé un cas dans le service du professeur Richet. C'était un homme qui avait eu la dysenterie pendant la guerre, il avait des phénomènes de sténose du rectum ; il quitta le service sans intervention, mais je le retrouvai dans le service de M. Gérard Marchant, qui

Digitized by Google

lui pratiqua la rectotomie postérieure, il s'agissait bien d'un rétrécissement fibreux.

M. Tison. — J'ai vu l'obstruction complète provoquée par un rétrécissement cancéreux qui à l'autopsie laissait facilement passer le doigt.

M. Isch-Wall. — Dans l'interprétation de ces rétentions complètes des matières, sans disparition de la lumière des canaux cancéreux, il faut aussi tenir compte de la paralysie intestinale prouvée par l'absence *d'évacuation* qui se remarque parfois après l'opération d'anus contre-nature.

M. Cornil. — Cette hypothèse est inacceptable pour les rétrécissements du pylore, avec lesquels le malade vomit tout ce qu'il prend, et qui laissent à peine passer le liquide, alors qu'à l'autopsie ils admettent le doigt. Il n'y a pas là de paralysie, mais bien un spasme.

M. Castex. — M. Cusco dans le but de combattre le spasme, prescrivait le bromure de potassium.

Cancer colloïde de l'intestin et de la rate, par M. Lefebvre, interne des hôpitaux.

Cette malade est morte dans le service de M. Chauffard d'un cancer du côlon transverse ayant envahi la rate qui est transformée en une vaste caverne anfractueuse à contenu fétide communiquant avec la cavité intestinale.

Entrée depuis peu de jours dans le service, la malade ne se plaint que de diarrhée et d'une violente douleur lombaire du côté gauche, douleur qu'elle ressent depuis deux ans environ. L'examen méthodique des organes ne permet pas de découvrir aucune tuméfaction dans la région douloureuse. L'attention attirée par la douleur du côté de la région rénale ne permet de reconnaître aucun ballottement du rein. De plus, jamais il n'y a eu d'hématurie.

La malade a succombé aux progrès de la cachexie.

A l'autopsie on ne trouve aucune lésion des organes thoraciques. Mais à l'ouverture de la cavité abdominale on trouve au-dessous de l'épiploon une masse volumineuse qui immobilise le diaphragme d'un côté. Le diaphragme est adhérent du côté de sa convexité et de la partie latérale gauche à la paroi thoracique.

De légères tractions sur le muscle de ce côté le déchirent et une portion au-dessus des insertions costales reste adhérente à la paroi thoracique. Cette portion d'une hauteur de cinq à six centim. de coloration gris ardoisé, constitue la partie supérieure de la paroi d'une caverne anfractueuse du volume du poing environ que l'on aperçoit à travers l'orifice artificiel du muscle.

En enlevant le diaphragme et les organes sous-diaphragmatiques

Digitized by Google

on trouve la rate fortement adhérente au rein gauche qu'on enlève avec elle et qui se trouve en arrière allongé verticalement et fortement comprimé.

La rate est d'autre part adhérente au côlon transverse au voisinage de l'angle qu'il forme avec le côlon descendant dans une étendue de 4 centim.

La rate est énormément tuméfiée. Elle a le volume d'une tête de fœtus à terme. Elle mesure 18 centim. en hauteur, 15 centim. d'avant en arrière, son épaisseur est de 16 centim. Elle s'étend de la face inférieure du diaphragme jusqu'au bord des dernières fausses côtes.

Par sa face postérieure, elle embrasse le rein gauche qui est fortement comprimé et le déborde en haut où elle est en contact et adhérente au diaphragme qui lui-même adhère a la paroi thoracique.

La rate est creusée d'une cavité anfractueuse à contenu fortement fétide qui ressemble à des matières fécales diarrhéiques. Cette cavité creusée dans le tissu même de la rate dont on ne retrouve des parties saines en apparence qu'au niveau du bord antérieur et interne, est limitée en dehors et en haut par le diaphagme envahi par le néoplasme, en arrière par la capsule graisseuse du rein fortement adhérent, en avant par le tissu relativement sain de la rate, en bas par les adhérences intestinales. Les parois de cette cavité sont très friables et de même coloration que le contenu.

Au niveau des adhérences avec l'intestin on trouve celui-ci manifestement rétréci par la présence d'un anneau visible même avant toute section du côlon.

En ouvrant le côlon en suivant les attaches du grand épiploon, on trouve une diminution notable du calibre du gros intestin, diminution provoquée par la présence d'un rétrécissement annulaire complet manifestement cancéreux. On trouve à la face interne du côlon des bourgeons du volume d'un petit pois, sessiles, friables et d'une coloration gris ardoisé comme les parois de la caverne splénique. Le contenu de l'intestin est également analogue à celui de la rate.

Une perforation artificielle au niveau des adhérences fait communiquer la cavité intestinale et la caverne anfractueuse de la rate.

A côté de cette perforation artificielle, sur le même bord supérieur, s'en trouve une autre qui pendant la vie entretenait la communication des deux cavités.

Comme nous l'avons dit, le tissu de la rate a presque entièrement disparu ; on le retrouve seulement, sain en apparence, au niveau du bord interne de l'organe où le développement interne du cancer se montre en voie d'évolution et d'accroissement : sur des coupes de l'organe faites sur le tissu resté sain en apparence, on voit que les parois de la caverne ont partout la même constitution.

La limite du tissu sain et du tissu malade est assez nette. On trouve en ce point trois bourgeons néoplasmatiques du volume d'une petite noix très friables, mais non encore putrilagineux qui, par leur aspect, nous ont paru suffisants pour admettre la variété colloïde du cancer.

Voici les modifications histologiques que nous avons pu noter :

Une dissociation extemporaine des éléments ramollis au niveau des parties du cancer, d'aspect plus récentes, a permis de constater la présence de cellules intestinales cylindriques à plateau avec un noyau situé profondément.

Digitized by Google

Pas de généralisation dans le foie qui présente une dégénérescence graisseuse prononcée.

Examen histologique. — Il s'agit d'un carcinome colloïde de l'intestin et de la rate.

D'après les résultats de l'examen il semble probable que les lésions de la rate sont consécutives au cancer de l'intestin. La rareté des cancers secondaires de la rate consécutifs aux néoplasmes de l'intestin nous a conduit à en faire le sujet de cette présentation.

Hémiplégie infantile, par M. MICHEL DANSAC, interne des hôpitaux.

D.., âgé de 32 ans, entré le 23 août 1884 dans le service de M. Deny, à l'hospice de Bicêtre, décédé le 28 décembre 1889.

Nous donnerons ici un court résumé de l'histoire du malade, l'observation devant être publiée in extenso ailleurs.

Antécédents héréditaires. — Alcoolisme et arthritisme chez ses grands parents paternels et maternels. Un oncle mort d'un cancer de l'estomac. Son père est alcoolique, arthritique artério-scléreux.

Sa mère, âgée de 55 ans, est d'un caractère doux, tranquille et jouit d'une bonne santé. Pas de consanguinitié. 5 frères et sœurs, dont deux morts en bas âge, un tuberculeux, 2 autres bien portants, 21 ans et 29 ans. La grossesse et l'accouchement n'ont rien présenté d'anormal.

Antécédents personnels. — Venu à terme, élevé au sein, jusqu'à 22 mois par sa mère, Convulsions et accès épileptiformes avec prédilection des secousses du côté droit à 11 mois. Paralysie consécutive de tout le côté droit à la suite des accès, qui à 1 an se localise au membre supérieur. Le membre inférieur reprend peu à peu ses fonctions, tout en gardant une légère impotence. Marche à un an. Parle d'assez bonne heure difficilement, puis normalement.

D..., *entre à Bicêtre* le 23 août 1884. Atrophie du côté droit dans toute l'étendue du corps, plus marquée au membre supérieur.

Asymétrie faciale, flaccidité de la joue, pas de déviation de la bouche ni de la langue.

Léger degré de strabisme, pas de nystagmus.

Contracture et déformation. *Bras* parallèle à l'axe du tronc en rotation en dedans, rapproché du corps. *Avant-bras* en pronation fléchi sur le bras sans cependant atteindre l'angle droit, dirigé en dedans, l'extrémité inférieure reposant sur la partie inférieure du thorax.

Poignet en flexion forcée, la face palmaire est en partie appliquée sur la face antéro-interne du bras. Légère déviation de la main vers le bord cubital.

Rien au membre inférieur sinon l'atrophie. Pas de déformation du genou ou du pied. Exagération des réflexes tendineux.

Sensibilité intacte.

Marche possible si elle n'est pas trop prolongée.

Pas de troubles de la parole. Infériorité intellectuelle. Sans idiotie ni imbécillité.

Digitized by Google

Type arriéré de M. Bourneville.

Aucun accès convulsif ou épileptiforme depuis l'âge de 15 mois.

En novembre 1888. Toux, sueurs nocturnes, anorexie. Expectoration bientôt abondante avec aphonie : tuberculose laryngée et pulmonaire.

En mai 1889. Le malade qui n'avait jusqu'alors eu aucun accès, est pris d'un étourdissement avec chute, convulsions dans les 4 membres, pas de perte de connaissance, pas d'écume, pas de stertor, pas de morsure de langue.

En août. 2 nouvelles attaques mais incomplètes, secousses localisées aux muscles paralysés commençant par la main ; durant 3 à 4 minutes, sans perte de connaissance, ni écume, ni stertor.

1 attaque en septembre, 2 en octobre, 4 en novembre, 2 dans la première quinzaine de décembre.

Mort le 29 décembre par embolie pulmonaire.

AUTOPSIE. — Nous ne relatons ici que les faits observés sur la pièce que nous présentons.

L'hémisphère gauche est beaucoup moins volumineux que l'hémisphère droit, qui paraît avoir subi une augmentation de volume compensatrice.

La place du lobe pariétal est occupée par une vaste poche kystique sur laquelle passe la pie-mère, épaissie, peu vasculaire, et comme sclérosée à ce niveau. Le contenu du kyste se vide par le ventricule, et la paroi externe affaissée décortiquée nous offre l'aspect suivant :

A la surface convexe, il existe une vaste perte de substance, qui a détruit la plus grande partie du lobe pariétal. Ses dimensions sont les suivantes :

D'*avant en arrière* de la pointe du lobe occipital au lobe frontal, 10 centimètres 1/2.

De *haut en bas*, sur une ligne verticale passant par l'extrémité supérieure de la scissure de Rolando, 6 centimètres.

Les circonvolutions absentes sont : Le lobule de l'Insula ; la partie postérieure de la 3e frontale ; les 2/3 inférieurs de la frontale ascendante ; la pariétale ascendante tout entière. La partie antérieure de la pariétale supérieure. Le pli courbe et le lobule du pli courbe. La plus grande partie de la première temporale.

Les circonvolutions qui bordent la perte de substance se terminent brusquement sans s'irradier vers la partie centrale et tombent à pic sur la perte de substance. Sur certains points, on constate la présence de débris des circonvolutions absentes.

Le fond se trouve formé par les noyaux centraux en avant et par la paroi ventriculaire en arrière.

Les autres circonvolutions offrent une disposition normale, mais elles sont moins volumineuses que sur un cerveau adulte normal.

Les dimensions de l'hémisphère sont : *d'arrière en avant*, de la pointe du lobe occipital au lobe frontal : 16 cent. ; de *haut en bas* à sa partie interne, sur une verticale passant par l'extrémité supérieure de la scissure de Rolando : 12 centim.

Les mêmes mesures sur l'hémisphère droit donnent d'avant en arrière 18 cent. 1/2 ; de haut en bas 12 cent.

L'hémisphere gauche pèse 303, le droit 728.

Digitized by Google

Cette observation nous a paru digne d'intérêt à cause de sa rareté tout d'abord, et en second lieu à cause de la localisation de la lésion qui comme on le voit correspond exactement au territoire de l'artère sylvienne. Elle semble donc appuyer la théorie de l'oblitération artérielle qui tend de plus en plus à se confirmer dans la pathogénie de cette lésion.

M. Pilliet. — C'est là une fausse porencéphalie, la porencéphalie vraie, maladie de développement, celle qu'a décrite Kundrat, a une autre apparence ; elle est indépendante des territoires vasculaires.

M. Guinon. — La caractéristique de la maladie de Kundrat c'est la disposition convergente des circonvolutions vers la dépression et la déformation de ces circonvolutions, tandis que dans les autres lésions peut-être d'origine vasculaire, les circonvolutions sont coupées à pic, sans déformation, comme sur la pièce de M. Michel Dansac.

Séance du 14 *mars* 1890.

Présidence de M. Cornil

Tuberculose généralisée. — Tumeurs blanches des genoux et de l'articulation métacarpo-phalangienne de l'indicateur droit. — Phtisie pulmonaire ultime. — Tubercules du foie en forme de petites cavernes, par M. R. Faure-Miller, interne des hôpitaux.

Cette pièce est le foie d'un homme ayant souffert pendant la vie de plusieurs manifestations tuberculeuses, ce foie est parsemé de petites cavernes de même nature ; nommé Gab..., et âgé de 54 ans.

Antécédents : Père inconnu ; mère morte à 60 ans, d'une cause qu'il a ignorée ; un frère et deux sœurs, dont une seulement a la santé délicate, souffre de l'estomac, tousse un peu ; elle a eu cependant cinq enfants qui sont tous vivants et bien portants.

Lui-même a eu la gourme durant son enfance, mais point d'adénite ni maux d'oreille ou d'yeux ; point de maladies sérieuses, de rougeole, de fièvre typhoïde, de scarlatine. Vers l'âge de 20 ans, il a commencé à souffrir de l'estomac, digérant mal certains aliments, et sujet à des éructations acides. Les vomissements étaient fréquents sans jamais devenir sanglants.

Digitized by Google

En 1887, il est atteint de pleurésie gauche, et entre à la maison Dubois; par thoracenthèse, on lui retire un litre de liquide séreux; un mois après, il regagne son pays natal, l'Aveyron; puis, deux nouveaux mois écoulés, il revient à Paris et reprend son métier de cocher de fiacre.

Dans les premiers jours de janvier 1888, sans cause appréciable, sans traumatisme, il ressent des douleurs au niveau de l'articulation tibio-tarsienne droite; la région augmente rapidement de volume, le peau rougit, s'ulcère et il s'écoule du liquide purulent. Le malade entre alors à Necker et le 19 juillet 1888, M. Lefort lui fait l'amputation de la jambe au lieu d'élection. L'opération réussit, et au bout de 2 mois, il quitte l'hôpital et va à Vincennes. Deux mois s'écoulent; des douleurs apparaissent encore dans le genou gauche; admis de nouveau à Necker le 15 janvier 1889, M. Campenon lui ampute la cuisse au tiers moyen. Les salles étant évacuées à cet hôpital, il entre à Broussais le 1er septembre 1889, salle Delpech, nº 20, dans le service de notre maître M. le Dr Barth.

Jusqu'aux premiers jours de janvier 1890, le malade n'appela notre attention sur aucun symptôme, sauf sur son moignon qui n'était pas entièrement cicatrisé et qui suppurait de temps à autre; l'appétit était bon, et le malade dormait bien. Mais alors il se plaignit de vives douleurs dans les articulations coxo-fémorales, presque simultanément il s'aperçut que ses deux membres augmentaient de volume. Peu à peu l'œdème s'accroît et finit par envahir l'abdomen qui aujourd'hui présente un volume considérable et est fortement distendu par de l'ascite.

Le malade n'a jamais été atteint de syphilis; il a eu plusieurs blennorrhagies. Malgré sa profession qui expose aux excès alcooliques, il affirme avoir toujours été très sobre. Il est porteur d'une double hernie inguinale.

On le réexamine complètement le 15 février 1890. Le facies est amaigri, le teint jaunâtre sans ictère. L'œdème des cuisses et du segment inférieur du tronc est considérable. Il existe des signes manifestes d'infiltration tuberculeuse avec commencement de ramollissement du sommet gauche. Rien du côté du cœur.

L'abdomen est très ballonné, avec matité dans les parties déclives.

Le foie est difficile à palper; il ne paraît pas hypertrophié.

Rien à noter du côté de la rate.

Le moignon de la jambe droite qui ne suppurait presque plus, recommence à donner beaucoup depuis l'apparition de l'anasarque.

Au niveau de l'articulation métacarpo-phalangienne de l'index droit, tuméfaction considérable avec rougeur et amincissement des téguments. Mobilité articulaire dans tous les sens et frottements osseux des surfaces. Cette arthrite manifestement tuberculeuse s'est développée depuis deux à trois mois, elle est remarquablement indolente.

La langue est bonne, mais l'appétit nul. Il y a fréquemment des vomissements ou de la diarrhée. Urines rares, jumenteuses, très hautes en couleur, ne renfermant ni sang ni albumine.

26 février. Pas d'amélioration; le malade vomit constamment. Anasarque considérable des membres inférieurs et de la partie déclive du tronc ainsi que du membre supérieur droit.

Urines très peu abondantes, 250 gr. environ, boueuses; elles s'é-

Digitized by Google

claircissent par la chaleur après les avoir acidifiées ; elles ne contiennent pas d'albumine.

L'abdomen est très ballonné, avec ascite assez abondante.

La langue est blanche, non sèche.

Battements cardiaques réguliers, faibles et précipités à 124 ; pas de bruits anormaux.

L'abcès articulaire de l'articulation métacarpo-phalangienne de l'index droit a été ouvert ; l'examen du pus a fait voir de nombreux bacilles.

Le 28. L'état du malade va s'affaiblissant de plus en plus, les vomissements sont continuels.

1er mars. La mort a lieu vers 6 heures du matin.

AUTOPSIE. *Cavité thoracique.* — Plèvre gauche adhérente dans toute son étendue.

Poumon gauche farci de tubercules à divers degrés de développement avec nombreuses cavernules et abcès caséeux dans le lobe supérieur.

Plèvre droite libre d'adhérences et relativement saine. Poumon droit emphysémateux, renfermant seulement quelques masses de granulations corymbiformes encore peu développées. Cœur petit et presque sain du reste. Péricarde sain.

Cavité abdominale. Épanchement ascitique très abondant ; péritoine sain.

Rate volumineuse et légèrement diffluente, pesant près de 400 gr., et paraissant cependant peu malade.

Reins légèrement augmentés de volume, mais remarquablement sains.

Deux hernies inguinales formées exclusivement par de l'épiploon et descendant dans le scrotum jusqu'au voisinage du testicule. Orifice herniaire droit obstrué par des adhérences. Orifice de la hernie gauche libre et sac herniaire fortement distendu par de la sérosité ascitique provenant du péritoine. Le tube intestinal paraît sain.

L'articulation du genou est envahie par des masses tuberculeuses ; toutes les parties présentent des masses caséeuses. Les lésions remontent très haut sur le fémur.

Le *foie* qui forme le point le plus intéressant de cette observation, est très gras, d'un jaune roux, farci de granulations tuberculeuses à tous les degrés de développement ; les plus grosses de ces granulations atteignent le volume d'un grain de maïs ; elles sont ramollies à leur centre et forment dans l'épaisseur du parenchyme de véritables petites cavernes à parois membraneuses, à cavités irrégulières, remplies de matière caséeuse fortement teintée par de la bile.

L'*examen microscopique* du parenchyme fait voir un foie très gras, d'apparence normale pour un foie tuberculeux. Il présente disséminées de toutes parts de fines granulations et dans les espaces portes et le long des ramifications de la veine porte. Sur un grand nombre de points, il existe des traînées d'une couleur jaune verdâtre paraissant être dues à la distension de canalicules biliaires ténus.

Au niveau des cavernules que l'on trouve dans le foie, la coupe montre au centre un amas caséeux qui avant d'être traité par les agents colorants était d'un jaune vert foncé. La paroi est fibreuse, épaisse, colorée en rose par l'hématoxyline éosinée ; plus en dehors

Digitized by Google

existe une couche abondante de noyaux. L'on y voit de rares cellules géantes. Tout à fait à la périphérie, les traînées de matières biliaires sont très nettes; on les voit d'ailleurs surtout dans les espaces portes le plus manifestement tuberculeux.

En résumé, il semble que l'on ait affaire à un foie qui présente des altérations tuberculeuses exceptionnelles chez l'adulte, un peu moins rares chez l'enfant, et qui sont constituées par la production de granulations miliaires le long des canalicules biliaires et dans leurs parois mêmes; il est donc naturel que les produits caséeux soient teintés par la bile.

Il est intéressant de noter que ces lésions n'ont point eu de retentissement clinique particulier; peut-être pourrait-on y rapporter la teinte subictérique observée sur le malade.

Enfin la bile n'a exercé aucune influence antiseptique sur es bacilles, puisque la lésion s'étend et gagne sur le parenchyme.

M. Cornil. — Ces cavernes sont circonscrites par une paroi très nette, et elles contiennent certainement de la bile. M. Jardet a présenté un cas analogue à la Société. On trouve généralement autour du canal dilaté une enveloppe continue de granulations tuberculeuses.

Il ne faut pas confondre cette lésion avec les abcès froids qui constituent de véritables tumeurs tuberculeuses.

La tuberculose provoquerait ainsi dans le foie trois formations différentes ; le tubercule miliaire conjonctif ; les tubercules des canaux biliaires, enfin les abcès froids.

Dégénérescence kystique des ovaires. — Ovaire à petits kystes de Trélat, par M. E. Potherat, prosecteur à la Faculté.

La pièce que je présente n'a qu'un intérêt anatomique; recueillie sur une vieille femme de mon pavillon à l'Ecole pratique, elle n'a pas d'histoire clinique.

Elle montre une altération des annexes ayant frappé les deux ovaires. Ces deux organes ont acquis à peu près le volume d'une mandarine, tout en ayant sensiblement conservé la forme en amande d'un ovaire normal. Leur surface est irrégulière d'aspect et de couleur. En effet, on voit faire saillie plus ou moins des masses arrondies, lisses, de couleur bleuâtre ou transparentes, manifestement liquides. Entre ces kystes séreux, il existe des portions de substances d'une couleur blanc mat, plus résistantes à la pression. En palpant l'organe tout entier on constate qu'il n'a pas la consistance solide

Digitized by Google

granitée, normale, mais il est fluctuant, ce qui tient à la présence d'autres kystes contenus dans son épaisseur. On s'en rend facilement compte en faisant des coupes ainsi que je vous le montre sur l'ovaire gauche. Il est facile de voir que si les kystes sont plus abondants à la périphérie, ils existent aussi dans l'intérieur de l'organe. Le contenu est un liquide clair ou citrin dans quelques-uns légèrement hématique. Quelques-uns de ces kystes sont assez grands (noix, noisette), d'autres tout petits.

Les kystes ne communiquent pas entre eux ; ils sont séparés par des cloisons d'épaisseur variable mais résistantes. Il est impossible de séparer de leurs cloisons une membrane limitante. La surface de la paroi est en plusieurs points irrégulière finement granitée ; on y voit aussi de petits bourgeonnements formant de petites masses en grappe sessile, ou bien isolés. On retrouve ces bourgeonnements, dans toutes les cavités, mais en abondance variable. La substance normale de l'ovaire semble avoir totalement disparu, pour faire place à ces cavités kystiques. C'est tout au plus s'il reste auprès de l'extrémité interne de l'ovaire un petit amas ayant l'aspect et la consistance de la substance corticale de l'ovaire. L'examen histologique seul pourra fixer nos idées à ce sujet.

Les autres parties de l'appareil génital présentent des particularités qui méritent d'être notées. L'utérus est gros pour une femme de cet âge, mais il est rembourré de fibromes, les uns interstitiels, les autres sous-péritonéaux. La cavité totale mesure 6 centimètres, verticalement : la cavité du corps a 2 centimètres transversalement au fond. La muqueuse est lisse, absolument saine ; il en est de même de l'orifice cervical qui est lisse et rond, ce qui semble indiquer que cette femme n'a pas eu d'enfants.

La trompe à gauche paraît normale ; elle est considérablement augmentée de volume au niveau de la corne utérine mais cette augmentation est due à l'hyperplasie du tissu musculaire. La cavité de la trompe au niveau de cette hyperplasie n'existe plus.

A droite, la trompe présente auprès de la corne utérine les mêmes lésions ; plus loin sa tunique musculaire est épaissie par place, ce qui donne au conduit des saillies irrégulières. Sur une coupe longitudinale, la muqueuse ne présente pas de lésion à l'œil nu, mais la cavité est très élargie.

A gauche le péritoine pelvien est normal ; il n'y a pas d'adhérences autour de l'ovaire ; les franges du pavillon de la trompe sont libres ; quoique plus ou moins déformées. A droite, il existe quelques adhérences péritonéales anciennes, solides. Le pavillon de la trompe est fixé à l'ovaire ; ses franges ne sont plus distinctes. Elles se sont réunies pour former avec l'ovaire une cavité contenant un liquide louche, non purulent.

En résumé, de l'examen de ces pièces nous ne pouvons rien tirer de solide en faveur de la pathogénie discutée de l'ovaire à petits kystes. Mais nous avons un bel exemple de la dégénérescence kystique de cet organe. La lésion est ici bilatérale ainsi qu'il arrive fréquemment ; elle est très accusée de l'un et l'autre côté. La lésion est ancienne ; les adhé-

Digitized by Google

rences péritonéales en témoignent; nous ne savons pas si la vie fut difficile du fait de cette affection; en tous cas, l'existence paraît avoir été compatible longtemps avec elle.

Anomalie du cœur, par M. ANDRÉ BERGER, interne des hôpitaux.

L'examen du cœur d'une femme âgée de 30 ans, morte à la Pitié, salle Trousseau, n° 24, de tuberculose pulmonaire, nous a révélé l'existence d'une anomalie rare consistant en la présence au niveau de l'orifice aortique de deux valvules sigmoïdes seulement.

De ces deux valvules, l'une est antérieure, l'autre postérieure. Elles sont à peu près égales en profondeur (18 millim.) et un peu inégales en largeur : l'antérieure mesure en effet dans ce sens 30 millim., tandis que la postérieure en mesure 34. Si on les compare à des valvules normales, on voit qu'elles sont de beaucoup plus développées. Elles sont du reste bien en rapport avec les dimensions de l'orifice aortique qu'elles obturent parfaitement en s'abaissant, sans créer aucune insuffisance. Cet orifice aortique a son calibre ordinaire (66 millim. de circonférence) ; mais il est déformé : au lieu d'être circulaire, il est ovalaire à grand diamètre transversal se rapprochant un peu de la forme en boutonnière.

Des deux valvules sigmoïdes, la postérieure en rapport avec la valve droite de la valvule mitrale correspond sans aucun doute à la valvule sigmoïde postérieure du cœur normal. Elle est seulement très amplifiée. L'antérieure présente sur sa face aortique un raphé très légèrement saillant qui partage cette face en deux moitiés. Il n'y a pas trace de raphé sur la face ventriculaire. Le sinus que cette valvule antérieure limite est aussi très incomplètement divisé dans sa partie inférieure par une bride courte et épaisse qui fait suite au raphé médian. L'existence du raphé et de la bride qui en part semblent bien indiquer que cette valvule antérieure résulte de la fusion des deux valvules sigmoïdes antérieures droite et gauche du cœur normal. C'est ce que confirme du reste la disposition des orifices des deux artères coronaires dont la droite s'ouvre au niveau du tissu de la valvule antérieure de la moitié droite, et la gauche au niveau de la moitié gauche de ce même sinus.

Nous ferons remarquer qu'en dehors d'un épaississement notable des deux valvules aortiques, le cœur dont il est question ne présente aucune autre lésion ou anomalie. Les orifices pulmonaire, mitral, tricuspide, ont leurs valvules et leurs dimensions normales.

EN RÉSUMÉ, l'anomalie dont nous avons constaté l'existence consiste en la présence de deux valvules sigmoïdes seulement à l'orifice aortique. L'une de ces valvules représente les deux valvules sigmoïdes antérieures du cœur normal fusionnées, l'autre représente la sigmoïde postérieure, considérablement agrandie pour se mettre en rapport avec sa congénère. L'orifice aortique est ovalaire et la portion ini-

Digitized by Google

tiale de l'aorte a subi un sensible aplatissement dans le sens antéro-postérieur.

Papillome du voile du palais, par A. CHIPAULT, aide d'anatomie.

Th., Jeanne, 12 ans. Depuis plusieurs années tousse constamment sans avoir rien du côté du poumon qui explique cette toux. Sensation de corps étrangers de la gorge depuis un mois, à la suite d'une légère angine, qui a en même temps causé quelques regurgitations et exagère la toux.

Nous n'avons pu constater aucun de ces symptômes lorsque la petite malade nous a été amenée.

En examinant le fond de la gorge. On constate, implanté sur le bord libre du voile du palais, à droite de la base de la luette, une petite tumeur grosse comme un noyau de cerise, hérissée de petites saillies papilliformes, jaune rosé. Cette petite tumeur présente un petit pédicule recouvert de saillies de même aspect, long de 2 à 3 mil. A droite de la base de ce pédicule, petite tumeur sessile, présentant les mêmes caractères, que la tumeur pédiculée précédente, et moins grosse. Par ce tiraillement sur la 1re tumeur on forme aux dépens du bord libre de la muqueuse un pédicule de traction sur le bord droit duquel, à mi-chemin, est implantée la masse sessile.

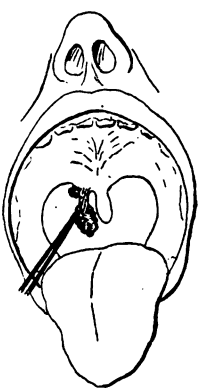

Ablation au ciseau courbe des deux petites tumeurs, à ras du bord libre du voile, le 29 janvier 1890. Pas d'hémorrhagie.

C'est la rareté des polypes papillomateux du voile qui nous a engagé a présenter ce cas. La thèse de Ott (1) n'en contient en effet que 5 cas, celle de Courtade (2) 14 seulement, dont un au moins des plus douteux (obs. de Gerhardt). Nous y joindrons les cas de Freeman Frenck et de Lefferts (3). Il est fort probable que l'affection est plus commune qu'on ne pourrait croire d'après ce petit nombre, Une grande quantité de cas ne sont sans doute pas publiés.

Aucun des cas n'a été observé chez un sujet aussi jeune.

(1) OTT. *Contribution à l'étude des tumeurs du voile du palais.* Th. de Paris, 1880, n° 26.

(2) COURTADE. *Des polypes papillomateux du voile du palais.* Th. de Paris, 1885.

(4) LEFFERTS. Papillome multiple du voile. *Americ. laryng. Assoc. med. news.*, 17 août 1889.

Digitized by Google

Les malades de Courtade étaient âgés de 20 à 40 ans, sauf un qui avait 50 ans ; le malade de Franck avait ; celui de Lefferts, 16 ans, le nôtre seulement 12.

La forme est celle d'une petite tumeur pédiculée, recouverte de saillies verruqueuses. Notre cas présente de particulier, l'insertion presque a la base du pédicule, d'une seconde tumeur plus petite. Rarement les papillomes observés étaient multiples, cas de Homolle (1) (74) (cas de Lefferts, 89). Dans le 1er il y avait sur la voûte, le voile, le pharynx des mamelons rouge vif, donnant à ces surfaces l'aspect d'une place couverte de bourgeons charnus ; dans le 2e le papillome multiple siégeait au milieu du voile, au dessus de la luette, il s'était développé en 8 mois. Les symptômes étaient peu ou pas de dysphagie, légère modification du timbre de la voix.

L'insertion du polype papillomateux au bord libre du voile, près de la base de la luette, est assez commune : cas de Courtade 1, 2, 4 (2), de Verneuil (3). Elle peut se faire aussi sur la luette (Courtade, 6 et 7 (4), Nepveu (5), Laboué (6), Vidal (7), Gueneau de Mussy (8), sur un des piliers antérieurs (Ldoyl (9) rarement sur l'une des faces du voile (Courtade 3 (10).

L'histoire clinique de tous ces polypes présente deux phases : une phase ou latente ou de symptômes très atténués, et une seconde ou le plus souvent à propos d'une angine apparaissent de la toux, des régurgitations, des mouvements répétés de déglutition, des altérations légères de la voix.

M. Dubar a bien voulu faire l'examen histologique de notre tumeur. Il s'agissait bien d'un papillome ; nous reproduisons

(1) HOMOLLE. *Bull. Soc. anat.* 1874. (Très probablement, il ne s'agit pas de vrais papillomes, mais de productions verruqueuses d'origine tuberculeuse.)

(2) COURTADE, *Loc. cit.*, p. 8, 9, 12.

(3) VERNEUIL. *Bull. Soc. anat.*, 2e série, t III, 1858, p. 81. Tumeur du voile du palais (hypertrophie papillaire de la luette).

(4) COURTADE. *Loc. cit.*, p. 14, 15.

(5) NEPVEU. Papillome de la luette. *Bull. Soc. anat.* 1875, p. 533.

(6) LABOUÉ. *Bull. Soc. anat.*, 13e année, 1838, p. 40. Excroissance sur la luette.

(7) VIDAL. *Bull. Soc. anat.*, 2e série, t. III, 1858, p. 227. Tumeur de la luette (hypertrophie papillaire).

(8) GUENEAU DE MUSSY. *Traité de l'angine glanduleuse*, 1857. Planche, fig. 3.

(9) LDOYL. *Lancet*, 28 mai 1882.

(10) COURTADE. *Loc. cit.*, p. 13.

Digitized by Google

2 des coupes, l'une parallele à la surface de la tumeur et passant par la base des papilles hypertrophiées ; l'autre

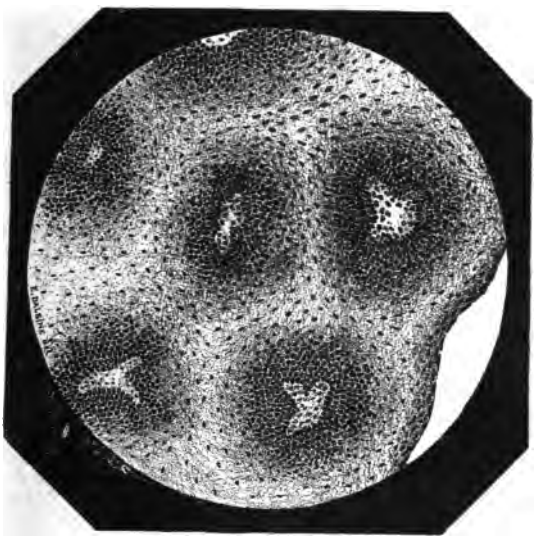

perpendiculaire à la surface et montrant quelques papilles dans toute leur étendue ; cette seconde coupe portait sur le petit papillome sessile.

Digitized by Google

Séance du 21 *mars* 1890.

PRÉSIDENCE DE M. CORNIL

Deux observations de hernies étranglées, perforées, traitées par la résection et la suture circulaire, par le Dr CHAPUT, chirurgien des hôpitaux.

OBS. I. — *Femme de 55 ans. — Hernie crurale étranglée datant de 24 heures. — Pas de gangrène ; perforation double du bout supérieur au niveau du ligament de Gimbernat. — Résection de toute l'anse malade. — Suture circulaire par abrasion — Mort en deux jours. — Anurie. — Suture parfaite, péritoine intact.*

Le 22 février 1890, étant de garde pour les hôpitaux, je suis appelé dans le service de M. Championnière pour une femme de 55 ans, grasse, paraissant 60 ans. Elle est algide, présente des vomissements fécaloïdes et une soif intense. Elle présente dans la région crurale droite une hernie de volume moyen, longue de 8 à 10 cent., large de 4 à 5 cent. La tumeur est d'une consistance très dure, et ne contient certainemant qu'une faible quantité d'épiploon. L'étranglement date de 24 heures. En raison du volume de la hernie, de sa composition presque exclusivement intestinale, de l'intensité des phénomènes généraux, et de l'âge, je n'hésite pas à annoncer des lésions de perforation au niveau du collet.

Kélotomie avec le concours de MM. Macon et Oustaniol, internes de M. Championnière.

Le sac contient un liquide séreux teinté en rouge, une anse d'intestin noirâtre, violacé, non gangrénée, mesurant 15 cent. environ et de l'épiploon à la partie postérieure.

Je débride sur le ligament de Gimbernat. Au moment où j'attire l'intestin, sort un jet de liquide filant, jaunâtre, muqueux, un peu louche, contenant quelques flocons en suspension.

Je constate alors que ce liquide sort de l'intestin perforé en deux endroits au niveau du ligament de Gimbernat. L'une des perforations est oblique, longue de 1 cent. 1/2, avec amincissement des tuniques ; siège sur la convexité de l'anse, l'autre plus petite, moins oblique mesure 1/2 cent. Ces deux perforations correspondent au collet de la hernie et siègent sur le bout supérieur. Le bout inférieur au niveau du collet est très aminci, il semble qu'une partie des tuniques sous-séreuses soient coupées.

En résumé, pas de gangrène mais perforation mécanique produite par la compression du ligament de Gimbernat.

Je discute un moment le parti à prendre ; la suture des perforations est irrationnelle étant donné l'amincissement des tuniques ; la résection partielle de l'intestin serait irrationnelle car elle nécessiterait le sacri-

Digitized by Google

fice de la 1/2 circonférence de l'intestin ; il faut donc se résoudre à la résection de l'intestin. Celle-ci étant décidée je prends le parti de supprimer toute l'anse pour avoir du moins des tissus bien sains pour l'entérorraphie qui devra suivre.

La résection est exécutée régulièrement à plusieurs centimètres au-dessus du collet herniaire. Ligature du mésentère.

Avec une pince à griffe et de petits ciseaux à strabisme j'abrase la muqueuse sur une hauteur de quelques millimètres sur toute la circonférence des deux bouts.

Je fais alors une première rangée de sutures à points séparés (Reverdin et soie fine), mettant en contact les surfaces internes avivées. Cette suture détermine une crête extérieure saillante. Cette première rangée de sutures comporte 16 à 18 points.

Je cautérise alors la ligne de suture au chlorure de zinc à 10 0/0, puis j'applique une seconde série de points de Lembert (10 à 12) qui fait disparaître la collerette au fond d'un sillon.

J'entoure alors l'épiploon très congestionné autour de la ligne de suture intestinale et je l'y fixe par un point passé à travers le mésentère, et un autre fixé à la concavité de l'anse, ce dernier fil est conservé pour maintenir la ligne de suture au voisinage de l'anneau.

Réduction assez difficile à cause du volume de l'anse garnie d'épiploon, un gros drain est plongé dans le péritoine, lavage à l'eau boriquée tiède à l'aide d'une seringue. Le liquide injecté ressort en jet, entraînant du liquide jaunâtre, muqueux contenant les flocons, identique à celui qui sortait des perforations intestinales. Comme l'intestin a tendance à prolaber à côté du drain, j'en place un second pour obturer l'anneau.

Suture de la peau au crin de Florence. Le fil intestinal est fixé à une épingle anglaise.

Régime : glace exclusivement avec un peu de rhum par cuillerées à café.

20 centigr. d'opium en 24 heures.

23 février. Lavement à l'huile de ricin ; évacuation de matières et gaz, anurie. T. 37°,2. Mort le 24 février.

Autopsie. — Suture parfaite, péritoine sain ; pas d'injection de l'intestin. Foie volumineux, rougeâtre, friable ; reins peu altérés macroscopiquement. Le cœur et les poumons n'ont pas été examinés.

Histologiquement. — Le *foie* présente un peu de sclérose autour des veines sus-hépatiques qui sont fortement dilatées. Les cellules hépatiques sont fortement granuleuses, et très chargées de pigment. Leur noyau se colore facilement en rose. Entre les travées de cellules hépatiques on voit des capillaires très dilatés chargés par places de leucocytes et de quelques globules rouges.

Rein. La capsule présente un épaississement anormal considérable.

Les glomérules ont une capsule de Bowmann épaissie et stratifiée. Les capillaires des glomérules présentent en certains points un revêtement endothélial épais, granuleux, presque cubique. Certains glomérules présentent une fusion du bouquet capillaire avec la capsule de Bowmann qui ne se distingue plus. En plusieurs points on trouve des glomérules atrophiés fibreux où on ne reconnait plus trace d'éléments réguliers.

Digitized by Google

Les tubes contournés présentent une lumière plus considérable que normalement. La partie superficielle des cellules paraît abrasée. La portion qui reste est fortement granuleuse.

Dans beaucoup de points on voit dans la région des tubes contournés des tubes d'aspect différent, colorés en rouge clair, présentant un épithélium identique à celui des conduits excréteurs. Leur situation presque sous-capsulaire, leur absence de groupement régulier, leur direction non rectiligne, empêchent qu'on ne songe à des tubes des pyramides de Ferrein. Ce sont des tubes contournés modifiés.

Nombre de ces tubes transformés présentent d'ailleurs des lésions d'atrophie, avec un épithélium desquamé, atrophié, non rangé, à peu près détruit par places. Entre ces tubes on voit un stroma conjonctif plus développé que normalement. Par places on aperçoit de grands espaces clairs renfermant des éléments cellulaires de tubes excréteurs ou contournés, qui paraissent être les vestiges de destructions tubulaires.

Les veines sont fortement dilatées et remplies de sang. Les artères sont épaissies et fibreuses (artérite).

En résumé, cette malade n'est pas morte par l'intestin ou le péritoine mais par suite des troubles généraux occasionnés par son étranglement et rendus plus graves par les lésions de ses viscères (foie, rein aminci).

Il est intéressant de constater que l'intestin n'était pas congestionné, que le péritoine était sain et la suture parfaite. On peut affirmer que la malade serait morte également si on lui avait fait l'anus contre nature. En somme malgré l'issue fatale, le cas est plutôt favorable à la doctrine de la suture circulaire après résection.

Obs. II. — *Femme de 41 ans. — Hernie crurale droite étranglée, — Perforation du bout supérieur au niveau du ligament de Gimbernat. — Résection. — Suture circulaire par abrasion. — Mort au 7e jour de péritonite. — Perforation sur le bout supérieur consécutive à une ulcération dépendant de l'étranglement, ayant continué à évoluer.*

Le 19 février 1890, je suis appelé dans le service de M. Championnière pour une femme de 41 ans, se plaignant d'étranglement herniaire; la face est rouge, congestionnée, pas d'hypothermie, douleur vive au niveau de la hernie (crurale droite) plus vive encore dans la région du ventre.

Pas de gaz ni de selles, vomissements verdâtres. Consistance dure, ligneuse d'une petite hernie crurale. Kélotomie avec le concours de MM. Ripin et Macon, internes des hôpitaux.

Il existe un peu de liquide clair dans le sac.

L'intestin sans épiploon, un peu violacé, paraît sain.

La constriction par l'anneau est très serrée.

Débridement avec un bistouri boutonné. A ce moment s'échappe

Digitized by Google

au dehors un flot de liquide clair, non fétide, filant, jaunâtre, contenant des flocons blancs en suspension.

L'intestin, attiré en dehors, présente sur le bout supérieur, au niveau du ligament de Gimbernat, une perforation d'environ 1 cent. 1/2 entouré d'une zone de presque un centimètre où l'intestin est très aminci, ce qui indique que la muqueuse et la musculeuse sont broyées. Mêmes considérations que plus haut ; même résection et même suture. L'épiploon n'ayant pu être trouvé facilement, je ne l'enroule pas autour de l'intestin.

Réduction de l'anse, en conservant un fil de la convexité pour maintenir l'intestin au voisinage de l'anneau.

Il sort alors du péritoine 100 à 200 gr. du même liquide que tout à l'heure avec grumeaux blancs. Gros drain. Injection boriquée chaude, ressortant en jet.

Suture de la peau au crin de Florence. Le fil intestinal est fixé à une épingle anglaise.

Régime : glace, 20 centigr. d'opium, rhum par cuillerées à café.

20 février. Même régime. T. 37°.

Pouls rapide, 120, petit aux radiales, tendu aux carotides. Langue bonne, pas de gaz par l'anus.

Le 21. Bouillon par cuillerées à bouche toute les 1/2 heures, Opium 20 centigr. haleine fétide. Éructations, pas de gaz par l'anus. Pansement : le gros drain est retiré et remplacé par un petit.

Lavement avec 20 gr. d'huile de ricin ; sans effet. T. 37°.

Le 22. Bon état. Lavement rendu avec matières et gaz abondants. Bouillon par cuillerées à bouche tous les quarts d'heure. Opium.

Le 23. Bon état, la malade mange un œuf. Lavement rendu avec matières. Opium.

Le 24. Ballonnement du ventre, fatigue, douleurs abdominales, langue humide, pouls à 160, T. 38°,2.

Pansement : j'enlève le drain, rien d'anormal.

Lavement non rendu. Soir T. 38°,6.

Le 25. T. 38°,6. Abattement; pouls, 180.

Incision médiane sans chloroforme. Pus et matières dans le péritoine.

Sur le bout supérieur, à 6 cent. de la ligne de suture existe une perforation du volume d'une tête d'épingle laissant passer des matières. Au niveau de la suture, deux points insuffisants laissent aussi passer des liquides.

Résection des parties malades, lavage et drainage du péritoine, établissement d'un anus contre nature.

Mort dans la journée.

Pas d'autopsie, la laparotomie en ayant tenu lieu.

L'examen de l'intestin au niveau de la perforation montre les lésions suivantes :

Le tissu conjonctif sous-péritonéal est enflammé, épaissi, très riche en cellules jeunes :

Il en est de même des couches musculaires qui présentent une augmentation considérable du volume et nombre des noyaux musculaires avec infiltration embryonnaire considérable.

La *celluleuse* très enflammée présente des épanchements sanguins considérables comme dans l'étranglement herniaire, sans parois propres

Digitized by Google

mais bien limités cependant, sortes de lacs sanguins. Par places des infiltrations leucocytiques confluentes destinées à aboutir à la formation d'abcès.

La *muqueuse* présente un élargissement considérable des espaces inter-glandulaires infiltrés de leucocytes. La région des culs-de-sacs est seule à peu près intacte.

A partir du tiers moyen, les glandes disparaissent rapidement et font place à une infiltration embryonnaire qui à certains endroits devient serrée, confluente, indiquant les abcès en formation.

L'épithélium glandulaire est relativement peu altéré.

En résumé, nous trouvons dans cette pièce, au point de vue histologique, des lésions identiques à celles de l'étranglement herniaire (voir ma communication antérieure sur la pièce de M. Tuffier). A ces lésions s'ajoutent des abcès en formation comme j'en ai observé dans la section de l'éperon chez les chiens. La perforation qui s'est produite à distance de la suture me paraît due à un abcès qui a détruit toute l'épaisseur des parois de l'intestin. L'examen histologique de la ligne de sutures montra qu'elle était suffisante et que la réunion y existait déjà solide.

Réflexions. — L'évolution des accidents de cette seconde malade me paraît pouvoir être interprétée de la façon suivante : à la suite de la résection suivie de suture exécutée le 19 février, la malade a d'abord été très bien comme état général, avec évacuation de matières et de gaz par l'anus les 22 et 23 février ; à partir du 24 février elle a présenté brusquement du ballonnement avec douleur abdominale, symptômes de péritonite (sans vomissements). A mon avis l'abcès en formation dans les parois intestinales s'est ouvert dans le péritoine le 24 février. Cet épanchement a provoqué une péritonite qui, secondairement, a amené la paralysie et la distension de l'intestin. Cette distension a tiraillé les sutures qui ont coupé le tissu de l'intestin, de là l'insuffisance signalée plus haut au niveau de deux points.

Ici encore je me crois en droit de dire que l'établissement d'un anus contre nature n'aurait pas sauvé la malade. Cette opération n'aurait pu empêcher l'abcès de l'intestin de s'ouvrir dans le péritoine et de tuer la malade par péritonite.

De la péritonite purulente latente, consécutive aux hernies gangrenées, par le Dr Chaput, chirurgien des hôpitaux.

Le 15 mai 1889, j'étais appelé d'urgence dans le service de M. Polaillon à la Pitié pour une hernie étranglée depuis 3 jours chez une femme de 65 ans.

Les symptômes étaient nets, il s'agissait d'une hernie crurale

Digitized by Google

droite ; il y avait particulièrement des vomissements fécaloïdes et du ballonnement du ventre dont les anses se dessinaient sous la peau. Mauvais état général, amaigrissement extrême, dépression marquée.

Je fais la kélotomie et tombe sur une anse d'intestin non gangrénée mais au niveau du pédicule le bout de l'intestin situé en dehors est perforé par une section nette. Sans faire de résection je complète la section intestinale et fixe les deux bouts à la peau.

Ultérieurement il se développa un phlegmon stercoral grave qui finit par se déterger ; la malade peu à peu se relève elle est apyrétique, mais sa langue reste sèche et elle ne mange que très peu. Je me décide à lui sectionner son éperon afin de diminuer la perte alimentaire qui se fait au niveau de l'anus contre nature.

13 juin. J'applique ma pince à longs mors sur la cloison. L'introduction de la pince est difficile dans le bout inférieur qui est oblitéré par soudure de ses tuniques internes, je puis cependant me frayer un chemin de vive force avec le petit doigt et introduire la pince. Au cours de ces manœuvres je constate que du pus s'écoule sur les côtés de l'intestin.

Le 14. Mort au matin.

A l'autopsie on constate l'absence de perforation et d'adhérences au niveau de la pince, par contre on trouve une péritonite purulente généralisée avec plus d'un litre de pus dans le péritoine.

Évidemment la péritonite et le pus sont antérieurs à l'opération, et il est probable qu'elle a reconnu pour cause la propagation du phlegmon stercoral à la séreuse.

Voici maintenant une seconde observertion à peu près identique.

Il s'agit d'un malade de 32 ans, porteur d'une hernie inguinale gauche depuis une douzaine d'années, hernie habituellement réduite. Le 1er mars 1890 la hernie s'étrangla, il y eut irréductibilité, douleur, pas de vomissements, pas de selles ni gaz. Par suite de son incurie il ne fut opéré de la kélotomie que le 4 mars. Le chirurgien trouva une anse douteuse qu'il réduisit tout d'abord; aussitôt il s'échappa du péritoine des matières et des gaz intestinaux. Pas de lavage du péritoine, pas de résection de l'anse qui fut maintenue à l'intérieur à l'aide d'une sonde cannelée passée dans le mésentère.

Je suis appelé à examiner le malade au bout de quelques jours, l'état général paraît bon, le malade mange bien et n'a pas de fièvre ; localement il s'agit d'un anus bien accessible avec bouts bien parallèles, cloison mince et non divergente.

Le phlegmon stercoral des premiers jours est à peu près détergé. Je pense qu'on peut tenter la cure de l'anus.

Le 15, j'applique sur l'éperon une longue pince de 11 cent. Au moment de l'application le malade a une espèce de syncope. Une partie de la muqueuse accessible devient violet foncé presque noir. La journée se passe bien cependant et il mange un œuf.

Le 16. Dans l'après-midi, nouvelle syncope sérieuse pour laquelle on ne juge pas à propos de m'appeler. Dans la nuit mauvais état général, algidité.

Digitized by Google

Le 17, mort à 11 h. du matin.

Autopsie le lendemain. A l'ouverture du ventre je constate de la péritonite purulente généralisée.

Dans le flanc droit existe un épanchement de pus verdâtre crémeux bien lié d'environ 4 à 500 grammes ; un second épanchement identique existe dans le petit bassin.

Du pus est en outre disséminé dans tout le ventre à la surface des anses intestinales.

Les deux bouts d'intestin ouverts à la peau sont disséqués ensemble et coupés au delà du point d'application de la pince.

Dans le trajet intra-pariétal il n'existe qu'un petit abcès du volume d'un pois. L'examen des anses et du sillon produit par la pince montre l'absence de perforation à ce niveau. Les deux anses n'adhèrent entre elles que dans la portion correspondant au trajet intra-pariétal (6 cent. environ), à partir de ce point elles sont libres.

Réflexions — En résumé, le malade avait avant l'application de la fièvre une péritonite purulente torpide. On ne saurait admettre que cette péritonite soit sous la dépendance de la pince, car d'une part il n'y avait pas de perforation intestinale et d'autre part, il est impossible qu'un litre de pus bien lié se produise en l'espace de 48 heures.

Cette péritonite n'était pas le résultat de la propagation du phlegmon stercoral au péritoine (la dissection l'a montré), elle a probablement été causée par l'inoculation du péritoine constatée au moment de la kélotomie, on vit sortir du ventre des matières et des gaz ; le lavage du péritoine ne put être fait ; il est probable que cette précaution aurait empêché la péritonite d'évoluer.

La conclusion de ces faits c'est que si l'on veut éviter les mêmes ennuis que ceux que j'ai eus dans l'espèce, il faudra à l'avenir n'opérer les anus contre nature que quand les malades seront complètement rétablis, quand ils pourront se lever, marcher, vivre comme tout le monde. Les anciens chirurgiens pensaient qu'il ne fallait pas opérer avant 6 mois, afin que les adhérences fussent solides, et afin de profiter des chances de guérison spontanée. Or la guérison spontanée n'est possible qu'avec les anus établis spontanément, elle est d'ailleurs absolument exceptionnelle dans ces cas ; d'autre part elle est absolument impossible dans les anus établis chirurgicalement.

Quant à la question des adhérences, elle n'importe pas le moins du monde ; quand on pince un éperon long et mince et c'est dans ce cas seulement qu'il faut appliquer la pince,

Digitized by Google

on ne déchire rien, on ne tiraille rien, et on ne peut perforer l'intestin.

Quant au réveil possible d'une péritonite mal éteinte, ce sont là des phrases creuses. Une péritonite ne peut être mal éteinte, elle est ou elle n'est pas.

Si elle n'existe pas, on ne peut la faire naître par l'entérotome. Si elle existe, les malades ne peuvent reprendre la vie commune. Se lever, marcher, ce sera donc là la vraie indication opératoire. On attendra que les malades soient vraiment bien rétablis, et on pourra les opérer presque immédiatement à partir de cette période. Quant à attendre 6 mois, c'est vraiment excessif. Les malades souffrent beaucoup de cette infirmité, ils s'alimentent mal et sont exposés aux maladies intercurrentes. Il y a donc intérêt comme je l'ai déjà dit ailleurs à opérer aussitôt que l'état local et général le permettent.

Pour en revenir à la péritonite purulente latente, il est vraiment surprenant que des épanchements de pus puissent être supportés dans le ventre avec une absence aussi complète de symptômes que dans mes deux observations. Je pense qu'il s'agit là d'infection par un microbe spécial relativement peu septique et sur lequel je reviendrai ultérieurement.

Endocardite rhumatismale du cœur droit. — Rétrécissement et insuffisance tricuspide. — Lésion mitrale. — Apoplexie pulmonaire. — Mort. — Autopsie, par Ad. Laffite, interne des hôpitaux.

La nommée Amélie B..., âgée de 16 ans, sans profession, entre à la Pitié le 26 novembre 1889, dans le service de M. Lancereaux et est couchée salle Lorain, lit nº 43.

Antécédents héréditaires. — *Mère* morte à 43 ans de bronchite chronique après trois ans de maladie.

Père bien portant. Il n'offre pas de manifestations rhumatismales. 2 *frères* et 2 *sœurs* bien portants, non rhumatisants,

Antécédents personnels. — Réglée à 15 ans, les règles sont irrégulières, peu abondantes et très douloureuses.

Bien portante jusqu'à l'âge de 13 ans. A ce moment, elle a une attaque de rhumatisme articulaire aigu. qui la tient au lit trois semaines. Toutes les jointures des deux membres inférieurs furent prises ; elles étaient tendues, rouges et douloureuses. Elle guérit de cette première poussée, et n'eut aucun phénomène du côté du cœur. Six moi après, elle est atteinte de nouveau : toutes les jointures sont prise cette fois, la fièvre fut très vive et le repos au lit dura plus d'un mois.

Digitized by Google

Elle ne croit pas qu'on ait rien constaté du côté du cœur à ce moment.

Environ six mois après ces manifestations rhumatismales, elle s'aperçoit qu'elle est essoufflée facilement, que l'ascension d'un escalier lui est pénible et occasionne de la dypsnée. Des palpitations de cœur se montrent, surtout à l'époque menstruelle, accompagnées de céphalalgie et de vertiges.

Il y a six semaines, elle a de l'œdème des membres inférieurs pour la première fois. Elle entre à la Pitié dans le service de M. le Dr Brouardel, où elle reste trois semaines, et d'où elle sort complètement rétablie.

Il y a huit jours, l'œdème reparaît aux membres inférieurs, et gagne bientôt la racine de la cuisse. Elle est prise aussi par des vomissements glaireux, blanchâtres, peu abondants, survenant à la suite d'efforts ; ils se produisent surtout la nuit.

État actuel. — La malade est de petite taille, amaigrie.

Elle reste assise dans son lit, la tête relevée par plusieurs oreillers, l'œil brillant, les pommettes vivement colorées, les lèvres violacées. Elle a une dyspnée intense, et les muscles respirateurs accessoires se contractent énergiquement pour suppléer à l'insuffisance de l'hématose.

Le cœur bat irrégulièrement et 96 fois par minute. La pointe est sensiblement abaissée et bat dans le dixième espace intercostal à trois centimètres au-dessous du mamelon. La palpation de la région précordiale fait sentir un frémissement intense, rude et vibrant, à maximum à la pointe, et coïncidant avec la systole. A l'auscultation, on entend à la pointe un roulement présystolique très net avec un souffle systolique très marqué en jet de vapeur, se propageant loin dans l'aisselle ; on l'entend même en auscultant la partie postérieure du thorax, tout près de la colonne dorsale. L'orifice aortique paraît sain. L'oreillette droite déborde de trois travers de doigt le bord droit du sternum, les jugulaires sont turgides, et sont animées de battements réguliers synchrones avec les contractions du cœur.

La percussion de la poitrine donne de la submatité en arrière aux deux bases des poumons, et l'auscultation révèle en ce point des bouffées de râles sous-crépitants moyens, surtout inspiratoires. Dans le reste de la poitrine, on entend de gros râles sonores disséminés. Pas d'épanchement dans les plèvres. L'expectoration est peu abondante ; les crachats sont visqueux, semblables à une solution épaisse de gomme arabique, non aérés.

Le foie est douloureux, hyperhémié, et déborde de trois grands travers de doigt le rebord des fausses côtes.

Les membres inférieurs sont œdématiés d'une façon symétrique ils ont une teinte rosée, surtout au niveau des cuisses. La face externe des jambes offre une exfoliation très marquée de l'épiderme qu desquame.

La paroi abdominale présente aussi les signes de l'œdème ; mais n'y a pas d'ascite dans la cavité péritonéale.

Les urines sont rares, rouges et épaisses ; elles laissent déposer un fort sédiment briqueté. Leur densité est de 1026 ; elles sont acides et contiennent de l'albumine en quantité considérable.

On soumet la malade au régime lacté absolu, et on lui prescrit 60 grammes de vin diurétique.

Digitized by Google

Le 28. Pas de sommeil, céphalalgie frontale intense. Langue rouge et humide, pas d'appétit. Constipation; urines : 500 grammes dans les 24 heures ; elles sont fortement chargées d'albumine. On continue le vin diurétique.

Le 30. L'œdème a beaucoup diminué, surtout à la paroi abdominale. La diurèse s'est produite : 3 litres d'urine, ayant une densité de 1018 et toujours albumineuses. Temp. axil. : 36°,8 ; 37°,2.

1er décembre. L'expectoration ressemble toujours à de la gomme sirupeuse, mais offre ce matin quelques stries sanguinolentes. L'œdème des jambes a beaucoup diminué. Urines : 1 litre 3/4 dans les 24 heures. Elles sont jaunes, un peu troubles, ont 1012 de densité et contiennent seulement un nuage d'albumine. T. 36°,2 ; 37°.

Le 5. L'œdème a presque totalement disparu, sauf au niveau des articulations tibio-tarsiennes. Urines, 800 grammes, contiennent un nuage d'albumine. T. 36°,9 ; 37°,3.

Le 11. On donne à manger à la malade. Râles bien moins nombreux aux deux bases ; quelques sibilances. Il n'y a plus d'albumine dans les urines qui ont encore cependant une couleur jaune sale. Langue nette. Appétit bon.

Le 26. L'état général se maintient. Il y a cependant de la céphalalgie frontale depuis deux jours. Les battements du cœur sont réguliers et sont au nombre de 80 par minute. Le pouls est faible, comme défaillant. Sommeil entrecoupé de rêves. Urines : 1100 grammes ; un peu d'albumine.

15 janvier 1890. L'œdème n'a pas reparu, et les urines ont bon aspect. Toutefois, la marche est encore pénible, et les mouvements qui exigent un effort sont difficiles. Quelques palpitations de cœur, souvent la nuit, par crises.

3 février. La malade se plaint d'un point de côté au niveau du rebord des fausses côtes gauches. On perçoit en ce point et dans l'aisselle de gros frottements pleuraux.

Le 16. Depuis hier soir, l'œdème a reparu au niveau des deux jambes. La marche est devenue douloureuse. Après le repas, pesanteur à l'épigastre, ballonnement et éructations. On prescrit de nouveau le régime lacté et des pilules diurétiques.

Le 20. L'œdème persiste autour des malléoles, mais il n'a pas fait de progrès notables. Langue blanche, mais humide. Les urines sont très rares : 500 gr. dans les 24 heures. Elles contiennent de l'albumine. Souffle de la pointe très intense, palpitations.

Le 23. L'œdème fait des progrès et gagne la racine de la cuisse. Infusion de feuilles de digitale : 0,30 centigr.

Le 25. Hier soir, vers 10 heures, vomissement composé de lait et d'un peu de bile. Beaucoup d'albumine dans l'urine.

1er mars. L'expectoration a augmenté de quantité ; outre les crachats de bronchite ordinaire, on voit des crachats rouge foncé, adhérents au vase, peu nombreux.

30 ventouses sèches en arrière de la poitrine.

Le 2. Crachats sanglants ont augmenté de nombre. A l'auscultation de la poitrine, on trouve en arrière et à droite, au niveau de l'angle inférieur de l'omoplate des râles très fins, se produisant par bouffées à l'inspiration et accompagnés d'un souffle très léger.

Le 3. Les crachats d'apoplexie pulmonaire continuent à être expul-

Digitized by Google

sés. Insomnie complète. Foie très douloureux, dépasse les fausses côtes de quatre travers de doigt.

Dyspnée très vive. Pommettes injectées; lèvres cyanosées.

On donne à la malade un grand lavement purgatif.

On lui applique un large vésicatoire entre les deux épaules, et on lui fait prendre une potion de Todd.

Le 4. Crachats de coloration rouge noir; très consistants et très adhérents. Vomissements jaunâtres assez abondants. Les urines sont extrêmement rares : 150 gr. dans les 24 heures ; leur densité est de 1018, leur réaction acide et elles contiennent de l'albumine.

Le 6. Insomnie complète. Les vomissements jaunes et l'expectoration sanglante continuent.

Les extrémités sont refroidies. Les jugulaires sont très turgides et ont des mouvements d'expansion très marqués à chaque systole du cœur. Le pouls est petit, irrégulier, il bat 100 fois par minute. Les mouvements respiratoires sont au nombre de 44.

Le soir, le visage est décomposé, les lèvres cyanosées et pendantes, la dyspnée extrême. La malade succombe asphyxiée à 2 heures du matin.

AUTOPSIE *pratiquée le* 8 *mars.*

Les membres inférieurs sont très œdématiés et offrent, surtout au niveau des cuisses, de larges taches bleuâtres.

Cœur. — Il n'y a pas d'épanchement dans le péricarde. La face antérieure et postérieure des oreillettes est dépolie, rugueuse et recouverte de légers dépôts fibrineux ; il y a là des marques de péricardite récente. La paroi externe des ventricules n'offre pas une altération semblable.

Le *ventricule gauche* ne contient que de rares caillots cruoriques. Sa paroi est épaissie ; mais la fibre est rouge et ne paraît pas dégénérée. L'*oreillette gauche* est dilatée et remplie par un gros caillot rouge, du volume d'un œuf de poule. L'orifice mitral est extrêmement rétréci : il ne laisse pas passer la pulpe du petit doigt. Les deux valves de la mitrale jaunes et indurées, sont unies complètement par leurs bords, et de cette union, il résulte un entonnoir rigide au fond duquel on aperçoit l'orifice sous la forme d'une fente à direction transversale.

Les piliers sont volumineux ; les cordages, blanchâtres et épaissis, ont subi une rétraction énorme et n'ont plus guère que 4 millim. de longueur.

Le *cœur droit* est très dilaté ; cette dilatation est telle que la face antérieure du cœur est presque entièrement formée par le ventricule droit ; le ventricule gauche apparaît sous la forme d'une petite bandelette musculaire, près du bord gauche. Le ventricule droit est rigide, de coloration jaunâtre ; sa cavité est très dilatée et contient quantité de caillots noirs et mous. L'oreillette droite est énormément distendue ; elle contient un amas de caillots cruoriques dont l'ensemble forme presque le volume du poing. Les parois sont en général hypertrophiées ; les fibres musculaires se sont tassées sur certains points, de façon à former des piliers musculaires absolument semblables à ceux des ventricules. L'orifice de la veine coronaire est extrêmement dilaté ; on peut y introduire facilement la pulpe de l'index. La *valvule tricuspide* offre des lésions analogues à celle de la mitrale, mais moins

Digitized by Google

prononcées. Les valves en sont soudées sur une grande partie de leur longueur ; elles sont jaunes, épaissies, et rigides. Au niveau de leur bord libre, elles offrent une série de végétations très petites, mais facilement visibles et ressemblant à une fine collerette.

L'orifice est rétréci, car il admet à peine l'introduction de deux doigts ; il est aussi insuffisant, comme le permet de constater l'épreuve de l'eau. Les dimensions de l'orifice tricuspidien sont de 7 cent.

Les sigmoïdes de l'artère pulmonaire sont souples et lisses. Les valvules sigmoïdes de l'aorte offrent un léger épaississement, surtout marqué au niveau de leur face ventriculaire. L'orifice est suffisant. L'*aorte* dans toutes ses portions et le système artériel tout entier est rétréci. Voici d'ailleurs des mesures exactes.

Aorte au niveau de son origine.....	49	millim.
— portion ascendante de la crosse....	36	—
— au-dessus du diaphragme.....	28	—
— au niveau de la bifurcation.....	21	—

Les fémorales, les iliaques, les carotides ne sont pas plus volumineuses qu'une plume d'oie.

Poumons. Pas d'épanchement dans la cavité pleurale.

Poumon gauche. — Présente les lésions de l'emphysème au niveau de son bord antérieur et de la base. On y observe de nombreux infarctus irrégulièrement disséminés, l'un deux, à la partie moyenne de la face externe, est tout récent ; il a une forme triangulaire à mmet sous-pleural et une coloration rouge vif.

Poumon droit. Induré dans son lobe supérieur. Sa surface est parsemée de placards grisâtres, des dimensions d'une pièce de 5 fr. en moyenne et qui correspondent à des infarctus profonds. A la coupe quelques-uns, plus vieux en date, se présentent sous forme d'une masse gris foncé, limités par une membrane blanchâtre bien marquée. La masse centrale est pulpeuse, se décolle de la membrane limitante, mais est inodore.

Entre les lobes moyens et inférieur, on voit des traces de pleurésie interlobaire sous forme de fausses membranes jaunes.

Les rameaux de l'artère pulmonaire ont été suivis avec soin, mais il a été impossible de découvrir la cause des infarctus.

Foie. — Volumineux : 1850 grammes. Son enveloppe séreuse est épaissie, opaline, surtout au niveau du ligament suspenseur. Le parenchyme est dur, crie sous le couteau et se laisse difficilement enfoncer par le doigt ; il offre l'aspect caractéristique du foie muscade. Les veines sus-hépatiques laissent s'échapper une quantité considérable de sang noir et poisseux.

Reins. — De poids et de volume normaux. La décortication, facile laisse voir une surface parcourue de sillons qui limitent des lobes, rappelant la disposition fœtale.

A la coupe, la substance corticale est gris bleuâtre, légèrement congestionnée. Les pyramides sont violacées et tranchent bien par leur couleur sur les parties voisines.

Rate. — Petite, dure, se laisse difficilement traverser par le doigt.

Estomac. — Dilaté. Stase dans le système veineux qui se dessine sous forme de grosses arborisations au-dessous du feuillet péritonéal.

Digitized by Google

Intestin. — De calibre normal; injection veineuse très marquée.
Utérus et ovaires. — De petit volume; ressemblant tout à fait à des organes génitaux d'enfant.
Centres nerveux. — Le cerveau pèse 1200 grammes. Il n'y a pas de stase sanguine dans la pie-mère ni d'épanchement dans les ventricules. Rien dans les capsules ni dans les ganglions gris centraux.

Réflexions. — Cette observation nous a paru intéressante parce qu'elle est un exemple indiscutable d'endocardite rhumatismale du cœur droit. Les cas ce cette nature sont assez rares. Dans la thèse d'agrégation de Baumel (1) et dans celle plus récente de Leudet (2) on en trouve rapporté un assez grand nombre; mais il nous a semblé que certains d'entre eux pouvaient prêter à contestation. En effet, dans les antécédents des malades on trouve simplement la mention: rhumatisme antérieur, sans qu'on sache s'il s'agissait bien là de rhumatisme aigu, franc. Dans d'autres observations, il n'est même pas dit si les malades avaient eu des atteintes de rhumatismes. En parcourant la relation des autopsies on voit que les caractères de la localisation rhumatismale sur l'endocarde sont souvent peu marqués, l'endocardite due au rhumatisme présentant des caractères spéciaux : endocardite scléreuse, avec adhérences des valves et présence de fines végétations sur leur bord libre.

Tuberculose pulmonaire. — Salpingite tuberculeuse double, par M. R. Faure-Miller, interne des hôpitaux.

La pièce que nous avons l'honneur de vous présenter appartient à une femme âgée de 29 ans, la nommée Gil.., Marie, entrée le 24 février 1890, dans le service de M. le Dr Barth.

Les antécédents héréditaires nous ont appris peu de choses; son père est vivant et bien portant; sa mère se plaint souvent de l'estomac, mais pas très souffrante en somme; elle a quatre sœurs en bonne santé, et, ce qui est important à noter, son mari n'a jamais été malade.

Elle-même est née à la campagne; elle est restée dans son pays jusqu'à l'âge de 19 ans. L'on ne trouve sur elle aucune trace de strume. Elle n'a eu ni rougeole, ni coqueluche, ni scarlatine. Vers neuf ans, elle a été atteinte d'une variole qui n'a point laissé de marques; à douze ans, elle fut prise de fièvre intermittente, accidents qui

(1) Baumel. Des lésions non congénitales du cœur droit et de leurs effets. *Th. agrég.*, 1883.
(2) Leudet. Essai sur le rétrécissement tricuspidien. *Th. de Paris*, 1888.

Digitized by Google

durèrent une année environ ; ceux-ci fort peu intenses, disparurent d'eux-mêmes et sans soins au bout d'un an.

A 19 ans, elle alla habiter Jersey; elle continua à s'y bien porter une année encore, puis vint à souffrir de l'estomac et se mit à tousser un peu ; l'air de la mer, lui disait-on, était trop fort pour elle ; effectivement pendant les deux années qu'elle resta dans cette île, elle ne se trouva jamais bien portante.

A 22 ans, la malade vint à Paris et sa santé se rétablit un peu.

Il y a deux ans, à la suite d'un refroidissement, la malade fut prise de laryngite et de bronchite. Depuis ce moment, elle a toujours été souffrante et n'a jamais cessé de tousser, peut-être un peu moins cependant pendant l'été. Elle fut, pour ces accidents, traitée chez elle par des révulsifs et des potions calmantes.

Au mois de mai dernier apparut un rhumatisme articulaire ; toutes les articulations furent prises à la fois ; il y avait du gonflement et de la douleur, mais pas de fièvre ; au bout de 3 semaines tout avait disparu.

La malade a été réglée à 13 ans, facilement et sans souffrance ; à ce moment l'on nota des signes de chlorose, avec couleur jaunâtre du visage, essoufflement facile, fatigue, palpitations. Malgré cela les règles venaient régulièrement. Vers 16 ans, la malade étant tombée à l'eau en plein hiver, ses règles se supprimèrent et elle fut six mois sans voir. Puis elle revinrent, mais jamais plus la malade ne les revit régulièrement ; cependant elle ne se plaignit de douleur dans le ventre à aucun moment ; pas de pertes blanches.

La malade s'est mariée il y a 3 ans, les menstrues étaient alors redevenues régulières depuis plusieurs mois ; mais au bout de quelque temps, elles prirent un caractère d'extrême irrégularité. Enfin depuis un an, elle n'a pas vu une seule fois. Elle n'a pas eu d'enfant et n'a jamais eu de fausse couche ; elle n'a jamais eu de pertes blanches. La malade a beaucoup maigri depuis deux ans ; il n'existe pas de sueurs nocturnes bien accentuées ; le sommeil est mauvais. Pas d'hémoptysies, pas d'éthylisme, pas de syphilis.

La malade paraît être depuis longtemps très nerveuse. A diverses reprises elle a eu soit des pertes de connaissance subites, soit de véritables absences avec impulsions délirantes la portant à se lever la nuit et à s'enfuir de chez elle. Ces accidents surviendraient surtout pendant l'été au dire de la malade sous l'influence de la chaleur qui lui ferait beaucoup de mal. Elle a été traitée par l'hydrothérapie pendant trois mois l'été dernier. Voyant que l'ensemble de tous ces phénomènes ne subit aucun mieux sensible, elle se décide à entrer à l'hôpital.

24 février 1890. Le facies est très amaigri, l'émaciation générale très marquée. Il existe un peu de fièvre le soir. Toux fréquente, avec douleurs thoraciques, principalement sous le sein droit. Expectoration muco-purulente peu abondante, sans caractères bien nets. La malade avoue avoir parfois craché des filets de sang, mais n'a jamais eu d'hémoptysies véritables.

L'examen du thorax donne les signes suivants : Au sommet droit, en avant et en arrière, respiration rude, expiration prolongée. Quelques râles fins disséminés. Sonorité normale. Au sommet gauche un peu d'obscurité du son avec résistance à la percussion. Respiration

Digitized by Google

faible, granuleuse. Quelques craquements secs dans les grandes inspirations. Sonorité et respiration normales aux deux bases. Battements cardiaques tumultueux, bruit normaux.

L'abdomen est peu développé, non sensible à la pression. Pas d'hypertrophie du foie ni de la rate appréciable. Urines non albumineuses. *Traitement :* Vésicatoire à la fosse sus-épineuse droite. Analgésine, 3 gr.

3 mars. Dyspnée intense, peu en rapport avec les phénomènes stéthoscopiques constatés. Fièvre peu considérable (Temp. 38°, 38°,5 le soir). Appétit presque nul. Langue blanche. Digestion difficile. Alternatives de constipation et de diarrhée. L'analgésine paraissant mal supportée est supprimée. Douleurs très vives à la région lombaire. Les urines donnent par l'acide nitrique un précipité albumineux abondant. Ventouses sèches sur la région des reins; potion avec de l'éther et de l'eau de fleurs d'oranger.

Le 6. On s'aperçoit que la malade rend par le vagin un écoulement purulent très fétide et qui paraît abondant. En la questionnant de nouveau, on arrive à savoir que cet écoulement, sur lequel elle n'avait pas attiré l'attention, dure depuis longtemps, 2 ou 3 mois peut-être; mais les réticences évidentes de la malade empêchent d'ajouter foi à ses dires. L'examen par le toucher vaginal donne les résultats suivants : Dans le cul-de-sac latéral gauche existe une tuméfaction étendue, rénitente très sensible à la pression, occupant la région du ligament large depuis la corne utérine jusqu'à la paroi pelvienne. Il est impossible de préciser le siège exact de cette tuméfaction ni de distinguer le rôle qu'y joue la trompe utérine. Les annexes du côté droit paraissent sains. L'utérus est petit; le col n'est ni ramolli, ni entr'ouvert; il n'est pas sensible à la pression. Assez mobile dans le sens antéro-postérieur l'utérus est fortement maintenu à gauche par son adhérence à la tumeur. L'urine ne contient pas d'albumine ce matin.

Même traitement. Injections boriquées chaudes. L'examen au spéculum montre la muqueuse vaginale rouge dans toute son étendue et paraissant enflammée. Le col, étroit, semble rempli de fongosités et donne issue à un muco-pus très épais mélangé d'un peu de sang. L'exploration minutieuse des culs-de-sac ne permet de découvrir aucun orifice fistuleux.

7 mars. Depuis hier, prostration plus marquée des forces. Un peu d'agitation délirante cette nuit, la malade a voulu se lever. Le matin elle est couchée en chien de fusil dans une immobilité à peu près complète. Yeux demi-clos, pupilles normales. Un peu de raideur de la nuque; douleurs dans les épaules, dans les bras, dans les articulations des coudes. Parole un peu lente, mais intelligible. Déglutition facile, pas de vomissements. Pouls 108, régulier, sans dureté. Temp. entre 37° et 38°. Un peu de sensibilité de l'hypogastre. un peu de tension douloureuse de l'abdomen. Depuis hier, la malade n'a pas uriné ; cependant la vessie paraît vide. Même traitement. Injection de morphine.

Le 8. La malade paraît beaucoup mieux qu'hier ; elle a uriné environ un litre d'urines non albumineuses. Le décubitus est redevenu normal. La parole est facile et les idées paraissent beaucoup plus nettes. L'expectoration a complètement cessé ; l'examen de la poi-

Digitized by Google

trine ne donne aujourd'hui que des résultats négatifs. Pas d'hémianesthésie, mais état nerveux très manifeste ; pendant l'examen la malade est prise de tremblement ; elle a aussi de la gêne épigastrique et fait de grands soupirs comme ceux du début des attaques d'hystérie. Même traitement.

Le 9. Mort dans la nuit du 8 au 9 mars à trois heures du matin.

AUTOPSIE le 10 mars. *Cavité thoracique :* Plèvres adhérentes dans presque toute leur étendue.

Poumons infiltrés de tubercules à tous les degrés de développement, les uns anciens, formant de petites masses caséeuses en kystes, les autres plus récents formant des groupes corymbiformes de granulations grises dont quelques-unes seulement commencent à se ramollir ; presque confluente aux sommets l'infiltration tuberculeuse devient moins abondante à mesure qu'on se rapproche de la base. Le parenchyme infiltré est emphysémateux et médiocrement congestionné.

Cœur petit, assez flasque, pesant 230 gr. environ ; orifices et appareils sains. Aorte non athéromateuse.

Cavité abdominale. — Foie très volumineux, offrant un peu l'aspect du foie muscade. Tissu hépatique friable, non sclérosé, plutôt graisseux. Quelques granulations tuberculeuses jaunâtres dans l'épaisseur de l'organe. Plaques de péritonite tuberculeuse à la surface du lobe droit. Poids 1800 grammes :

Rate très augmentée de volume pesant 290 grammes, offrant une hypertrophie manifeste des corpuscules de Malpighi, mais pas de tubercules nets.

Reins plutôt volumineux, à surface lisse, se décortiquant facilement présentant dans l'épaisseur de la substance corticale d'asséz nombreuses granulations isolees ou réunies par groupes. Les bassinets sont sains.

Le tube digestif paraît sain ainsi que le péritoine dans son ensemble.

Organes génitaux. — En écartant les anses intestinales on découvre en arrière de la vessie distendue par l'urine, et à gauche du rectum distendu également par des matières fécales une grosse tumeur arrondie du volume d'une pomme, située à gauche du fond de l'utérus auquel elle adhère intimement et s'étendant depuis cet organe jurqu'à la paroi pelvienne. Cette tumeur revêtue par le péritoine dans sa moitié supérieure est d'une teinte rosée ; sa consistance est molle et assez nettement fluctuante, elle paraît formée aux dépens des organes contenus dans le ligament large gauche.

Les organes pelviens sont enlevés en totalité et la vessie séparée de l'utérus on fend le vagin selon son axe et on s'assure qu'il ne présente aucun orifice fistuleux. L'utérus étant ouvert par sa paroi antérieure présente une cavité tomenteuse grisâtre remplie de mucosité purulente très fétide. Sa paroi paraît infiltrée de petites granulations blanchâtres qui paraissent être des granulations tuberculeuses. D'autres granulaitons identiques existent à la face externe sous-péritonéale du fond de l'utérus et semblent avoir déterminé autour d'elle de petits foyers de péritonite adhésive. La cavité de Douglas est entièrement oblitérée par des adhérences de même origine, une dissection au ciseau est nécessaire pour séparer le rectum de la face postérieure de l'utérus. Quant à la tumeur para-utérine gauche, sectionnée selon son axe transversal elle se présente sous la forme d'une poche kysti-

Digitized by Google

que à parois épaisses, fibreuses ; à cavité irrégulière formée de bourgeons tomenteux qui circonscrivent des amas de pus caséeux (lequel d'après un examen ultérieur, contient des bacilles de Koch), demi-consistant, de couleur verdâtre et d'une assez grande fétidité. Il est assez difficile de démêler nettement les rapports exacts de cette poche kystique et sa provenance, toutefois ses connexions de contiguïté avec la corne utérine gauche, sa topographie et la constitution de la paroi interne de la poche, tout semble revéler qu'il s'agit de la trompe utérine et qu'on a affaire à une salpingite tuberculeuse.

Les annexes du côté droit présentent relativement peu d'altérations L'ovaire sain occupe sa place normale. La trompe n'est pas très augmentée de volume, mais elle est reployée sur elle-même et son extrémité ovarienne oblitérée est transformée en une petite tumeur du volume d'une petite noix. A la section cette tumeur présente un contenu plein, formé par les franges du pavillon énormément hypertrophiées et infiltrées de granulations grisâtres. Quelques-unes de ces granulations sont déjà en voie de caséification et ont donné lieu à de petits amas verdâtres tout à fait analogues aux masses constatées dans la tumeur du côté gauche.

Réflexions. — Voilà donc une lésion en somme considérable qui d'après les affirmations constantes et énergiques de la malade n'a donné lieu à presque aucun phénomène réactionnel net ; elle a évidemment ressenti quelques douleurs dans le bas-ventre, mais non assez fortes pour qu'elle y prêtât grande attention ; elle a même négligé l'écoulement pourtant abondant, persistant depuis 2 ou 3 mois, et sur lequel elle nous a fourni des renseignements si incertains que nous avons un instant douté de sa bonne foi. C'est donc un cas qui s'écarterait de cette donnée clinique qu'un des moyens présomptifs de diagnostiquer la salpingite tuberculeuse serait précisément l'existence de douleurs à répétition liées aux lésions de la trompe.

Remarquons en outre que les lésions tuberculeuses de la muqueuse utérine et des annexes semblent beaucoup plus anciennes que celles du péritoine pelvien, il y aurait donc eu ici une propagation ascendante dont la cause originelle est inconnue, nous avons recherché la contamination génitale, celle qui pourrait provenir du mari doit être écartée, celui-ci étant bien portant.

Enfin la trompe droite offre ceci d'intéressant qu'elle présente des lésions aux périodes qui semblent être des premières du processus tuberculeux de l'organe, processus dont l'époque ultime est représentée par la tumeur de la trompe gauche.

Digitized by Google

Examen histologique du foie à cavernules tuberculeuses, présenté par M. FAURE-MILLER, interne en médecine à l'hôpital Broussais.

L'*examen microscopique* du parenchyme fait voir un foie presque complètement envahi par la dégénérescence graisseuse. Il est manifestement atteint par le processus tuberculeux et présente disséminées de toutes parts de fines granulations dans les espaces portes, et le long des ramifications de la veine porte. Le foie est également assez fortement cirrhotique.

Sur un grand nombre de points, il existe des traînées d'une coloration jaune verdâtre semblant être dues à l'accumulation de la bile distendant des canalicules biliaires très fins.

Au niveau des cavernules que l'on trouve dans le foie, la coupe montre au centre un amas caséeux qui, avant d'être traité par les réactifs colorants était d'un jaune vert foncé et ressort en jaune d'or par l'hématoxyline éosinée surtout au centre même de la masse. La paroi est fibreuse, épaisse, colorée en rose par le même réactif; plus en dehors l'on constate une couche abondante de noyaux embryonnaires. L'on trouve dans cette paroi de rares cellules géantes.

Tout à fait à la périphérie, l'on voit que les traînées biliaires sont plus nettes que partout ailleurs ; on les distingue d'ailleurs très bien dans les espaces portes le plus manifestemement tuberculeux.

La limite de la masse caséeuse et de la paroi fibreuse n'est pas nette ; il existe entre ces deux couches une zone assez considérable constituée par des cellules rondes avec noyau net et protoplasma peu malade ; ces cellules semblent être celles de revêtement du canalicule biliaire transformées en cellules rondes et tassées les unes contre les autres par suite de leur reproduction rapide.

Il semble donc que l'on ait ici affaire à un foie qui présente des altérations tuberculeuses constituées par la production de granulations miliaires le long des canalicules biliaires et dans leurs parois mêmes ; la circulation de la bile n'a pas absolument cessé, puisque la masse centrale caséeuse est fortement teintée en vert.

Anévrysme de la crosse de l'aorte. — Rupture dans la plèvre. — Mort subite, par M. TRÉKAKI, interne provisoire.

Il s'agit d'un homme de 76 ans, journalier, qui entre le 11 mars dans le service de M. Brault à l'hôpital Cochin avec uue dyspnée considérable et un œdème des membres inférieurs. Cet homme nous donne sur son état les renseignements suivants :

La mère de notre malade est morte asthmatique à l'âge de 60 ans. Quant à son père il est mort d'un accident.

Ses antécédents pathologiques ne présentent rien de bien spécial, si ce n'est une blennorrhagie sans aucune gravité. Il avoue n'avoir jamais eu la syphilis.

Il n'a jamais fait d'excès d'alcool. Il était très sobre en boissons alcooliques.

Le début de sa maladie date d'octobre 1889. A cette époque seule-

Digitized by Google

ment le malade s'est aperçu d'une petite tumeur du volume d'une châtaigne siégeant à gauche du sternum au niveau du 2e espace intercostal. Cette tumeur, nous dit le malade, est animée de battements. Il nous assure de plus qu'auparavant et jamais avant ces jours derniers, il n'a été essoufflé ni « *aucunement gêné dans sa respiration* ». Il vaquait à ses occupations comme « un homme tout à fait bien portant ».

Mais au bout de 1 ou 2 mois après l'apparition de cette tumeur pulsatile, le malade avait des vertiges plusieurs fois par jour. A cette époque il a commencé à être *essouflé* et à avoir « *l'haleine courte* ».

Notons en passant que jamais notre malade n'a eu de douleurs précordiales, de douleurs angineuses. Pas une seule hémoptysie non plus. Cet état a duré jusqu'il y a 15 jours, où il s'aperçoit pour la première fois que ses jambes enflent, et l'œdème faisait des progrès de jour en jour; en même temps la tumeur paraissait augmenter.

Etat actuel : A l'examen du malade on constate une tumeur animée de battements expansifs siégeant à un travers de doigt du sternum au 2e espace intercostal gauche, tumeur du volume d'une grosse amande cachée en quelque sorte sous les téguments et devenant presque double de grosseur pendant la systole cardiaque. Les téguments ne sont nullement altérés à ce niveau.

A la palpation on sent deux battements correspondants l'un à la diastole et l'autre à la systole et isochrones au pouls. Ils sont bien frappés et soulèvent la main qu'on y applique.

La tumeur est un peu douloureuse lorsqu'on la déprime.

Elle est submate à la percussion.

A l'oreille elle donne un souffle continu avec renforcement, souffle très bruyant qui se propage sur toute la région précordiale, et sur les artères de la base du cou où il est très voilé. Elles sont soulevées et leurs battements sont visibles. Elles ne paraissent pas athéromateuses.

La matité précordiale est très augmentée. La pointe du cœur est sentie au 6e espace intercostal gauche à 10 cent. environ du bord sternal.

Le pouls est régulier et bien frappé, et égal des deux côtés. Il donne au sphygmographe à droite une ligne d'ascension à peu près verticale et onduleuse et une ligne de descente sinueuse et bien plus considérable, avec un léger plateau.

A gauche pas de plateau et le pouls paraît bien plus irrégulier.

Si on ajoutait à cela une bouffissure du visage, les conjonctives injectées, une dyspnée considérable qui va jusqu'à l'orthopnée, une cyanose des extrémités avec quelques râles d'œdème pulmonaire, pas d'albumine dans les urines, on aurait l'histoire du malade.

Le lendemain de son entrée le malade présente des accès de suffocation toutes les fois qu'il essaye de se coucher. Il ne se trouve bien que quand il est hors de son lit. La figure est bouffie, les pommettes injectées.

Les jours suivants le malade a présenté à plusieurs reprises des accès de dyspnée avec insomnie persistante, lorsque le 18 mars, à 6 heures du soir, subitement il devient cyanosé se renverse en arrière et cesse de respirer.

Digitized by Google

L'AUTOPSIE nous donne les détails suivants :

La saillie que faisait la tumeur sous les téguments a complètement disparu. A l'ouverture du cadavre on constate la présence dans la plèvre gauche d'un épanchement de sang mêlé de caillots, évalué à 2 litres.

L'*aorte* est dilatée et amincie, et présente de place en place des plaques d'athérome. Au niveau de la crosse aortique on voit une poche anévrysmale adhérente d'une part au poumon et d'autre part à la paroi thoracique. C'est au niveau de cette dernière adhérence que paraît avoir eu lieu la rupture de la poche.

Les parois de la poche sont amincies et la 2e côte gauche présente une légère érosion. L'intérieur de la poche n'était pas tapissé de caillots.

Au-dessus des valvules sigmoïdes on voit un diverticule permettant l'introduction du pouce.

Il n'y avait pas trace d'insuffisance de ces valvules, malgré quelques plaques d'athérome.

Le *cœur* présente une hypertrophie concentrique du ventricule gauche, et le tissu musculaire paraît sain.

Les poumons présentent à leur base une légère congestion avec un peu d'œdème pulmonaire.

Au niveau du bord inférieur du *foie* près de la vésicule biliaire on trouve un kyste hydatique du volume d'une tête de nouveau-né, qu'on n'avait pas diagnostiqué du vivant du malade, et dont il ne s'était jamais plaint.

Les *reins* ne paraissent pas sclérosés, mais ils sont parsemés à leur surface de granulations du volume d'un pois et quelques-unes même sont considérables.

En RÉSUMÉ, donc cette observation nous apprend les particularités suivantes :

1° Que la cause de l'anévrysme est restée, comme dans la majorité des cas, inconnue.

2° Que le début a été insidieux.

3° Qu'une fois développé, l'anévrysme, chez notre malade n'a pas provoqué autour de lui de pleurésie.

4° Que par ce fait, enfin, la rupture dans la plèvre n'a pas été préparée de longue date.

5° Enfin qu'il n'y a pas eu trace de compression ni de la trachée, ni des bronches ni d'aucun organe du médiastin.

Imperforation anale; anus bien conformé,

par M. DUFOURNIER, interne des hôpitaux.

La pièce que j'ai l'honneur de présenter à la Société provenant du service de M. le Dr de Saint-Germain est un bassin contenant le rectum imperforé.

La malade amenée trois jours après sa naissance avait un anus

Digitized by Google

bien conformé mais à part les phénomènes d'obstruction, à l'examen physique de l'anus on constatait une imperforation.

Opérée sans succès par M. de Saint-Germain qui explora le petit bassin par une incision au lieu d'élection jusqu'à la profondeur de 5 centim. 1/2, la malade fut abandonnée et succomba deux jours après les tentatives.

L'enfant ne présentait aucun autre vice de conformation, le bassin et son contenu, aucune autre anomalie que celle du rectum terminé en ampoule pleine de méconium. Il occupait la ligne médiane, remplissait presque toute l'excavation et n'était fixé aux parois du bassin par d'autres attaches que la fibreuse péritonéale et quelques fibres celluleuses.

Aucun tractus n'allait du fond de l'ampoule rectale à l'anus. Le cul-de-sac rectal descendait le long du sacrum presque jusqu'à sa partie supérieure si bien que l'on fut étonné à l'autopsie de n'avoir rien trouvé sur le vivant.

Notons enfin que nous avons fait avant l'autopsie une incision à un travers de doigt au-dessus du milieu de l'arcade crurale et se dirigeant vers l'épine iliaque antéro-supérieure et que nous sommes arrivé sur la première portion de l'S iliaque.

Hématosalpinx et grossesse extra-utérine,

par H. Brodier, interne des hôpitaux.

J'ai l'honneur de présenter à la Société anatomique des pièces provenant d'une grossesse extra-utérine, survenue chez une nullipare âgée de 26 ans et laparotomisée par M. Polaillon le samedi 15 mars. Voici l'histoire de la malade :

Louise R..., née en Lorraine d'une mère bien portante n'est que depuis 3 ans à Paris où elle remplit les fonctions de femme de chambre. Réglée à 18 ans, ses règles ont été irrégulières pendant 2 ans; quand elles survenaient, l'écoulement très abondant durait 8 jours et la malade perdait en même temps de nombreux caillots; d'ailleurs pas de souffrances, si ce n'est quelques tiraillements lombaires la veille de l'apparition des règles.

A l'âge de 20 ans, les règles deviennent régulières; la malade ne perd plus de caillots. Elle n'a jamais eu d'enfants ni fait de fausses couches.

Au mois de mai 1889, au moment de ses règles, elle fait une chute du haut d'un escalier de 15 marches. Frayeur vive. Ses règles débutaient ce matin-là, le lendemain elles étaient complètement arrêtées. Aucune douleur dans le ventre.

Mais à partir de cette époque, les règles sont très irrégulières, tantôt retardent; en même temps elles diminuent, et d'abondance et de durée, progressivement. Dans leur intervalle écoulements leucorrhéiques très abondants, et quelques douleurs dans le côté droit. A la fin de septembre, au moment des règles, léger suintement sanguinolent durant à peine 2 jours; dès lors suppression complète des règles et de tout écoulement sanguin jusqu'au 30 janvier, c'est-à-dire pendant 4 mois.

En novembre, un matin en se levant, la malade ressent de violentes

Digitized by Google

douleurs dans le bas-ventre, douleurs qui sont surtout accentuées dans les fosses iliaques. Ces douleurs s'accompagnent de tranchées utérines fréquentes et d'autres douleurs dans les cuisses et dans les reins ; en même temps sensation de pesanteur hypogastrique considérable ; la malade raconte qu'il lui semblait porter à cette époque un poids de 10 kilogrammes dans le bas-ventre. A la fin de novembre, les souffrances abdominales augmentent et privent la malade de tout sommeil ; le ventre devient très sensible à la pression, l'estomac rend tout ce qu'il prend : vomissements d'abord alimentaires, puis bilieux.

La malade garde le lit jusqu'à son entrée à l'hôpital, c'est-à-dire jusqu'au 26 décembre. Du mois de novembre au mois de décembre le traitement s'est réduit à des injections d'eau tiède matin et soir en y ajoutant quelques gouttes de laudanum quand elle souffrait trop. Cataplasmes laudanisés sur le ventre.

Le 26 décembre, la malade entre dans le service de M. Lancereaux où l'on porte le diagnostic dovaro-salpingite droite ; elle y reste 2 mois ; pendant ce temps, repos, cataplasmes, bains simples 2 fois par semaine, injection au sublimé tous les soirs. Douleurs des deux côtés à peu près également ; la douleur prédomine tantôt à droite, tantôt à gauche.

Vers le 22 ou 23 janvier, les douleurs deviennent plus vives, se font sentir dans les membres et surtout dans les reins ; courbature générale durant jusqu'au 30 janvier où se produit une hémorrhagie utérine. Écoulement de sang très abondant s'accompagnant de nombreux caillots et durant 10 jours. Depuis ce moment la malade s'est trouvée considérablement améliorée ; les pertes blanches continuent.

Le 20 février, M. Lancereaux jugeant une opération nécessaire envoie la malade dans le service de M. Polaillon. Elle entre salle Gerdy, lit n° 18.

A l'inspection, le ventre est normal ; d'ailleurs, au dire de la malade, son ventre n'a pas grossi. En palpant l'abdomen, on ne sent absolument rien à gauche et on ne réveille aucune douleur ; mais en déprimant fortement la fosse iliaque droite, on y sent de la tuméfaction et la malade accuse à ce niveau une douleur très obtuse. Au toucher vaginal, le col utérin est mobile, un peu dévié à gauche. Le cul-de-sac postérieur et le cul-de-sac latéral gauche sont complètement libres. Tout le cul-de-sac latéral droit est rempli par une tumeur du volume d'une petite orange, rénitente, peu dépressible, allongée dans le sens transversal, et séparée du corps utérin par un sillon nettement délimité ; cette tumeur empiète un peu sur l'extrême partie droite du cul-de-sac antérieur ; en saisissant cette tumeur entre le doigt vaginal et la main abdominale, on ne cause pas de douleur à la malade. Il ne s'agit donc pas là d'une ovarite ; le diagnostic reste hésitant entre une hématosalpingite et un kyste ovarique.

Du 22 février au 15 mars la malade prend des injections boriquées deux fois par jour, ne souffre plus du tout, si ce n'est quand elle reste longtemps levée ; alors elle ressent des élancements dans l'aine du côté droit. Quelques pertes lanches, pas d'écoulement sanguin. La tumeur ne subit aucune modification.

M. Polaillon fait la *laparotomie* le 15 mars.

Incision de la paroi abdominale, longue de 10 centim. environ, sur la ligne médiane, allant de l'ombilic au pubis, faite couche par couche. Application de quelques pinces à forcipressure. On arrive peu a

Digitized by Google

peu sur l'intestin à l'aide de petits coups de ciseaux ; on le refoule avec des éponges montées. La cavité abdominale ouverte et l'intestin

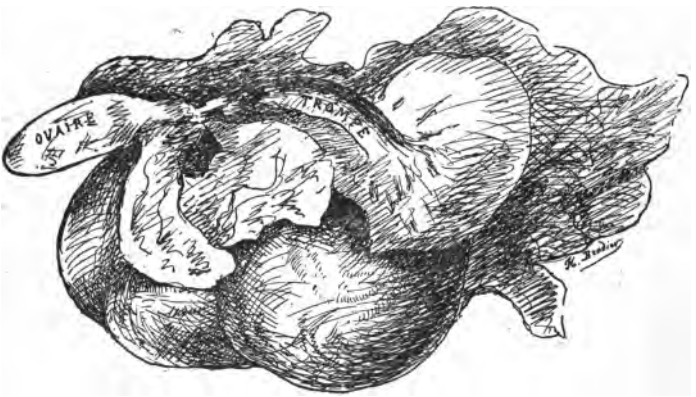

refoulé, en allant à la recherche de la tumeur du côté droit, la main sent la masse intestinale ainsi que le tablier épiploïque adhérer à cette

tumeur, et en cherchant à soulever la tumeur, à déchirer les adhérences intestinales, elle crève une poche très mince et ramène hors de

Digitized by Google

la cavité abdominale un fœtus mort, d'une longueur de 9 centim. environ. On retire ensuite le placenta avec quelques caillots sanguins et on attire au dehors tout ce qui reste des annexes droites de l'utérus. La trompe et l'ovaire faisant hernie, et l'intestin étant protégé par des éponges montées, on saisit le pédicule de ces annexes à l'aide de grandes pinces à mors parallèles; 2 pinces sont ainsi appliquées. Un nœud entre-croisé formé de 2 fils de soie phéniquée est appliqué sur le pédicule ; on sectionne immédiatement au-dessus de la ligature. Lavage du péritoine à l'eau phéniquée forte et chaude à l'aide du laveur. Ce lavage est fait par 2 fois ; toilette du péritoine avec éponges montées ; ligature de quelques vaisseaux au catgut. Suture profonde de la paroi abdominale avec deux fils d'argent, puis sutures superficielles au crin de Florence, environ 8 à 10 ; pansement de Lister. Plaie abdominale complètement fermée ; la malade est sondée immédiatement, urine normale. L'opération commencée à 10 heures 1/4, est terminée à 11 heures moins 1/4.

L'EXAMEN DES PIÈCES révèle les faits suivants : L'ovaire est sain, de dimensions normales, à la partie supérieure et externe de la masse enlevée et présente un corps jaune, assez volumineux ; une partie de la trompe, celle avoisinant l'utérus, est saine ; l'extrémité externe de la trompe, celle adhérant à l'ovaire, a disparu pour se perdre dans une masse assez considérable située à la partie inférieure de l'ovaire et de ce qui reste de la trompe. Cette masse globuleuse, arrondie, saillait dans le cul-de-sac vaginal droit et faisait croire à une hématosalpingite ; dans cette masse placentaire se trouvent des foyers interstitiels hémorrhagiques et quelques caillots sanguins.

Le sac fœtal se trouve rejeté à la partie postérieure et interne de la masse, comme il arrive le plus souvent dans les cas de ce genre, le sac fœtal très mince est immobilisé, adhérant à la masse intestinale et à l'épiploon.

RÉFLEXIONS. — Il ne s'agit donc pas là évidemment d'une grossesse ovarique. Est-ce une grossesse tubaire ou abdominale ? On sait que la grossesse abdominale primitive est aujourd'hui fort contestée ; d'après Wathen de Louisville (août 1889), Weit de Berlin (juillet 1889), Werth de Kiel, la pénétration abdominale n'est que secondaire. Mayrhofer (Von der Unfruchtbarkeit des Weibes, Stuttgard) l'avait déjà dit ; pour Lawson Tait il n'existe également qu'une grossesse extra-utérine primitive, la variété tubaire; de plus, dans la variété abdominale, l'œuf évolue facilement ; dans la variété tubaire la mort du fœtus arrive ordinairement dans les 8 ou 10 premières semaines, vers le 3e mois et s'accompagne d'hémorrhagies. Or ici, c'est à la fin de janvier que se sont produites des métrorrhagies accompagnées de nombreux caillots sanguins. L'extrémité ovarique de la trompe a disparu ; il est donc très probable qu'il s'agit ici d'une grossesse tubaire, le fœtus ayant évolué

Digitized by Google

profondément, à la partie postérieure et interne des annexes vers la cavité abdominale, ce qui rendait d'ailleurs le diagnostic impossible.

D'après l'histoire de la malade, l'ordre suivant des faits semble être l'ordre logique : La suppression brusque des règles à la suite d'une chute, l'apparition de leucorrhée, semblent indiquer l'existence d'une métrite qui, n'ayant pas été soignée, s'est propagée aux annexes, d'où périmétrite. La grossesse remonte au mois de novembre, époque à laquelle les règles ont été complètement supprimées ; à ce moment la malade à eu des coliques utérines, des vomissements alimentaires comme au début d'une gestation normale, des douleurs abdominales, dans l'hypogastre et dans les flancs. L'œuf s'est développé jusqu'à la fin de janvier où la malade a eu une métrorrhagie de plusieurs jours en même temps qu'elle a expulsé de nombreux caillots, puis a été considérablement soulagée à la suite de cette perte. L'embryon de 9 cent. de long, du poids de 12 gr. est d'ailleurs un fœtus de 2 mois 1/2 environ ; il a évolué du milieu de novembre jusqu'à la fin de janvier.

Cette observation peut être rapprochée d'une autre, communiquée par M. Doléris à la Société de gynécologie dans la séance du 9 janvier 1890, cas d'une grossesse tubaire qui avait été prise pour un hématosalpinx ; et ce fait est en faveur de ceux qui considèrent la plupart des hématosalpingites comme des grossesses tubaires.

Actuellement, le 6e jour après l'opération, la malade n'a pas de température et est en très bonne voie de guérison.

Séance du 28 mars.

PRÉSIDENCE DE M. CORNIL

Épithélioma végétant de l'ovaire.

M. CORNIL montre une tumeur de l'ovaire enlevée par M. Péan. Cette tumeur du volume d'une tête de fœtus présente deux loges d'égales dimensions. Ses parois sont très minces sur la plus grande partie de leur étendue ; par places, cependant, elles sont assez épaisses pour loger de petits

Digitized by Google

kystes dans leur intérieur. La surface interne de la poche aussi, bien que la surface externe est tapissée de distance en distance par des végétations.

Quelque partie que l'on examine, on a affaire à un épithélioma végétant. Les cellules sont les unes cubiques, les autres cylindriques, les dernières pavimenteuses. Il en est même qui, par leur disposition, rappellent les globes colloïdes ou épidermiques. Enfin il existe encore des plaques épithéliales à noyaux multiples, arborisés, en voie de multiplication directe ou indirecte. En général, l'épithélium se rapproche du type cylindrique.

On se trouve, somme toute, en présence d'un épithélioma vrai de l'ovaire avec formations kystiques. On peut supposer la possibilité de la généralisation quand on voit, comme sur cette pièce, une paroi aussi épaisse par places et aussi chargée extérieurement de bourgeons charnus ; c'est ce qui, du reste, avait lieu dans le cas présent; le péritoine était envahi et contenait même une quantité de liquide assez abondant pour nécessiter la ponction.

Érosions hémorrhagiques de l'œsophage.

M. Beaumé présente un œsophage très dilaté dont la surface interne est parsemée de petites érosions qui avaient donné lieu à des vomissements de sang. Le malade était tuberculeux.

Digitized by Google

AVRIL

Séance du 4 avril.

PRÉSIDENCE DE M. WALTHER

Double suppuration des glandes sous-maxillaires, par M. ALEXANDRE PILLIET, interne des hôpitaux.

La suppuration de la glande sous-maxillaire chez le vieillard est moins fréquente que celle de la parotide, on en a donné pour raison que l'orifice du canal de Warton est efficacement protégé par la langue contre la pénétration des produits septiques intra-buccaux, aussi nous a-t-il paru intéressant de relater le cas suivant que nous avons observé dans le service de notre maître le Dr A. Gombault, à l'hospice d'Ivry.

OBSERVATION. — Il s'agit d'une femme de 75 ans, atteinte en juillet 1888 d'une fracture du col du fémur droit à la suite d'une chute faite en descendant du lit. On obtint la guérison par l'immobilisation; mais il persista du gonflement et de l'impotence de la jambe. Le 18 février 1889 la malade rentra à l'hôpital avec la langue sèche, rôtie, de la dypsnée et une fièvre allant à 39°. Pendant une dizaine de jours cet état persista, la température oscillant de 37° à 39°, et dessinant sur la feuille un tracé net de broncho-pneumonie; puis le 28 février la température s'éleva à 39°,5, le lendemain elle était à 40°; en même temps se montrait sous la branche horizontale du maxillaire inférieur gauche un gonflement très notable avec rougeur érysipélateuse et douleur assez vive. La malade mourut dans la nuit. A l'autopsie, on trouva en dehors de la broncho-pneumonie qui était lobulaire et double une glande sous-maxillaire gauche doublée de volume et toute parsemée de points blancs du volume d'une grosse tête d'épingle, d'où la pression faisait sourdre un pus crémeux. La glande était doublée d'une coque de tissu conjonctif épaisse de plus d'un centimètre infiltrée de sérosité jaune. La glande sous-maxillaire droite qui n'avait donné lieu à aucun signe pendant la vie était augmentée de volume et

Digitized by Google

présentait un certain nombre de points blancs constitués par des acini suppurés.

Examen histologique. — Chacun des acini qui composent la glande apparaît nettement, parce qu'il fixe très fortement les réactifs colorants, et qu'il est isolé par le tissu conjonctif engainant, très œdématié. Ces acini présentent tous les degrés entre l'envahissement total par les cellules rondes, et la transformation purulente d'une part, et le catarrhe glandulaire d'autre part. Sur les moins pris, on peut distinguer une portion centrale, correspondant au canal excréteur de l'acinus, où les éléments sont extrêmement tassés. Ainsi, chaque lobule ou acinus présente à son centre une tache plus ou moins grande. La périphérie, plus claire, laisse voir un certain nombre de culs-de-sac glandulaires, mais tout le tissu n'en est pas moins profondément modifié. Les culs-de-sac existants sont en petit nombre dilatés et allongés en forme de petites bouteilles. Leur épithélium est composé de cellules cubiques, basses à noyaux volumineux, quelquefois doubles. On ne distingue aucune portion de protoplasma contenant du mucus ; ni aucune formation rappelant les croissants de Gianuzzi. La lumière de ces tubes dilatés, contient assez souveut de petits amas de cellules desquamées et serrées les unes contre les autres. L'épithélium est souvent sur deux rangs. On ne peut distinguer les canaux excréteurs du cul-de-sac, les bâtonnets striés des cellules ayant disparu. Nous avons dit que ces culs-de-sac dilatés étaient les moins nombreux ; beaucoup de culs-de-sacs sont très réduits de volume. Leurs cellules sont plus petites et viennent au contact les unes des autres, ne laissant pas de lumière libre dans l'axe du tube. L'aspect de ces éléments ainsi modifié, rappelle par places certaines formes d'adénome, ou mieux d'épithélioma glandulaire. Ces modifications du tissu sécréteur sont liées à celles du tissu interstitiel, qui est considérablement augmenté, et composé presque exclusivement de cellules rondes, fusiformes, ou étoilées. La membrane propre des glandes paraît non seulement conservée, mais augmentée, dédoublée en plusieurs couches lamellaires, que séparent des cellules fixes, allongées, et ces couches sont, en beaucoup d'endroits, creusées de vacuoles.

Les masses centrales des acini sont formées d'une accumulation considérable de petites cellules rondes, qui masquent tous les éléments glandulaires. A la périphérie de ces masses, on voit des amas de cellules écartées et dissociées des culs-de-sac, qui s'atrophient, comme nous venons de le dire; d'autres sont au contraire dilatées par des amas embryonnaires qui ont pénétré dans leur cavité. Sur les acini les moins atteints on peut voir les cellules embryonnaires. D'abord groupées en traînées, ramifiées autour des canaux centraux-lobulaires, mais bientôt ces canaux eux-mêmes ne se distinguent plus. Quand ces masses ont atteint un certain volume, qui est à peu près celui d'un follicule tuberculeux élémentaire, leur centre se nécrose, les noyaux des leucocytes deviennent petits, irréguliers ou fragmentés, leur protoplasma se confond en une masse commune.

Un certain nombre de lobules, correspondant à ceux qui paraissent transformés en vacuoles purulentes à la section de la pièce fraîche, sont presque complètement formés par de tels foyers de dégénérescence, circonscrits à leur périphérie par une coque de cellules rondes, mêlées aux culs-de-sac atrophiés, et c'est à la limite de ces deux

Digitized by Google

couches que les préparations colorées au bleu de Löfflern, par exemple, montrent le plus de micro-organismes. Ils sont ronds, isolés, se colorant fortement; nous ne ferons que noter leur présence, car nous ne les avons pas étudiés spécialement.

Ajoutons à tout ceci la présence de dilatations vasculaires considérables, et d'épanchements hémorrhagiques très abondants, existant à la périphérie des îlots embryonnaires, et à leur contact, c'est-à-dire dans la portion relativement la moins atteinte de l'acinus.

Le tissu conjonctif qui entoure les grains glandulaires est complètement œdémateux, et présente l'aspect du tissu muqueux. On n'y distingne plus de faisceaux si ce n'est en quelques régions qui encapsulent encore un acinus; on ne voit qu'un réseau de fibrilles très fines, circonscrivant les vacuoles, qui étaient remplies de liquide; les cellules y sont presque toutes à deux ou trois noyaux et leur protoplasma forme de larges taches arborisées à leur périphérie. Les cellules embryonnaires ou petits éléments ronds n'y sont abondants qu'au voisinage des acini suppurés. Le muscle, coupé en même temps que la glande ne présente que fort peu de lésions; il y a seulement augmentation du nombre des noyaux dans le tissu interstitiel. Les artères présentent un épaississement notable, qui s'explique par l'âge du sujet; leur tunique montre de plus, une grande quantité d'éléments ronds ou fusiformes. Les veines contiennent un sang très riche en leucocytes. Les lymphatiques sont, les uns complètement vides, les autres remplis de leucocytes, et les noyaux de leurs cellules épithéliales paraissent très augmentés de nombre.

La glande du côté opposé, qui n'avait donné lieu à aucun symptôme pendant la vie, présente les mêmes lésions portant sur plus de la moité des acini. La langue, qui était noire et rôtie, ne présente à sa face supérieure qu'une infiltration à peine marquée des papilles et un épaississement de la couche cornée. Les glandules de sa face inférieure paraissent saines. Un ganglion carotidien, qui était tuméfié, est complètement envahi par des cellules rondes, formant de place en place de petits foyers. On y trouve une série de concrétions, de nature à déterminer, ressemblant aux corps concentriques du cerveau. L'amygdale est petite, scléreuse; son tissu lymphoïde est peu développé.

En résumé, il s'agit d'une affection portant à la fois sur les deux glandes, à des degrés différents, mais qui est nettement glandulaire, et n'a atteint que consécutivement le tissu conjonctif. Nous avons eu l'occasion de voir un cas peu de jours après, mais l'autopsie n'a pu être faite. Il s'agissait d'un brightique âgé, qui présenta sous la mâchoire du côté gauche, un gonflement subit, avec rougeur et douleur. Le lendemain, les deux côtés du cou étaient également tuméfiés, et la tuméfaction s'était largement développée sur la ligne médiane, formant un phlegmon sus-hyoïdien, évidemment consécutif à la suppuration simultanée des deux glandes sous-maxillaires. L'incision sur la ligne médiane ne donna

Digitized by Google

d'ailleurs pas de pus ; elle porta sur du tissu cellulaire infiltré d'œdème inflammatoire, comparable à celui que l'autopsie nous a montré autour des glandes dans notre premier cas.

L'inflammation de la glande sous-maxillaire se comporte donc comme celle de la parotide. Virchow, on le sait, a montré que la parotidite suppurée était parenchymateuse et canaliculaire, mais non conjonctive, et que l'œdème du tissu inter-acineux était secondaire. Rindfleisch (1), pour la parotide distingue trois stades : hyperhémie, catarrhe mucopurulent et enfin suppuration totale. Il signale ce fait, que les canaux sont toujours pris, ce qui lui fait supposer que la plupart des parotidites sont nées dans la cavité buccale et propagées aux glandes par l'intermédiaire de leurs canaux excréteurs. Cornil et Ranvier (2), donnent de la parotidite une description semblable à celle qui précède. Pour la sous-maxillaire les choses ne se passent pas autrement. Hanau a étudié récemment cette question en se plaçant au point de vue de la pathogénie. La sous-maxillarite est-elle une inflammation catarrhale ascendante, comme la pyélonéphrite par exemple ? et pouvant se compliquer de phlegmon sus-hyoïdien comme la néphrite ascendante de phlegmon périnéphrétique ? Ou bien, les germes de la suppuration peuvent-ils venir directement par le sang ? Par l'étude d'un cas de parotidite et de sous-maxillarite double, survenue après des maladies infectieuses et dont le pus contenait de grandes quantités de cocci septiques, Hanau (3) se range à la première opinion. D'après lui, le pus, qui apparaît à l'orifice du canal excréteur, contient d'abord peu de cocci, mais rapidement il s'organise de grosses colonies qui déterminent une série de névroses partielles. Ces inflammations des glandes salivaires, dites autrefois métastatiques ne seraient donc qu'une affection septique des glandes par le milieu buccal, affection indépendante d'ailleurs de la maladie causale. Il en donne une série de raisons ; c'est d'abord le caractère toujours suppuratif de ces affections quelle que soit la maladie

(1) RINDFLEISCH. *Anat. Path.*, 2e éd. française, 1888, p. 577.

(2) CORNIL et RANVIER. *Anat. Path.*, éd. 2, t. II, 1884, p. 253.

(3) HANAU. *Pathogénie de l'inflammation purulente des glandes salivaires.* Corresp. Blatt. f. Schweizer Aerte, novembre 1888, p. 668. Voir aussi sur ce sujet CAPITAN et CHARRIN. *Microbes des oreillons.* Progrès méd., 1886, et LOVEIX. *Parotidites secondaires*, 1876.

Digitized by Google

initiale (fièvre typhoïde, furoncle, pyélonéphrite). C'est ensuite la marche toujours la même de l'inflammation de la glande salivaire, marche toujours indépendante également de l'affection primitive.

Il faut y joindre ce fait, que les deux glandes sont souvent prises mais inégalement. Il conclut à l'antisepsie de la bouche chez les débilités et les convalescents. M. A. Gombault fait de même pratiquer des lavages intra-buccaux avec l'eau boriquée ; dans son service d'Ivry, chez les vieillards ayant la langue noire et la bouche sèche. Que l'inflammation des glandes salivaires soit indépendante de la fièvre typhoïde, ou d'une pyélonéphrite, qui la précèdeut, c'est là une conception parfaitement rationnelle, mais nous pensons qu'il ne faudrait pas trop généraliser cette idée, et qu'en particulier, la parotidite ou la sous-maxillarite qui se développent chez le vieillard au cours d'une broncho-pneumonie et qui sont dues comme elle à l'infection par le milieu buccal ne doivent pas en être séparées au point de vue pathogénique.

En terminant, remarquons que la suppuration de l'acinus débutant par le centre ne forme jamais par acinus qu'un seul foyer plus ou moins étendu. On n'observe pas une série de petifs foyers limités, correspondant chacun à un cul-de-sac. Ceci vient à l'appui de l'opinion des auteurs qui ne considèrent pas l'acinus comme formé d'une série de culs-de-sac indépendants, mais qui le décrivent au contraire comme composé par un tube cylindrique ramifié (1).

Endocardite aiguë végétante infectieuse de la valvule tricuspide. — Rétrécissement mitral de date ancienne. — Complications pulmonaires sous forme de noyaux multiples de pneumonie infectieuse. — Mort. — Par M. A. Marius Poulalion, interne des hôpitaux.

La nommée Léonie C...et, entre le 26 février à l'hôpital Necker, dans le service de M. le professeur Dieulafoy, salle Monneret, n° 30.

(L'histoire clinique a été rédigée avec les notes qui ont été prises par Mlle Cherchewsky, externe du service.)

La malade entre à l'hôpital pour une courbature générale avec fièvre, céphalalgie et insomnie, qui l'oblige à rester alitée depuis 7 à 8 jours.

C'est une jeune fille de 16 ans, maigre, un peu pâle, à l'air abattu.

La langue est rouge aux bords et à la pointe, couverte d'un enduit blanchâtre à sa partie médiane.

(1) Flemming. Ueber Bau der Drüsen *Arch. f. Anat. und Physiol.*, 1888

Digitized by Google

L'appétit est nul, la diarrhée existe depuis vendredi ; les taches qui se trouvent sur le linge sont de couleur ocreuse. Le ventre n'est pas ballonné ; on détermine par la pression iliaque une sensibilité vague, qui se retrouve des deux côtés et au creux épigastrique.

Il n'y a pas de gargouillement. Au niveau de l'épigastre, on trouve deux petites taches rondes, rosées, et qui s'effacent sous le doigt : ce sont de vraies *taches rosées lenticulaires.*

Il n'en existe ni sur la paroi thoracique, ni dans la région dorsale. La rate est un peu volumineuse. Le foie ne déborde pas les fausses côtes. Les urines sont foncées, en petite quantité et contiennent un très léger nuage d'albumine.

A l'auscultation pulmonaire on ne trouve absolument rien à droite ; à gauche et à la base, en arrière, il existe quelques râles fins, crépitants, très superficiels, ne disparaissant pas quand on fait tousser la malade. Les sommets paraissent indemnes ; nulle part aucun bruit anormal, pas de modification de la respiration.

Le cœur est légèrement hypertrophié, la pointe bat derrière la 6e côte ; à la main on sent une impulsion énergique ; pas de frémissement perceptible. A l'auscultation on trouve un léger souffle au premier temps et à la pointe. Au second temps il existe un *dédoublement* manifeste. Rien à l'aorte. Rien de perceptible à l'orifice tricuspide,

La malade est couchée dans le décubitus dorsal ; le pouls est fréquent, semble légèrement dicrote. La peau est moite, et la température axillaire marque 38°. Il n'y a pas eu de délire, mais l'insommie est assez marquée et dure depuis une dizaine de jours. Il n'y a pas de bourdonnements d'oreille, ni vertiges, cependant quand on fait asseoir la malade pour l'ausculter, elle éprouve une espèce de lourdeur de tête et d'étourdissement.

On obtient peu de renseignements sur ses *antécédents héréditaires.* Dans son *histoire personnelle* on trouve des convulsions à l'âge de deux ans, et elle fait remonter à ce moment le strabisme interne qu'elle présente à l'œil gauche. Elle a eu une attaque de chorée à l'âge de 10 ans, laquelle a duré plusieurs mois et depuis cette époque elle aurait eu de temps en temps des palpitations de cœur. Il y a deux ans elle fut atteinte d'une fièvre typhoïde qui dura six semaines. On ne trouve aujourd'hui aucun reliquat de cette maladie. Depuis quelques semaines, la malade, qui n'habite Paris que depuis peu de temps, maigrit, a de temps en temps des sueurs nocturnes ; il y a deux ou trois mois elle aurait eu, d'après les renseignements qu'elle donne, un crachement de sang. Elle n'a pas encore ses règles ; pas de pertes blanches. L'affection actuelle a été précédée par un état d'affaisement, combiné à des maux de tête, à de la constipation ; ces *prodromes* ont duré à peu près une dizaine de jours. C'est jeudi, le 20 février, que la malade a dû s'aliter.

27 février. Le matin, même état. Température 38°,2 ; aux deux bases on entend quelques frottements, râles.

Le soir, 38°,2, léger nuage d'albumine dans les urines.

Cet ensemble clinique autorise à formuler le diagnostic suivant :

Digitized by Google

Fièvre typhoïde environ au 10me jour de son évolution. Lésion mitrale double avec prédominance du rétrécissement. Légère congestion aux deux bases. Pronostic réservé à cause du rétrécissement mitral.

1er mars. L'état général reste le même. La température tombe le soir à 37°,2, on n'entend plus au cœur que le dédoublement ; le bruit de souffle a complètement disparu ; les frottements persistent à la base du thorax.

Le 3. La température, qui depuis deux jours était restée à 37°,2 se relève et monte à 38°,6. On trouve quelques taches nouvelles sur la peau abdominale. A l'auscultation on entend quelques râles fins au niveau de l'épine de l'omoplate gauche.

L'irrégularité de la courbe thermométrique fait suspecter l'existence d'une dothiénentérie ; on se demande si on n'aurait pas affaire à une forme insidieuse de tuberculose.

Les 4 et 5. L'état reste le même.

Le 6. La température du soir est de 36°,8 à 5 heures, au moment de la visite, la malade se trouve mieux que les jours précédents ; elle espère mieux dormir cette nuit ; elle est contente ; elle a moins mal à la tête.

Le 7. La nuit a été très agitée. Hier, vers la fin de la soirée, elle a éprouvé des malaises, des bouffées de chaleur, quelques frissonnements ; la nuit, elle a étouffé par moments. Ce matin, la température est à 40°,2 ; pouls 130 ; le faciès est rouge, la langue plus sale. L'auscultation la plus attentive du cœur et du poumon ne permet de constater absolument rien de nouveau qui puisse expliquer cette ascension brusque de la fièvre. La malade a toussé plusieurs fois ; pas d'expectoration. On soupçonne une pneumonie centrale.

Le soir. Température 38°,7. La malade est fatiguée, elle tousse un peu ; pas d'expectoration ; mais à l'auscultation en arrière et à gauche au niveau de la région épineuse de l'omoplate, à trois travers de doigt de la colonne vertébrale, on perçoit une respiration soufflante, et en faisant tousser la malade on entend quelques râles fins ; la voix est retentissante. Au cœur, rien de plus que les jours précédents.

Le 8. La malade a éprouvé toute la nuit une dyspnée extrême ; ce matin on la trouve haletante, la face très pâle, le pouls est à 128°, on compte 50 respirations par minute, la température marque 38°,4.

Au niveau de l'épine de l'omoplate gauche, on entend la respiration plus soufflante qu'hier soir ; des râles fins plus abondants à l'inspiration, par bouffées, quand on fait tousser la malade. La toux sèche qui existait déjà depuis plusieurs jours a été plus fréquente et cette nuit, la malade a expectoré une ou deux fois : les crachats sont visqueux, adhérents et d'apparence gelée de groseille.

Les urines traitées par la chaleur donnent un léger nuage, qui s'accentue beaucoup par une goutte d'acide acétique.

Dans la journée, la dyspnée s'aggrave de plus en plus.

A 5 heures, au moment de la contre-visite, la malade est prise d'un accès de dyspnée plus considérable ; elle se cyanose à la face et aux extrémités ; le cœur est faible et rapide ; il n'est pas possible de compter les pulsations. On entend des râles des deux côtés de la poitrine.

Digitized by Google

Ventouses sèches. Injection de caféine.

Après une demi-heure, un peu de calme survient ; température axillaire 38°.

Deux ou trois fois dans la nuit, elle est prise de pareils accès.

Elle meurt à deux heures du matin, le 9 mars.

Avec les prodromes, la maladie a duré en tout 25 à 30 jours.

AUTOPSIE. — *Organes abdominaux.*

Le *péritoine* ne présente aucune altération; pas le moindre épanchement.

L'*intestin* ne présente sur sa face péritonéale aucune rougeur, aucun point de congestion, aucune altération ; après l'avoir déroulé et ouvert sur toute sa longueur, on peut voir que toutes les plaques de follicules clos sont absolument intactes, et qu'il n'existe aucune lésion intestinale.

Les *ganglions mésentériques* sont normaux.

Le *foie* est d'un volume normal ; poids, 1000 grammes ; la vésicule biliaire contient à peine quelques grammes de bile ; la coupe du foie ne dénote aucune altération.

La *rate* est plutôt petite, d'apparence normale ; poids 175 grammes, elle est très ferme au palper et à la coupe.

Pancréas normal.

Les *reins* semblent également sains, le droit pèse 100 grammes, le gauche 120, ils se décortiquent bien ; il y a une légère congestion de la substance corticale.

Les *bassinets* et les *uretères* présentent une légère rougeur diffuse ; ils contiennent un exsudat muqueux.

L'*appareil utéro-ovarien* est normal.

Aucun point des ovaires n'indique que la menstruation fut sur le point d'apparaître.

Organes thoraciques. — Dans les *cavités pleurales* on ne constate aucune adhérence du feuillet pariétal au feuillet viscéral ; il y a un peu de liquide séro-fibrineux à droite.

Les *poumons* ont une apparence volumineuse. Leur coloration extérieure présente trois degrés : Au sommet, en avant et sur les côtés coloration pâle ; aux deux bases rougeur et congestion ; le poumon gauche présente en arrière au niveau de la scissure interlobaire une plaque de couleur plus sombre, large comme la paume de la main, irrégulièrement delimitée sur son pourtour et divisée en deux parties par la scissure des deux lobes. A la base du lobe inférieur il existe une plaque de pleurésie sèche, dont les frottements ont été constatés pendant la vie.

Sur le poumon droit et en arrière au niveau de la scissure inférieure se trouve une autre plaque de même coloration, mais de plus petite dimension ; une autre encore plus petite existe sur le lobe inférieur. La coupe permet de constater que ces plaques correspondent à des masses de tissu pulmonaire, dur, donnant la sensation de la consistance hépatique. Les deux feuillets de la plevre interlobaire sont adherents au niveau de ces masses dures. Ces noyaux d'hépatisation n'ont pas la forme de coin ; ils sont arrondis et ne présentent pas une limite nette à leur peripherie. La surface de section est rougeâtre et légèrement granuleuse.

Digitized by Google

Nous avons donc là des *foyers multiples de pneumonie* dont un seul, le principal, a été constaté pendant la vie.

Il n'existe aucun noyau induré dans les sommets; on ne constate aucune trace de lésions tuberculeuses, il y a de la congestion hypostatique aux deux bases.

Les *ganglions* du hile sont à gauche volumineux, très congestionnés.

Dans le *péricarde*, il y a un peu de liquide clair, citrin; la face antérieure du cœur est opalescente sur une surface grande comme une pièce de 1 franc.

Le *cœur* pèse 280 grammes; il est mou, flasque.

Le *myocarde* est non hypertrophié.

L'*orifice aortique* n'est pas insuffisant; pas de lésions des valvules; aorte saine.

A l'*orifice mitral*, on constate l'adhérence fibreuse des deux bords antérieurs et postérieurs des valves, déterminant ainsi la formation d'un *conduit* à forme d'*entonnoir*, à travers lequel il est à peine possible de faire passer le manche d'un porte-plume. Les deux valves sont épaissies, scléreuses, dures, résistantes; les cordages sont fermes; quelques-uns scléreux. Aucun n'est ulcéré.

Au niveau de l'extrémité inférieure de l'entonnoir, l'orifice mitral a la forme d'une *glotte* antéro-postérieure, et on trouve aux deux commissures deux petits points de végétations fines, résistantes, de date très récente.

Les valvules de l'*orifice pulmonaire* ne sont point altérées; mais la paroi interne de l'*artère pulmonaire* présente deux endroits où elle est légèrement épaisse, moins lisse que sur le reste de son étendue.

A l'*orifice tricuspidien* l'ensemble des valves paraît sain, transparent; pas de sclérose, pas de rétrécissement de l'orifice auriculo-ventriculaire, mais sur la face auriculaire des trois valves et à un quart de centimètre du rebord inférieur, on trouve une *couronne de fines végétations*, ayant l'apparence d'une *collerette de dentelle* appliquée sur le pourtour de la valvule; ces végétations malgré leur finesse et leur délicatesse, sont résistantes et ne se laissent pas facilement détacher par la traction, elles ne sont pas friables.

On ne constate rien d'anormal sur les parois des oreillettes, rien d'anormal dans les artères et les veines pulmonaires, suivies dans leurs différentes ramifications.

L'*encéphale et ses enveloppes* ne présentent aucune altération.

Bactériologie. — Les différents examens bactériologiques que nous avons pu faire rendent intéressante l'interprétation de cette histoire clinique et de ces lésions anatomiques.

Dans les crachats nous avons trouvé en abondance des microcoques, disposés pour la plupart en *diplocoques*, quelques-uns en *streptocoques*.

Une dilution d'une particule de ces crachats dans du bouillon stérilisé a permis de faire une injection à une souris qui est morte de septicémie en 48 heures. L'examen et la culture des liquides de la souris ont montré les mêmes microcoques avec les mêmes caractères de diplocoques.

Au moment de l'autopsie il a été possible de prendre avec toutes

Digitized by Google

les précautions voulues des gouttes de liquide au niveau des noyaux de pneumonie, dans le péricarde, dans les cavités du cœur, sur les végétations, et nous avons pu nous rendre compte par des cultures qu'il existait dans ces différentes régions les mêmes diplocoques constates dans les crachats.

Réflexions. — Cette observation est intéressante d'abord au point de vue du *Diagnostic*, qui a présenté une grande difficulté par un ensemble de symptômes simulant une fièvre typhoïde et par l'absence complète de signes pouvant faire supposer une endocardite aiguë. La courbe de la fièvre seule était en désaccord avec le diagnostic de dothiénentérie. L'apparition brusque de la complication pulmonaire ne suffisait pas pour éclairer la diagnose : en effet, l'ascension de la température se produisant du soir au matin de 36°,8 à 40°,2, la localisation apparente en un seul point du souffle et des râles sous-crépitants, l'expectoration gelée de groseille, très adhérente au crachoir, présentant des microcoques en quantité, groupés en diplocoques, sans autre association de micro-organismes, le cœur droit toujours silencieux au point de vue des bruits anormaux, tout cela n'autorisait que le diagnostic de la complication qui survenait si brusquement ; et d'ailleurs la situation paraissait assez simple comme interprétation ; dothiénentérie légère avec adjonction de pneumonie. Dans la fièvre typhoïde cette évolution clinique n'est pas exceptionnelle. Ce diagnostic pouvait donc seul être fait et il était bien acceptable.

La mort survenant 48 heures après le début de ces accidents, avec des symptômes dyspnéiques et asystoliques intenses complétait le diagnostic et le pronostic ; en effet ce cœur déjà très atteint par l'attaque de chorée, nous avait fait porter un pronostic grave, pensant bien que cet organe foncièrement taré avait beaucoup de mal à lutter contre cette complication pulmonaire.

Le côté *anatomique* de cette observation est également très intéressant. Il nous montre une localisation assez peu fréquente de l'endocardite végétante, qui occupe ici primitivement dans le cœur droit la face auriculaire de la valvule tricuspide. Il y a bien une ou deux fines végétations à l'orifice mitral, mais elles paraissent tout à fait recentes.

Au point de vue *bactériologique* il est non moins intéressant de constater un fait, qui paraît être le contraire de ce qui se passe ordinairement. En effet, dans le cas actuel, où

Digitized by Google

l'injection est due à un même micro-organisme sans autre association bactérienne, il semble bien, de par l'évolution clinique, que le cœur a été l'organe primitivement atteint par des diplocoques, ayant déterminé secondairement des lésions pulmonaires par injection de la petite circulation. La valvule tricuspide est en effet la plus atteinte et probablement a été la première atteinte ; s'il en est ainsi les quelques végétations fines et discrètes qui se trouvent au niveau de l'orifice mitral, seraient de date tout à fait récente et l'infection de la grande circulation n'aurait pas encore eu le temps de se produire.

Séance du 11 *avril* 1890

Présidence de M. Cornil

Conservation et montage des pièces anatomiques, par M. A. Gombault, médecin des hôpitaux, conservateur du musée Dupuytren.

Je désire donner aux présentateurs et membres de la Société qui veulent bien offrir au musée Dupuytren, les pièces qu'ils apportent, quelques indications relativement à la conservation de ces pièces.

Quand l'autopsie est faite peu de temps (un jour ou deux) avant la séance de présentation, le mieux est d'envelopper simplement la pièce dans un taffetas gommé où elle se conserve très suffisamment.

Mais si l'intervalle est assez long pour exiger l'emploi d'un liquide conservateur, il faut utiliser une substance qui ne rétracte pas et ne déforme pas les tissus. A ce point de vue, les solutions de chloral sont bonnes, mais comme elles empêchent tout examen histologique ultérieur, je conseille de se servir simplement d'alcool au tiers.

Si on veut tendre la pièce, il faut employer des cadres de fil de fer; puis s'il y a des des cavités à conserver comme dans le cœur, dans les kystes, il faut les bourrer de coton, après quoi ont peut employer les liquides durcissants comme l'alcool.

Digitized by Google

Dans le cas de pièces délicates, comme des tumeurs végétantes, de petits kystes à surface végétante, le liquide le plus favorable à la conservation est le bichromate de potasse, le liquide de Müller ; après quelques jours d'immersion, on plonge la pièce dans l'alcool ; elle conserve la couleur brune, mais tous les détails en sont respectés.

Cancer colloïde de l'estomac intéressant les deux faces de l'organe. — Absence de troubles fonctionnels. — Tuméfaction dans un siège anormal, par M. LEFEBVRE, interne des hôpitaux.

Femme morte dans le service de M. Chauffard à l'hôpital Broussais, le 6 avril 1890.

C'est principalement à cause des symptômes cliniques présentés à la fin de la vie que l'observation présente un intérêt assez grand. Cette femme entrée à l'hôpital le 4 mars, n'a jamais eu de vomissements. Ce fait s'explique d'une façon satisfaisante par l'intégrité des orifices de l'estomac. Elle a peu d'appétit mais garde les aliments qu'elle ingère. C'est seulement la cachexie et la perte des forces qui amenèrent la malade à la consultation. Elle n'a jamais signalé de douleur au niveau de la région épigastrique mais seulement au niveau des plis inguinaux, surtout du côté gauche et c'est seulement par un examen méthodique que l'on est amené à constater la tuméfaction abdominale qu'elle présente.

Dans la région sous-ombilicale et empiétant sur l'hypochondre droit on trouve une masse dure, irrégulière que l'abaissement du diaphragme et le refoulement des viscères abdominaux font rouler sous la paroi abdominale pendant les mouvements respiratoires.

Au repos la paroi reste soulevée par la tumeur dans la région indiquée.

C'est un gâteau quadrangulaire dont le grand axe forme un angle aigu ouvert en bas avec la ligne blanche et présente une longueur de 8 centim. 1/2 environ et une largeur de 7 centim. environ. Le gâteau présente de notables saillies de la grosseur d'une noisette que la palpation reconnaît aisément et dont le frottement sur le péritoine pariétal provoque une crépitation spéciale analogue à celle qu'on obtiendrait en plongeant la main dans un sac rempli de grains de plomb.

La tumeur est très mobilisable, spécialement on la déplace avec aisance de dedans en dehors et de bas en haut. Il est plus difficile de la faire descendre plus bas que la situation qu'elle occupe au repos.

Le ventre, très ridé, présente quelques dilatations veineuses. Pas d'épanchement péritonéal. Pas d'œdème des membres inférieurs.

On constate des ganglions tuméfiés dans le pli inguinal gauche siège de la douleur et un dans le creux sus-claviculaire au côté droit. Le diagnostic qui fut porté était cancer de l'épiploon.

Quelques jours avant sa mort la malade est prise d'élévation thermique à grandes oscillations qui disparaît au bout de peu de temps.

Le 5 avril, mort par cachexie.

A L'AUTOPSIE on constate dans l'abdomen la tumeur quadrangu-

Digitized by Google

laire reconnue à la palpation. Mais elle ne dépend pas de l'épiploon, mais bien de l'estomac qui présente sur la face antérieure les petites saillies constatées à la palpation. La face postérieure est intéressée également.

La tumeur est retenue à la paroi costale droite et à l'appendice xiphoïde par un prolongement du ligament suspenseur du foie.

A l'ouverture du cadavre nous avons trouvé assez sensiblement modifiés la situation et les rapports de l'estomac et du côlon.

La grande courbure descend au-dessous de l'ombilic, l'estomac paraissait allongé dans le sens de son grand diamètre et son calibre semblait rétréci au point de dépasser à peine le volume du côlon transverse situé dans une partie beaucoup plus inférieure de la cavité abdominale contiguë à l'arcade pubienne. Le grand épiploon réduit à une toile celluleuse presque sans infiltration graisseuse avait une très faible étendue et sa hauteur ne dépassait pas cinq à sept centimètres.

On retrouve des noyaux cancéreux secondaires dans le foie, sous le péritoine, dans les poumons, le péricarde. L'œsophage était entouré d'une gaine de ganglions cancéreux qui se continuaient en série tout le long de la colonne vertébrale.

Le reste de l'intestin était normal et la sensation de crépitation au niveau de la tumeur ne correspondait à aucun dépoli et à aucune généralisation péritonéale du néoplasme gastrique.

Le calibre des orifices de l'estomac ne semble pas modifié; le pylore notamment permet l'introduction du pouce.

Il nous a paru intéressant de montrer cette pièce, remarquable en outre par l'étendue de la dégénérescence dont elle est le siège, pour affirmer la variabilité des symptômes que peuvent présenter les carcinomes gastriques. Celui-ci notamment malgré son étendue ne s'est manifesté que par des troubles dans la santé générale, sans trouble fonctionnel appréciable.

D'autre part, le volume et le poids de la tumeur avaient déplacé l'organe au point de faire méconnaître son siège exact. L'épiploon que nous avions pu considérer comme le siège de la modification pathologique avait au contraire été refoulé bien plus bas et les caractères de mobilité de la tumeur étaient dus à l'allongement de l'estomac étiré par le poids de la partie malade et non au siège de la tumeur sur un organe mobile et flottant.

Anévrysme de la crosse de l'aorte, par M. RAOULT, interne des hôpitaux.

Le nommé V. Charles âgé de 42 ans, garçon de café est entré dans le service de M. Bucquoy, à l'Hôtel-Dieu, le 3 mars 1890, salle St-

Digitized by Google

Augustin, n° 32. Le malade souffrait d'une dyspnée intense ; il était cyanosé, la respiration était difficile, fréquente (70 à 80 respirations par minute) ; les yeux étaient brillants, larmoyants.

Peu ou pas de renseignements sur ses antécédents héréditaires ; Son père, nous a-t-il seulement dit, était sujet aux bronchites. Il n'a pas eu la syphilis et il est sobre, d'après ce qu'il dit. A 26 ans, le malade a eu une pleurésie, étant au régiment. Depuis il a continué à tousser presque continuellementl, mais depuis un an, cettetoux a augmenté. Au commencement de 1889, un médecin diagnostiqua chez lui des lésions tuberculeuses du poumon droit ; il entra dans le service de M. Lancereaux qui n'admet pas ce diagnostic, admet la présence d'une affection cardiaque, mais n'en précise pas la nature, au dire du malade. Celui-ci éprouvait déjà des douleurs au niveau du cœur, dans l'épaule et dans le bras droit. Plus tard, il fut soigné de nouveau pour sa lésion tuberculeuse et prit de la glycérine créosotée.

En décembre 1889, il eut l'influenza, et fut soigné dans le service de M. Duguet, fut envoyé à Vincennes où il prit froid et toussa de nouveau. Il reprit quand même son travail, mais la voix devint enrouée. Un médecin consulté à ce moment fit le diagnostic d'insuffisance aortique, lui interdit le café, lui prescrivit des ménagements et l'absence de fatigue.

A son entrée, l'oppression est extrême, il est secoué sans cesse par des quintes de toux suivies d'expectoration épaisse et abondante. Le thorax est globuleux. A l'examen de la poitrine, on trouve de la submatité au sommet droit en arrière, avec augmentation des vibrations thoraciques, et souffle rude à ce niveau,.

Dans le reste de la poitrine, les vibrations thoraciques sont conservées, et on entend des râles ronflants et sibilants. En avant, on trouve de la matité au sommet droit, surtout à la partie interne au-dessous de la clavicule. L'examen du cœur est impossible en raison de la bronchite généralisée, de la dyspnée. On note néanmoins la présence de battements plus étendus que normalement, à droite du sternum. Température 38°,2.

4 mars. T. R. m. 38°,1 ; s. 39°.

Le 5. T. R. m. 38°,6 ; s 40°,2.

Le 6. T. R. m. 39°,4 ; s. 39°,6.

La dyspnée ayant diminué, l'examen du cœur devient possible. A la partie droite du thorax, en avant, dans la fosse sous-claviculaire existe une saillie marquée.

Dans toute la région répondant à la 1re pièce du sternum et sur une étendue de 4 à 5 cent. en dehors et à droite de celui-ci, dans la fosse sous-claviculaire, on trouve de la matité.

A l'auscultation on trouve dans cette région un centre de battements très marqué ; là on entend 2 bruits sourds ressemblant aux bruits du cœur lointain, mais pas de souffle. Le doigt introduit dans le creux sus-sternal et sus-claviculaire y perçoit des battements très nets : ceux-ci ne sont pas perçus par la main placée sur la 1re pièce du sternum. Œdème de la face, du cou, du membre supérieur droit. Le malade se plaint de douleurs dans le bras droit. Du côté du poumon, mêmes signes, toutefois moins de bronchite.

Au sommet droit, en arrière, on entend les bruits du cœur. Pouls

Digitized by Google

radial plus petit à droite qu'à gauche et retardé (à peine perceptible à gauche). Les urines sont rares : 850 gr.

Le 7. T. R. m. 38°,5 ; s. 39°,2.

Le 8. T. R. m. 38°,2 ; s. 38°,7.

Le 9. T. R. m. 38°,4 ; s. 40°,2.

Le 10. T. R. m. 38°,3 ; s. 39°,3.

Le 12. T. R. m. 38°,8 ; s. 39°,6.

Le 22. T. R. m. 38°,2 ; s. 38°,4.

On applique un vésicatoire au sommet droit en arrière.

Le 23. T. m. 37°,8 ; s. 38°,7 ; urines 650 gr.

La dyspnée n'a pas diminué. On prescrit des piqûres de morphine : une demie l'après-midi, une demie, le soir.

Le 17. Potion avec teinture de digitale.

Le 19. Les urines augmentent : 1500. Le malade respire plus facilement, la température reste entre 37°,5 et 38°,5. Les battements s'exagèrent à droite du sternum.

Le malade se plaint toujours d'une sensation de pesanteur, de gêne à droite du sternum.

L'examen des crachats y révèle la présence de bacilles de la tuberculose. Régime lacté. Iodure de potassium.

1er avril. Séance d'électrolyse. On enfonce : 1° une aiguille dans la partie supérieure de la tumeur au-dessus de l'articulation sterno-claviculaire ; 2° une seconde dans le 1er espace intercostal. Au moment de cette introduction, M. Bucquoy éprouve la sensation de pénétration dans une masse assez résistante. Les mouvements des aiguilles sont peu étendus. A deux reprises, on fait l'électrolyse au niveau de chaque aiguille, pendant 5 minutes, en y plaçant le pôle positif, le pôle négatif répondant à une plaque fixe sur la cuisse. Le malade souffre peu au moment de l'introduction et de l'extraction des aiguilles.

Le 3. T. m. 37°,5 ; s. 38°,9. Le malade a souffert pendant 4 ou 5 heures après l'électrolyse. Il s'est senti soulagé ensuite, l'oppression a diminué, il a un peu dormi.

Le 4. La tuméfaction de la partie inférieure du cou a augmenté, surtout dans la région sus-claviculaire et sus-sternale, avec rougeur légère de la peau.

Le 6. Les veines du cou sont turgescentes, la face est œdématiée et cyanosée. Le bras droit est très tuméfié. Dans toute la hauteur du poumon droit, on entend des râles sous-crépitants. La dyspnée est très intense.

Le 7. T. m. 37°,5 ; s. 38°,6.

Le 8. L'œdème du membre supérieur droit a encore augmenté, ainsi que celui de la face et du cou. La face antérieure du thorax est couverte de varicosités. Le malade respire très difficilement, assis dans son lit. Le pouls est très faible.

Le 9. Mort à 3 heures du matin.

Autopsie le 10 avril. — On sectionne les côtes, en leur milieu ainsi que la clavicule puis on ramène le plastron thoracique en haut, puis sur le sternum transversalement au-dessous de la 1re pièce. Section du larynx, dissection de cet organe. Section du diaphragme.

Destruction difficile des adhérences pulmonaires surtout à droite. Enlèvement en bloc de tous les organes thoraciques avec le larynx, la

Digitized by Google

1re pièce du sternum, et la moitié interne de la clavicule et des deux premières côtes.

Cœur. Un peu de liquide dans la cavité péricardique. Péricarde épaissi, gras, myocarde grisâtre. Pas de lésion orificielle.

Poumons : gauche. — Adhérences pleurales peu nombreuses, congestion et emphysème des bords ; *droit*, symphyse pleurale complète, plèvre très épaissie (7 à 8 millim.) ; adhérences à la poche anévrysmale, à la partie antérieure et interne au-dessus du hile, si intimes qu'on est obligé de laisser des lambeaux de poumon sur cette poche. Atélectasie pulmonaire ; tubercules crus anciens et récents très nombreux au sommet. Œdème de la base.

Anévrysme. — Il est développé aux dépens de la crosse aortique, à son sommet. Il est formé de 2 poches, séparées par un point rétréci, permettant le passage de deux doigts. Chaque poche a environ le volume d'une grosse mandarine. La poche inférieure a ses parois formées par les tuniques artérielles, elle présente des adhérences avec le poumon. La poche supérieure est creusée dans le tissu conjonctif voisin qui est dur, lardacé ; sa paroi antérieure est formée par la 1re portion du sternum qui est érodée, elle comprend aussi la tête de la clavicule et de la 1re côte érodées également. Sa portion tout à fait supérieure est creusée entre les muscles sterno-hyoïdien et thyro-hyoïdien. L'origine des artères nées de la crosse présente une anomalie.

Le tronc brachio-céphalique fournit les 2 carotides et la sous-clavière droite. La sous-clavière gauche naît seule dans un plan postérieur. Elle est sinueuse.

Le tronc brachio-céphalique était fortement comprimé par la portion supérieure de la poche, et entouré de tissu lardacé, rendant sa dissection difficile. La poche anévrysmale contient un caillot du volume d'un fort poing, rouge vif, dur, formé de feuillets superposés, entremêlé de caillots noirs. Aux points où a été faite l'électrolyse il adhérait à l'endartère ; et là celle-ci est congestionnée, rouge.

Sur l'aorte thoracique descendante, on voit de nombreuses plaques d'athérome calcifié.

Foie gras, congestionné.

Reins congestionnés ; peu d'adhérence de la capsule.

Cette poche anévrysmale nous a paru intéressante à présenter, en raison de son volume, de l'anomalie des artères naissant de la crosse, et surtout du caillot que contient la tumeur. Ce caillot semble avoir préexisté à l'électrolyse à cause de son volume, de son aspect fibrineux, et de la sensation spéciale de résistance qu'a eue notre maître M. Bucquoy en enfonçant les aiguilles.

La présence de ce caillot explique aussi le peu d'intensité des battements perçus par la main, à la palpation de la région sternale.

Digitized by Google

Séance du 16 *avril* 1890.

Présidence de M. Cornil

Ectopie congénitale du rein droit, par Paul Londe, interne provisoire.

Le rein qui fait l'objet de cette communication provient d'un vieillard mort à 75 ans d'une tuberculose pulmonaire généralisée aux reins, au mésentère et à l'intestin. Ce malade portait en outre, à la face inférieure du lobe droit du foie, un kyste hydatique gros comme une orange et arrêté dans son évolution par irruption de bile à son intérieur.

Situation. — Après avoir enlevé le foie on ne trouva pas de rein dans la région lombaire correspondante. Le rein droit était situé en effet vers le détroit supérieur non pas par suite d'un déplacement accidentel comme aurait pu le faire supposer un certain abaissement du foie, mais par le fait d'une ectopie congénitale.

Rapports. — Ses rapports étaient les suivants. Le péritoine qui revêt la partie latérale droite du détroit supérieur faisait une légère saillie. En décollant la séreuse on découvrait successivement au milieu d'une atmosphère cellulo-graisseuse, l'extrémité du rein qui était contiguë à la symphyse sacro-iliaque droite, puis le hile qui était tourné en avant et en dehors de façon à correspondre au bord interne du psoas, puis son extrémité inférieure qui plongeait dans l'excavation. L'axe longitudinal était donc à peu près vertical.

Le bord concave était antérieur et externe, le bord convexe postérieur et interne.

La face sur laquelle empiète le hile regardait en dedans et en avant; c'est la plus convexe. L'autre face plus plane regardait en dehors et un peu en arrière. La première était sous le péritoine ; la seconde correspondait à la paroi de l'excavation et à la bifurcation de l'iliaque primitive.

Ainsi la forme de l'organe n'était pas modifiée, mais il se présentait en quelque sorte retourné.

Du hile qui empiète beaucoup sur la face antéro-interne on voit émerger en bas l'uretère, en haut et tout près de l'extrémité supérieure l'artère rénale et deux veines.

Bassinet. — L'uretère naît d'une arcade formée par la convergence de deux bassinets ou, si l'on veut, de deux grands calices allongés de deux centimètres de long. L'inférieur qui a huit millim. de diamètre sort de la partie inférieure du bord concave ; le supérieur dont le diamètre est de un centim. émerge de la moitié supérieure de la face antéro-interne.

Le grand calice inférieur est formé par la réunion de 2 calices obliquement ascendants, et d'un calice tubulé obliquement descendant de la région moyenne du rein.

Le grand calice supérieur est également formé par la réunion de

Digitized by Google

3 calices; tous les trois descendent de l'extrémité supérieure du rein et rampent sur la face antéro-interne pour gagner le hile.

En somme cette disposition ressemble à celle qu'a rapportée M. Ch. Féré dans les Bulletins de 1881.

Uretère. — L'uretère a 12 centim. de long et ne présente de particulier que sa brièveté, son petit volume et son aspect fibroïde.

Artère. — L'artère rénale n'est pas plus grosse que la radiale. Elle naît par un tronc commun avec la sacrée moyenne de la partie antérieure de la bifurcation de l'aorte. Elle a 7 centim. de long depuis l'aorte jusqu'à l'origine de sa première division. Les branches, au nombre de 4 ou 5, s'en détachent successivement sur un espace de 3 à 4 centim. Elles abordent l'extrémité supérieure du rein entre la partie supérieure du bassinet et le bord convexe.

Veines. — La veine rénale principale, au contraire, émerge vers la partie supérieure du bord concave. Elle est donc séparée de l'artère par le grand calice supérieur qui se trouve ainsi compris entre les deux vaisseaux sanguins. Cette veine débouche dans la veine cave inférieure, un peu au-dessus de son origine. Il existe une autre petite veine qui sort du rein près de l'entrée de l'artère, et qui se jette dans la veine iliaque primitive gauche, tout près de sa terminaison.

Ajoutons que ce rein pèse 120 grammes, qu'il présente un kyste près de l'extrémité supérieure, que sa substance corticale est réduite et qu'il existe des tubercules miliaires jaunes disséminés, soit à sa surface, soit dans la profondeur de son parenchyme.

Réflexions. — La situation en quelque sorte retournée que présente ici le rein et qui a déjà été notée dans le cas de M. Georges Dubar (Bull. 1884) pour un rein gauche situé à l'extrémité inférieure du rein droit, semble être la conséquence de la suspension de l'organe à son pédicule vasculaire ; la face sur laquelle empiète le hile, ordinairement tournée en arrière, est devenue antérieure par une sorte d'adaptation.

Notons que les rapports du hile ont été changés puisqu'on trouve d'arrière en avant : l'artère, l'uretère et la veine, et non l'uretère, l'artère et la veine.

Remarquons que dans le cas présent l'artère rénale ne vient pas du tronc artériel le plus voisin qui est l'iliaque primitive. La veine rénale ne va pas non plus se jeter dans le tronc veineux le plus voisin.

Le petit nombre des calices et le petit volume de l'artère paraissent en rapport avec une atrophie primitive de l'organe, accentuée seulement par l'état sénile. Cette atrophie paraît exister au moins toutes les fois que le rein ectopié ne reçoit pas plusieurs artères.

Cette atrophie était compensée par l'hypertrophie du rein gauche qui pesait jusqu'à 300 grammes. Il occupait sa situa-

Digitized by Google

tion normale. On y trouvait quelques petits tubercules jaunes et un kyste hématique de la grosseur d'une cerise.

Sur la sclérose névroglique, par M. CH. ACHARD (à l'appui de sa candidature au titre de membre titulaire).

La nature de la névroglie dans les centres nerveux, et en particulier dans la moelle épinière, a donné lieu à des discussions nombreuses et à des opinions contradictoires. Sans revenir sur les doctrines qui ont été tour à tour professées sur ce point d'histologie normale, nous rappellerons seulement que, sur le terrain de l'anatomie pathologique, la question de la sclérose dans la moelle a passé par des phases en quelque sorte parallèles. Ainsi, à l'époque encore peu éloignée où la névroglie était considérée comme une dépendance du tissu conjonctif, c'est une nature également conjonctive que l'on attribuait à la sclérose médullaire, et celle-ci se trouvait par suite assimilée sans réserves à toutes les scléroses viscérales. Mais récemment tout a été remis en question à cet égard. D'une part en effet, des travaux embryologiques ont établi l'origine ectodermique de la névroglie et déterminé de la sorte une distinction fondamentale entre le tissu de soutènement des centres nerveux et la trame conjonctive des autres organes. D'autre part nous possédons pour distinguer histologiquement le tissu conjonctif de la névroglie une réaction indiquée par M. Malassez et dont M. Chaslin a fait la première application à l'anatomie pathologique dans ses intéressantes recherches sur la sclérose névroglique du cerveau (1). Sans doute il est juste de reconnaître que les auteurs ont depuis longtemps établi l'analogie de texture que présente le tissu scléreux des centres nerveux avec la névroglie, quelle que fût d'ailleurs l'opinion admise sur l'origine ectodermique ou mésodermique de cette dernière. D'après les descriptions qu'ils en ont données, on ne

(1) *Société de biologie*, 2 mars 1889; *Journal des connaissances médicales*, 21 mars 1889, p. 91.

Voici en quoi consiste cette réaction. Les coupes, provenant de pièces durcies par les solutions chromiques, sont traitées par la potasse à 40 p. 100 pendant dix minutes, puis lavées et colorées par le carmin ; après un nouveau lavage, elles sont ensuite traitées par l'acide acétique cristallisable et montées en préparation persistante dans la glycérine acide. Les faisceaux conjonctifs sont alors gonflés et décolorés, tandis que la névroglie conserve une coloration plus vive et une apparence nettement fibrillaire.

Digitized by Google

pouvait guère, même à la suite des travaux récents que nous indiquions tout à l'heure, mettre en doute le caractère névroglique de toutes les sléroses dans l'axe encéphalo-rachidien. Toutefois, il n'était pas sans utilité, croyons-nous, de vérifier l'exactitude de cette opinion *a priori* et, disposant d'une technique nouvelle, de l'appliquer à plusieurs cas de sclérose observée dans les différentes parties du système nerveux.

Déjà en septembre 1889, dans un travail fait en commun avec M. Louis Guinon, nous indiquions la nature névroglique d'une sclérose diffuse (1). Il s'agissait dans ce cas d'une myélite aiguë dont le développement avait été surtout périvasculaire. On pouvait aisément constater la continuité du tissu scléreux d'une part avec les travées névrogliques qui suivent le trajet des vaisseaux et d'autre part avec la couche de névroglie, sous-jacente à la pie-mère, qui revêt toute la surface extérieure de la moelle. La réaction de M. Malassez établissait une distinction très nette entre le tissu scléreux et les faisceaux conjonctifs constituant la pie-mère et les parois vasculaires ; de plus chaque vaisseau était entouré d'un épais manchon de corps granuleux et sa paroi conjonctive se trouvait ainsi complètement isolée du tissu scléreux avec lequel elle n'affectait même pas de rapport de contiguïté.

Une autre sclérose diffuse, mais à évolution chronique, la sclérose en plaques, nous a donné des résultats analogues : c'est encore une sclérose névroglique. Sur les coupes traitées par le procédé de M. Malassez, on voit très nettement, au milieu des plaques de sclérose, de petits espaces clairs, à bords plus ou moins anguleux, formés de faisceaux conjonctifs gonflés et décolorés par l'acide acétique. Ces faisceaux appartiennent aux parois, souvent très épaissies, des vaisseaux ainsi qu'à la zone mince de tissu conjonctif qui les entoure et qui fait corps pour ainsi dire avec eux. Autour de ces petits îlots conjonctifs le tissu qui constitue la plaque scléreuse se montre formé de fibrilles névrogliques, entre-croisées, d'aspect touffu, offrant une disposition en broussaille, et conservant toujours une apparence fibrillaire qu'il est facile de constater surtout dans les points où la coupe a subi une déchirure accidentelle. Sur ces préparations, la limite entre les petits îlots conjonctifs vasculaires et le tissu scléreux est toujours parfaitement tranchée ; jamais le tissu con-

(1) *Archives de médecine expérimentale*, septembre 1889, t. I, p. 701.

Digitized by Google

jonctif n'irradie au sein de la névroglie qui constitue essentiellement la plaque de sclérose.

A l'aide du même procédé, dans plusieurs variétés de sclérose médullaire, dans la myélite du mal de Pott, dans différentes myélites systématiques, l'ataxie locomotrice, la sclérose latérale amyotrophique, les dégénérations secondaires, nous avons également pu reconnaître la nature névroglique du tissu fondamental de la lésion. Dans ces différents cas, les vaisseaux étaient plus ou moins altérés, mais toujours le tissu conjonctif qui les contenait se distinguait d'une façon très évidente du tissu névroglique de la sclérose.

Il résulte donc de nos recherches que toutes ces variétés de scléroses médullaires, diffuses ou systématiques, sont des scléroses névrogliques. Cette conclusion paraissait d'ailleurs vraisemblable *a priori*, étant donné la part minime que prend le tissu conjonctif à la constitution de la moelle épinière et le rôle important qui revient au contraire à la névroglie dans la structure de cet organe.

Cette identité de nature de toutes les scléroses médullaires n'implique pas nécessairement une identité de texture. Il y a longtemps qu'on a cherché à distinguer les différentes formes de scléroses, non seulement par leur topographie, mais aussi par l'état des vaisseaux et des tubes nerveux compris dans le territoire de la lésion. Tout récemment encore MM. Déjerine et Letulle (1) insistaient sur les différences morphologiques que présente sous ce rapport la sclérose dans la maladie de Friedreich ; d'après la description de ces auteurs, l'intégrité de l'élément conjonctif et vasculaire, l'agencement particulier des tubes nerveux, la disposition des fibrilles névrogliques en tourbillons, sont autant de caractères qui permettent de séparer cette lésion des autres scléroses médullaires. Mais ces autres scléroses, pour être formées d'une trame dont la texture est plutôt celle d'un feutrage fibrillaire que de faisceaux en tourbillons, pour s'accompagner d'altérations variables des vaisseaux, parfois aussi d'un état particulier des tubes nerveux (sclérose en plaques) et toutes réserves faites d'ailleurs sur leur pathogénie, n'en sont pas moins constituées par du tissu névroglique (2).

(1) *Société de biologie*, 8 mars 1890. *Semaine médicale*, 12 mars 1890, p. 81.
(2) C'est d'ailleurs une conclusion semblable que viennent de formuler

Digitized by Google

Les organes centraux ne sont pas les seules parties du système nerveux que puisse frapper la sclérose ; cette lésion existe aussi et parfois simultanément dans les parties périphériques : il y avait donc lieu de poursuivre nos recherches dans les nerfs. L'ataxie locomotrice est particulièrement favorable à ce genre d'études, car la comparaison entre les altérations centrales et périphériques est dans ce cas d'autant plus facile qu'il y a pour ainsi dire continuité entre les lésions des racines postérieures et celles de la moelle. Or, sur les préparations faites à l'aide de la réaction de M. Malassez, le contraste est frappant entre l'aspect que présente la sclérose dans les racines postérieures et dans les cordons médullaires. Dans les racines, en effet, la sclérose est nettement conjonctive ; au milieu du tissu pâle et transparent qui représente la trame intrafasciculaire, notablement épaissie, on ne distingue que des noyaux, des cylindres-axes et des vestiges de tubes dégénérés ; mais on ne voit pas, comme dans les cordons postérieurs de la moelle, les fibrilles touffues qui caractérisent la névroglie. Ce contraste, très frappant sur les coupes transversales, s'observe de même sur les coupes longitudinales, faites dans l'axe des cornes postérieures, de manière à montrer le point de pénétration des racines dans la moelle. On reconnaît alors, d'une façon très évidente, que la sclérose des racines est conjonctive, mais qu'elle devient névroglique au niveau du point où les tubes nerveux pénètrent dans la couche de névroglie sous-jacente à la pie-mère, c'est-à-dire au point où ces tubes cessent de posséder leurs segments interannulaires et leur gaine de Schwann (Ranvier).

Sur des nerfs plus éloignés des centres et atteints de généralisations très avancées dans plusieurs cas de névrites péri-

MM. Déjerine et Letulle dans une nouvelle publication sur le même cas de maladie de Friedreich (*Médecine moderne*, 17 avril 1890, p. 321). Dans la pensée de ces auteurs, l'expression de sclérose vasculaire et conjonctive ne vise pas la nature du tissu scléreux qui est toujours essentiellement névroglique, elle répond surtout à l'interprétation pathogénique adoptée par eux relativement à l'origine de toutes les scléroses médullaires acquises. Mais il nous a semblé que ce terme, même ainsi entendu, pourrait encore prêter à la confusion, d'autant plus qu'il existe dans le système nerveux périphérique une sclérose dont la nature est véritablement conjonctive. Aussi avons-nous qualifié simplement de névroglique toute sclérose dont le tissu fondamental est constitué par la névroglie ; quelque opinion que l'on adopte au sujet de sa pathogénie, et quelles que soient les altérations accessoires qui peuvent l'accompagner.

Digitized by Google

phériques, tabétiques ou autres, nous avons pu constater aussi l'existence d'une sclérose conjonctive, intra-fasciculaire, très prononcée, et un aspect tout à fait semblable à celui que présentent les racines postérieures dégénérées dans l'ataxie locomotrice.

Mais il y a des nerfs qu'une structure spéciale rattache plutôt à la substance blanche des organes centraux qu'aux nerfs périphériques : ce sont les nerfs optiques. Les tubes à myéline qui les constituent sont dépourvus de gaine de Schwann et de segments interannulaires. Ils sont groupés en faisceaux que séparent des tractus conjonctifs ; quant au tissu intra-fasciculaire, de texture très déliée, qui forme dans l'intérieur de chaque faisceau la trame de soutènement, on l'a rapproché de la névroglie dont il présente les réactions chimiques (Ewald et Kühne) et M. Ranvier y a reconnu l'existence de cellules névrogliques. L'étude de la sclérose dans ces nerfs confirme absolument cette manière de voir; la réaction de M. Malassez montre en effet que les faisceaux dégénérés sont constitués essentiellement par de la névroglie très épaissie et dont la présence, difficile à constater directement sur les coupes à l'état sain, en raison de sa texture délicate, se trouve mise en évidence par le fait de son épaississement scléreux.

Dans le cas de myélite aiguë cité au début de cette note, les nerfs optiques étaient le siège d'une dégénération très avancée et se montraient formés presque exclusivement de névroglie. Dans les cas où la dégénération de ces nerfs est moins accentuée, elle porte principalement sur les parties périphériques du tronc nerveux ; parfois il s'y joint aussi un peu d'épaississement des travées conjonctives qui séparent les divers faisceaux, mais cette légère sclérose périfasciculaire, de nature conjonctive, est bien distincte de la sclérose intra-fasciculaire qui est toujours névroglique.

Les nerfs optiques diffèrent donc, au point de vue anatomo-pathologique, des nerfs périphériques proprement dits. Ils se rapprochent des cordons blancs des centres nerveux par la nature névroglique de leurs scléroses, comme aussi par les caractères d'histologie normale que nous indiquions tout à l'heure : la présence d'une trame névroglique autour des tubes à myéline et l'absence de segments interannulaires sur le trajet de ceux-ci.

Digitized by Google

Il résulte de ces constatations que, dans la substance blanche des organes centraux et dans les cordons nerveux, la sclérose est névroglique partout où les tubes à myéline sont dépourvus de gaine de Schwann et de segments interannulaires, tandis que l'existence d'une sclérose conjonctive dans les nerfs est liée à la présence de ces caractères. La raison de ce rapport est d'ailleurs facile à comprendre, puisque c'est seulement au contact du tissu conjonctif que les tubes nerveux s'entourent d'une gaine de Schwann ; celle-ci, aussi bien que les segments interannulaires auxquels elle appartient, se forment aux dépens de cellules connectives embryonnaires, émanées du tissu ambiant dont l'origine est mésodermique. C'est un fait bien établi par les observations faites sur les nerfs en voie de développement et sur les tubes à myéline qui s'accroissent en longueur par l'addition de segments intercalaires (1). On voit donc que les connaissances que nous possédons sur le développement des nerfs concordent parfaitement avec les résultats fournis par l'anatomie pathologique; elles permettent de saisir aisément la relation qui unit la formation pathologique de la sclérose conjonctive à la présence normale de la gaine de Schwann et des segments interannulaires sur les tubes nerveux.

Épithélioma kystique de l'ovaire gauche. — Épithélioma kystique du sein gauche. — Polypes muqueux du col, par M. Emile Gendron.

D.., Zoé, 59 ans, service de M. Le Bec, hôpital St-Joseph.

La malade a été réglée à 15 ans. Depuis cette époque les menstrues sont revenues très régulièrement toutes les quatre semaines.

Pas de fausse couche. Un accouchement à terme et normal il y a 24 ans.

Santé excellente jusqu'à la ménopause. Il y a 10 ans, les règles cessent brusquement. Elles sont remplacées par des pertes de sang plus ou moins abondantes qui ont lieu tous les jours, surtout le matin après le lever. Ces pertes durent encore.

Il y a 8 ans, sans cause connue, il s'est formé dans le sein gauche une tumeur ayant la grosseur d'une petite noix lorsque la malade s'en est aperçu. Cette tumeur reste stationnaire pendant 4 ans. Dans ces quatre dernières années accroissement rapide de la tumeur qui présente aujourd'hui une forme allongée de haut en bas, ellipsoïdale et le

(1) W. Vignal. Mémoire sur le développement des tubes nerveux chez les mammifères. *Archives de physiologie*, 1883, I, p. 513, et Accroissement en longueur des tubes nerveux par la formation de segments intercalaires. *Ibid.*, p. 536.

Digitized by Google

volume d'une tête de fœtus à terme. Elle est presque complètement indolore, dure, rénitente, très mobile sur les parties sous-jacentes.

Il n'y a pas de ganglions dans l'aisselle.

Rien dans l'autre sein.

Il y a 6 ans, la malade s'est aperçue que son ventre commençait à grossir et constata la présence d'une tumeur dans la fosse iliaque gauche. Il y avait en même temps des douleurs très vives dans le ventre, surtout lorsque la malade se livrait au travail.

Ces douleurs ont persisté jusqu'à ce jour avec une intensité variable.

Quant à la tumeur elle a subi un accroissement progressif et rapide. Le ventre présente aujourd'hui les dimensions suivantes :

Circonférence de l'abdomen au niveau de l'ombilic 113; à moitié chemin entre l'ombilic et le pubis 120 centim.

La tumeur remonte jusqu'à l'appendice xiphoïde. Elle est mate, dure, rénitente, se déplace facilement par le palper abdominal et avec les mouvements de la malade.

Au toucher, on constate que la tumeur est indépendante de l'utérus. Mais on reconnaît par ce mode d'exploration la présence de polypes muqueux au nombre de trois. Ces polypes sont mous, de la grosseur du petit doigt, longs de 8 à 10 centim. Partant de la muqueuse du col ils viennent jusqu'à la vulve.

On les enlève par torsion avec des pinces.

Ablation du sein le 25 février par M. Le Bec. Double incision elliptique de la peau autour du mamelon.

Pendant la dissection de la poche, elle se rompt. Il en sort environ 500 gr. d'un liquide jaune brun, poisseux, chargé de paillettes brillantes de cholestérine.

La poche étant retirée et ouverte on y trouve des caillots de fibrine coagulée et de la cholestérine. Ces caillots sont mous, brunâtres, adhérents en partie aux parois.

En un point de la face interne de la poche en rapport avec l'aponévrose du grand pectoral, on voit un noyau de végétations ayant la grosseur d'une noix.

La glande mammaire est très atrophiée.

M. le Dr Brault qui a bien voulu faire l'*analyse histologique* de cette tumeur a reconnu que c'était un épithélioma kystique développé au dépens des acini de la glande ou plutôt d'un conduit excréteur. La face interne de la poche était tapissée de cellules épithéliales et le noyau végétant développé au point d'implantation de la tumeur était un bourgeon épithéliomateux.

Les suites de l'opération ont été des plus simples, pas de sécrétion, pas de fièvre, réunion par première intention en quinze jours.

La malade étant un peu affaiblie est renvoyée à la campagne le 9 mars.

Au bout de six semaines elle rentre de nouveau à l'hôpital Saint-Joseph dans le service de M. le Dr Le Bec.

Le ventre est plus développé et plus tendu :

Circonférence de l'abdomen au niveau de l'ombilic...	120 cent.
— à mi-chemin entre l'ombilic et le pubis..	128

Il y a de l'œdème de la paroi abdominale, des jambes, l'essouflement est très accentué. Il y a de l'ascite.

Digitized by Google

Ovariotomie, le 3 avril 1890 par M. Le Bec. Incision sur la ligne médiane de l'abdomen de 25 centimètres. La paroi abdominale est très épaisse; la couche musculaire est très atrophiée.

A l'ouverture du péritoine il s'écoule environ deux litres de liquide ascitique.

On ponctionne alors la tumeur dans plusieurs endroits. Ces ponctions successives donnent issue à peine d'une centaine de grammes d'un liquide brunâtre. M. le Dr Le Bec songe alors à morceler la tumeur. Mais la vascularisation extrême de la tumeur et la crainte de ne pouvoir arrêter les hémorrhagies dans ces masses friables fait renoncer à ce mode d'extraction.

On fait alors, avec beaucoup de peine, basculer la tumeur hors de l'abdomen après avoir rompu quelques adhérences qui la fixaient à la paroi abdominale.

C'est une tumeur développée au dépens de l'ovaire gauche.

La formation du pédicule est très laborieuse parce qu'il est très gros. Son volume, égal à celui du poignet, est dû au développement de grosses veines turgides. On commence par mettre sur la trompe une ligature indépendante, puis on place trois fils de soie en chaîne. Enfin un dernier fil de soie enserrant tout le pédicule est placé au-dessus des trois autres. Le pédicule est tellement vasculaire que l'aiguille de Terrier qui sert à passer les fils de soie rompt des vaisseaux et donne naissance à des hémorrhagies qu'on arrête en comprimant fortement le pédicule avec les doigts.

L'ovaire droit est petit, ratatiné et dur. Il est laissé en place.

Suture de la paroi abdominale aux crins de Florence.

Pansement antiseptique et compressif.

La tumeur enlevée pèse 8 kilogr. 725 gr.

Sa surface est lisse. On distingue très nettement la trompe, allongée de près de 20 centim., et soutenue par son aileron qui a 4 centim. de large, qui rampe à la surface de la tumeur.

On fait une section verticale et voici ce qu'on trouve macroscopiquement : Trois tissus d'aspect différent composent la tumeur. Une coque épaisse de 1 1/2 à 2 centim. de tissu lardacé, renfermant une foule de petits kystes d'aspect violacé et renfermant un liquide citrin ou brunâtre. Une masse centrale alvéolaire. Les alvéoles ont toutes les dimensions, depuis celles d'un grain de blé à celles d'une mandarine. Ces alvéoles sont remplies par une matière mollasse, analogue à de la chair à saucisses et à de la fibrine coagulée. Certaines alvéoles contiennent un liquide gélatineux. Enfin, dans la partie la plus inférieure de la tumeur, près de son pédicule, se voit une masse, grosse comme une orange, blanc jaunâtre, homogène, absolument différente comme aspect du reste de la tumeur.

La malade a été très affaiblie par l'opération, toutefois, la température s'est maintenue au niveau de 37°. Pas de fièvre. Elle ne tarde pas à reprendre peu à peu ses forces, sous l'influence du champagne et des potions toniques.

Le 12 avril, on retire les fils. Le lendemain matin, on trouve le pausement et les linges de la malade imbibés par un liquide séreux. L'ascite s'était en partie reformée et le liquide s'était écoulé par un point de suture qui avait lâché.

Cet accident ne s'est pas reproduit, et la malade est en ce moment en pleine convalescence.

Digitized by Google

Analyse histologique, due à M. PILLIET.

Toute la masse présente un stroma et des kystes de volumes variables, grands comme une noix ou une noisette, etc.

Stroma composé de tissu conjonctif fibreux avec des vaisseaux très abondants, mais les vaisseaux d'un certain volume, en particulier les artérioles, sont profondément scléreux et presque entièrement oblitérés. Dans ce tissu conjonctif il existe des points myxomateux nombreux et un certain nombre de petits kystes remplis d'une substance qui se coagule par l'alcool et forme alors des couches stratifiées qui se colorent fortement par les réactifs. Ces petits kystes de dégénérescence situés au milieu du tissu conjonctif sont absolument différents des grands kystes qui forment la majeure partie de la tumeur. Ces derniers sont formés de boyaux ou de traînées de cellules rappelant les éléments épithélioïdes anguleux et de petit volume que l'on rencontre dans la variété squirrheuse des épithéliomes. De place en place existent de grandes alvéoles rondes, bourrées de cellules polygonales larges et à gros noyaux. La charpente de ces boyaux et de ces amas épithéliaux est formée par un tissu connectif extrêmement grêle dans lequel les vaisseaux sont très peu abondants, quoiqu'on en rencontre parfois d'assez larges et ayant donné lieu à des hémorrhagies.

En résumé, il s'agit d'une tumeur conjonctive ou épithéliale dans laquelle les kystes à contenu solide ou demi-crémeux paraissent représenter d'énormes alvéoles que l'on peut subdiviser en boyaux cellulaires et en alvéoles plus petites. Les cellules sont polyédriques ou polygonales, franchement épithélioïdes sur beaucoup de points, mais ne présentant aucun caractère de sécrétion, tel que mucus, etc., qui pourrait les rattacher à un organe quelconque.

Hypertrophie et dilatation du cœur, symphyse cardiaque, pleurésie double, ramollissement cérébral, par M. E. TISON.

Le 15 avril dernier, on apportait à la consultation de l'hôpital Saint-Joseph, M..., Henri, âgé de 17 ans. Son état était tellement grave que je le fis porter immédiatement au n° 6, de la salle Saint-Albert. Aussitôt la consultation terminée je me rendais dans cette salle, pour l'examiner plus à fond et lui faire une prescription.

Il ne peut nous faire connaître ses antécédents, vu la gravité de son état. On voit seulement qu'il est malade depuis son enfance, qu'il est chétif et qu'il n'est pas suffisamment développé pour son âge. Un examen rapide permet de constater qu'il est paralysé du côté gauche. Le testicule droit n'est pas descendu dans les bourses, il est arrêté au niveau de l'arcade crurale où il fait saillie et où il est aisé de le sentir par palpation.

Cette région est douloureuse, tuméfiée et enflammée. La respiration est pénible et on constate en découvrant la poitrine, une voussure précordiale considérable ; il y a une matité très étendue à ce niveau. L'auscultation du cœur ne permet d'entendre ni souffle, ni frottement péricardiques, mais la main appliquée à plat sur la région perçoit le frémissement cataire. La pointe du cœur est abaissée, mais sans être

Digitized by Google

déviée. Les battements sont désordonnés, tumultueux et tellement violents que la tête de celui qui ausculte est fortement soulevée à chaque pulsation. Le pouls est insensible à l'artère radiale.

Dans la poitrine on trouve de la submatité sur la clavicule droite et un souffle bien net au même niveau. En arrière, il y a de la matité aux deux bases. A gauche, on entend du souffle tubaire plus prononcé au sommet. A droite, en arrière, on entend la respiration au sommet, mais plus bas elle est silencieuse. En présence de ces symptômes, je diagnostique une pleurésie double et de l'hypertrophie du cœur avec péricardite. Je prescris des boules d'eau chaude pour réchauffer le malade dont les extrémités sont froides et le corps tout pâle, une potion de Todd et des ventouses sèches. L'affaiblissement était trop considérable pour penser à des ventouses scarifiées.

Cet affaissement ne fait que s'accentuer au point que vers trois heures de l'après-midi, l'interne de garde lui fait des piqûres d'éther qui le raniment un peu. Mais il retombe bientôt pour succomber à une heure du matin.

Le lendemain on apprend par la famille que le malade avait eu dès l'âge de deux ans des convulsions avec transport au cerveau. Le médecin aurait même fait, à cette occasion, un pronostic grave. Pendant toute son enfance il est resté malade et chétif. On avait essayé à plusieurs reprises de faire descendre le testicule droit à l'aide de bandages, mais on n'avait obtenu aucun résultat.

A l'âge de 15 ans, il avait eu une pleurésie. Il avait été également soigné à l'hôpital Necker pour une maladie de cœur à l'occasion de laquelle on lui avait administré de la digitale.

Ce malade ne voyait pas bien clair, il pouvait à peine se conduire.

Il y a deux mois et demi, tout d'un coup en sortant de table, il était devenu complètement inerte et il était resté paralysé du côté gauche. Il pouvait encore cependant exécuter quelques mouvements dans le bras gauche et il traînait la jambe gauche.

L'AUTOPSIE, pratiquée le 16 avril, à 9 heures du matin, 32 heures après la mort, a permis de faire les nombreuses constatations suivantes :

A l'ouverture du thorax, on constate un épanchement séreux, assez considerable, dans les deux plèvres. Il y a de nombreuses adhérences du côté gauche, entre la plèvre viscérale et la plèvre pariétale, ainsi qu'avec le péricarde. On voit immédiatement que le cœur dont le péricarde n'a pas été ouvert, occupe la plus grande partie de la cavité thoracique, et que les poumons sont refoulés vers le haut de cette cavité. Mais cette disposition ressort bien plus vivement quand on place sur la table les poumons et le cœur qu'on a enlevés sans les séparer et sans ouvrir le péricarde. Le cœur occupe un volume si considérable que les deux poumons paraissent appendus aux deux côtés de sa base comme des appendices sans grande importance. C'est que les deux poumons ont été refoulés par l'épanchement et sont en partie atélectasiés. Le lobe inférieur du poumon gauche est même atélectasié au point que son volume est inférieur à celui d'un œuf de poule.

Le poumon droit pèse 505 gr., le gauche, 375 gr. Leur tissu est sain.

Après avoir détaché les deux poumons au niveau de leur hile, on ouvre avec précaution le péricarde, il s'en écoule une petite quantité

Digitized by Google

de sérosité, plutôt moins abondante qu'on ne la trouve à l'ordinaire. On s'aperçoit bien vite que le péricarde est adhérent au cœur dans la plus grande partie de son étendue. Ces adhérences sont tellement solides qu'on ne peut les déchirer avec les doigts, il faut les couper avec des ciseaux, ou les disséquer avec le scalpel. Il y a donc de la symphyse cardiaque à peu près généralisée.

Le cœur est énorme. Avec le péricarde, mais débarrassé de nombreux caillots qui s'étaient échappés en sectionnant le hile des poumons, il pèse 920 grammes. On ouvre le ventricule droit qui est dilaté et dont la paroi est épaissie. Les colonnes musculaires de la valvule tricuspide sont plus grosses qu'à l'état normal. On ne constate aucune lésion sur les valvules sigmoïdes ni sur l'artère pulmonaire. La valvule tricuspide est également saine et l'oreillette droite présente seulement de la dilatation. Le ventricule gauche est aussi dilaté, mais ses parois n'ont pas subi d'épaississement, elles sont plutôt minces. Les colonnes musculaires sont plus gréles qu'à droite, ce qui forme un contraste frappant. Les valvules sigmoïdes et l'aorte ne présentent pas de lésion. En passant le doigt à travers l'orifice aurico-ventriculaire gauche, on constate que la valvule mitrale est épaissie, la section permet de voir à sa surface, près de son bord adhérent, une saillie végétante grosse comme un grain de chènevis. L'oreillette gauche est dilatée et son endocarde présente des plaques épaissies et saillantes à la surface.

En somme, il s'agit d'un cœur à la fois dilaté, hypertrophié et atteint d'endocardite avec symphyse cardiaque. La rapidité de l'examen fait dans les conditions que nous avons relatées plus haut n'a pas permis de remarquer si la paroi thoracique était attirée en dedans au niveau de la pointe du cœur, à chaque contraction.

Le foie est plutôt petit, il pèse 1,170 gr. Il présente à la coupe ces marbrures à deux teintes, l'une jaune rougeâtre, l'autre noire qui l'ont fait comparer à la noix muscade. C'est un foie cardiaque.

Les reins sont également petits. Le droit pèse 110 gr. et le gauche 117. Ils se décortiquent bien. Le droit présente à son sommet supérieur une cicatrice blanchâtre, dure et épaisse de deux à trois millimètres. Elle provient d'un infarctus guéri ainsi qu'en témoignent deux ou trois autres qu'on retrouve dans son tissu.

La rate lobulée et bosselée pèse 218 gr., une coupe longitudinale permet d'y voir deux petits infarctus de couleur jaune.

Le cerveau a été examiné, il n'a pas été pesé, mais son volume paraît normal. On trouve dans l'hémisphère droit, en ouvrant le troisième ventricule et le ventricule latéral droit, que la couche optique est le siège d'un ramollissement dans sa moitié supérieure et que ce ramollissement s'étend sur une étendue de plusieurs centimètres en se dirigeant vers la scissure de Sylvius et parallèlement à l'hippocampe. Toute la région de la capsule interne est envahie, l'avant-mur n'est même pas respecté.

Digitized by Google

Arthrite tibio-tarsienne aiguë due à la pénétration articulaire d'un séquestre tibial tuberculeux, par M. CHIPAULT, aide d'anatomie.

A. Gabriel, 4 ans, est amené à la consultation, avec des fistules multiples de l'extrémité inférieure de la jambe, conduisant sur un séquestre tibial.

Articulation libre, non douloureuse.

Trois semaines après, il entre à l'hôpital. Les accidents ont pris, depuis une quinzaine, une allure aiguë, tout le membre est augmenté de volume, de la partie postérieure du métatarse, à mi-hauteur dela jambe ; la peau est tendue et rouge, surtout au-dessous des malléoles, l'articulation tibio-tarsienne est manifestement malade.

Les trajets fistuleux ont persisté, ils sont au nombre de 5.

Bon état général.

Le 8 février 1890, amputation de jambe, lambeau externe.

La section verticale antéro-postérieure de la pièce montre :

Dans l'épiphyse tibiale inférieure un séquestre noir, spongieux, mobile, enkysté dans une cavité couverte de fongosités et communiquant dans le plan de la coupe, avec le tissu cellulaire postérieur par un trajet fongueux aboutissant à un orifice cutané. La cavité périséquestrale communique également avec l'intérieur de l'articulation tibio-tarsienne, par un trajet court et large.

A l'extrémité articulaire de ce trajet, petit séquestre, maintenu là par quelques fongosités.

La synoviale articulaire est rouge, vascularisée, partout recouverte d'une mince couche de pus, une traînée de fongosités longe sa partie postéro-supérieure, est allée la perforer en arrière et envahir la bourse séreuse rétro-calcanéenne.

Les gaines des tendons péri-articulaires ne sont pas atteintes.

Nous ferons remarquer :

1° La marche en deux temps très nette, l'un osseux, l'autre articulaire.

2° L'envahissement articulaire par un séquestre sans nul doute détaché du séquestre tibial, étant donnée l'intégrité des os de l'articulation.

3° Le danger de confondre cette tuberculose articulaire avec les inflammations de voisinage, que nous avons vues très souvent chez les enfants, et qui, affectant au début la même allure clinique, cèdent en quelques jours ou quelques semaines au repos et à la compression.

ERRATUM

Page 41, au lieu de « *qui ne rejette pas* », lire : « qui rejette l'idée ».

Digitized by Google

Séance du 25 avril 1890.

Présidence de M. Cornil.

Dystocie par dégénérescence kystique des reins chez un fœtus de huit mois (1), par M. P. Ehrhardt, interne des hôpitaux.

La rareté des exemples de dystocie de ce genre et les conclusions que nous pouvons en tirer nous engagent à publier l'observation suivante :

La nommée B..... (Sylvie), âgée de 23 ans, entre le 12 avril 1890 à la Maternité dans le service d'accouchements. Elle n'a jamais été malade ; pas de « diathèse cancéreuse » chez ses ancêtres et ses collatéraux ; rien non plus du côté du père de l'enfant et dans ses antécédents héréditaires. Accouchée une première fois d'un enfant vivant et bien portant il y a quatre ans, elle serait enceinte de huit mois. Grossesse bonne ; aucun traumatisme pendant la gestation.

A son entrée, les membranes étaient rompues, et bien que la parturiente ait perdu de l'eau, le ventre est très développé. Les bruits du cœur sont bons; bassin normal ; sommet en droite postérieure, et œdeme considérable du cuir chevelu. A 10 heures du matin, la dilatation est complète ; on fait la rotation artificielle et le dégagement commence. La tête et les bras, très œdématiés, pendent hors de la vulve; nous exerçons sans résultats des tractions prolongées qui n'amènent que la rupture des téguments du cou et des épaules. C'est alors que devant l'inefficacité de nos efforts, Mme Henry introduit la main dans l'uterus et constate chez l'enfant un développement exagéré du ventre, elle pense à une ascite ou à quelque monstruosité de l'abdomen, et fait appeler le chirurgien en chef qui confirme son diagnostic. M. Guéniot cherche à différentes reprises à pénétrer à l'aide d'un long trocart dans la cavité abdominale de l'enfant. Gêné dans ses explorations par la présence de la tête et des bras, il pratique la décollation et la désarticulation du bras antérieur. La ponction au niveau de l'hypocondre droit amène environ 60 gr. de liquide citrin, inodore, d'origine ascitique.

L'issue du liquide ne facilite pas l'extraction ; M. Guéniot fait alors une brèche à la base du thorax au moyen de longs ciseaux courbes, entame le diaphragme et l'épigastre, et, après l'éviscération du foie, il plonge sa main droite dans la cavité abdominale où il reconnaît une tumeur volumineuse, solide, friable dont il ramène quelques débris au dehors : le diagnostic de dégénérescence des reins était fait. Mme Henry et moi, dans nos explorations successives, avons

(1) Les pièces ont été présentées par M. Guéniot à l'Académie de médecine (séance du 22 avril 1890).

Digitized by Google

probablement mobilisé la tumeur, car une légère traction sur le thorax suffit pour extraire le reste de l'enfant.

Le cordon, gros, œdémateux, verdâtre, se rompt à quelques centimètres de son insertion placentaire. Le placenta, extrait artificiellement, est également infiltré, mais non dégénéré et pèse 1075 gr. Œdème considérable de l'arrière-train du fœtus dont le ventre est énorme.

Avant de faire l'autopsie, nous réunissons tous les débris et nous obtenons 3490 gr. pour le poids total de l'enfant.

Autopsie. — La paroi abdominale, dilacérée à sa partie supérieure par les tentatives de ponctions et d'éventration, est incisée sur la ligne médiane.

On se trouve alors en présence de deux reins énormes fixés de part et d'autre dans les flancs et descendant jusqu'aux crêtes iliaques. Le côlon ascendant croise obliquement l'extrémité inférieure du rein droit tandis que le côlon descendant contracte en avant du rein gauche des rapports beaucoup plus étendus. La masse intestinale, considérablement rétractée, occupe un espace assez étroit au-devant de la colonne vertebrale.

Le rein gauche est intact; l'extrémité supérieure du rein droit, déchirée par les ongles, manque en partie.

Nous procédons ensuite avec soin à la dissection de tout l'appareil génito-urinaire que nous enlevons en bloc. Facilement détachés du peritoine et de leur loge celluleuse, les reins sont sensiblement de volume égal :

	REIN GAUCHE	REIN DROIT
Longueur.	12c	13c
Largeur.	8c 1/2	9c
Epaisseur	4c	4c
Poids.	280gr.	360gr.

Tandis que le rein droit a conservé sa forme normale, le gauche présente à sa face postérieure un sillon transversal profond qui le divise en deux lobes égaux ; c'est à la partie moyenne de cette rainure que se trouve l'échancrure qui représente le hile.

La surface, de coloration gris rose, est absolument lisse et régulière.

De consistance légèrement ferme et friable, ils présentent cependant quelques points fluctuants. La décortication est difficile ; la capsule de revêtement très épaisse, blanchâtre, pénètre par des prolongements de sa face interne dans la substance rénale. Elle ne paraît pas sillonnée par des vaisseaux.

Incisés suivant leur grand axe, on ne distingue plus dans les reins ni substance corticale, ni substance médullaire. La surface de section pâle, grisâtre, peu consistante présente dans toute son étendue un assemblage de vacuoles arrondies à parois minces et transparentes dont les plus volumineuses atteignent les dimensions d'une lentille. Des travées fibreuses entourent ces vésicules et paraissent assurer leur indépendance. Elles renferment un liquide clair, limpide et inodore. Les calices et le bassinet sont perméables et ne paraissent pas altérés ; ils se continuent par l'uretère réduit à un cordon de 1 millim. de diamètre dont la lumière subsiste, et qui prend naissance au

Digitized by Google

niveau du hile, situé, comme nous l'avons dit, à la face postérieure des reins.

Vessie vide ; urèthre normal. Le cathétérisme et l'injection des voies urinaires démontrent leur perméabilité dans toute leur étendue.

Léger état variqueux des plexus spermatiques ; testicules normaux.

Vaisseaux rénaux petits et atrophiés. Ni caillots, ni saillies néoplasiques dans la cavité des veines rénales et de la veine cave inférieure.

Pas d'envahissement des ganglions du hile des reins ni de ceux échelonnés le long de la colonne vertébrale.

Absence de généralisation aux autres organes.

Les capsules surrénales, déchirées, pèsent chacune 1 gr. 50.

Rate repoussée en haut et aplatie contre la face interne des côtes. Foie et pancréas sains.

Les poumons sont atélectasiés et œdémateux.

Cœur : hypertrophie du ventricule gauche : dilatation des cavités ventriculaires ; pas de lésions valvulaires.

Rien à noter pour le corps thyroïde et le thymus.

Encéphale : œdème du cerveau et hémorrhagie méningée surtout accusée du côté droit.

M. le Dr Suchard a eu l'obligeance d'examiner les pièces au microscope ; voici la note qu'il nous a communiquée :

Examen histologique. — « Les portions du rein, confiées à mon examen, sont constituées par de petits kystes dont quelques-uns atteignent le volume d'un grain de semoule. Ces kystes sont contenus dans un stroma de tissu conjonctif muqueux, richement vascularisé. Ce tissu est, d'ailleurs, celui que l'on rencontre habituellement dans les reins du fœtus.

« Quel que soit leur volume, les kystes sont formés les uns aux dépens des tubes excréteurs, non encore contournés, les autres, aux dépens des capsules des glomérules. Dans le premier cas, on voit un tube s'aboucher dans une cavité kystique ; dans le deuxième on aperçoit sur certaines coupes, le bouquet vasculaire d'un glomérule faisant saillie dans la cavité.

L'épithélium qui tapisse les kyste est formé de cellules aplaties, disposées en une seule couche.

« Les tubes excréteurs sont pour la plupart normaux ; quelques-uns cependant sont un peu dilatés.

« En aucun point on ne trouve de bourgeons épithéliaux pénétrant dans le tissu conjonctif muqueux, comme il arrive dans les dégénérescences kystiques observées chez l'adulte. »

Réflexions : Il est curieux qu'avec une dégénérescence aussi totale des deux reins, qu'avec des troubles circulatoires aussi considérables, le fœtus ait vécu jusqu'au moment de l'intervention.

Cet exemple démontre le rôle insignifiant de ces organes pendant la vie intra-utérine, et réfute la théorie qui attribue l'origine du liquide amniotique à l'urine du fœtus.

Dans nos recherches bibliographiques sur les dégénéres-

Digitized by Google

cences rénales chez le fœtus, notre observation est la seule où l'on ait rencontré la dilatation variqueuse des plexus spermatiques signalée par M. Guyon dans les tumeurs des reins.

De plus, il est exceptionnel d'observer dans cette lésion l'état lisse de la surface : le rein est habituellement irrégulier, mamelonné; peut-être cette régularité est-elle due à l'épaisseur et à la résistance de la capsule qui ne s'est pas laissé repousser par les dilatations kystiques sous-jacentes.

Enfin, au point de vue de la dystocie, nous pouvons déduire de notre observation un manuel opératoire nouveau : ne pas maintenir, pendant l'intervention, les reins accolés dans leurs rapports normaux; les mobiliser de façon à les placer l'un au-devant de l'autre, et l'on diminuera ainsi d'autant, chez le fœtus, le diamètre transverse de l'abdomen, qui seul s'oppose ici à l'extraction de l'enfant.

Syphilis congénitale. — Syphilides ulcéreuses de tout le tégument externe. — Gommes syphilitiques de la capsule surrénale droite, par M. GIRODE.

Le fait suivant se rapporte à un nouveau-né syphilitique que j'ai eu l'occasion d'observer dans le service de mon maître, M. le Dr Maygrier.

La mère paraissait avoir avoir été infectée au quatrième mois de sa grossesse ; les accidents avaient consisté en un chancre induré de la grande lèvre droite, une roséole, des syphilides érosives de la langue, et des plaques vulvaires assez rebelles. Traitement méthodique. Au moment de l'admission à l'hôpital, il persiste un peu de tuméfaction vulvaire, surtout à droite, mais sans lésion spécifique en évolution.

Accouchement à terme, régulier. L'enfant, du sexe féminin, bien conformé, vécut seulement 18 heures.

Les signes de la syphilis héréditaire sont manifestes chez ce nouveau-né. Toute la surface du corps présente une éruption confluente de syphilides ulcéreuses non groupées, mais se touchant presque à la face où elles sont particulièrement nombreuses.

Il existe sur les lèvres quelques papulo-érosions. Le ventre est volumineux, mais le foie n'atteint pas le niveau horizontal de l'ombilic.

L'autopsie n'a relevé aucune lésion spéciale susceptible d'expliquer le mécanisme de la mort.

Le foie, assez consistant, ne présente aucune lésion particulière en foyer.

Il existe un certain degré d'ascite claire (600 gr.), sans traces de péritonite.

En enlevant le foie, la capsule surrénale droite suit et semble plus adhérente à la glande hépatique.

Digitized by Google

Cette capsule est modérément grosse, mais son volume dépasse de 1/3 la capsule du côté opposé.

Elle est consistante, assez fortement soudée au foie, et présente au niveau de cette adhérence une petite bosselure arrondie qui tranche sur le reste de l'organe. Une section comprenant la capsule surrénale et la portion adjacente du foie, montre la soudure de l'enveloppe fibreuse des deux glandes, et, dans le bord supérieur de la capsule surrénale, une gomme syphilitique très nettement limitée, du volume d'une toute petite noisette, à centre jaune, caséeux et sec. Il existe en un autre point du même organe, et toujours vers sa surface, une autre gomme ne dépassant pas le volume d'un petit pois, et de même aspect avec le centre caséeux. Ces deux noyaux gommeux sont généralement arrondis.

Examen histologique. — Comme il apparaissait à l'examen direct, les malformations syphilitiques sont développées dans la couche corticale de la capsule surrénale. La périphérie des noyaux correspond à l'enveloppe conjonctive de la glande, qui est épaissie, mais ne semble pas prendre part au processus de dégénération. Déjà par l'examen à la lumière transmise, chaque nodus gommeux présente une apparence tout à fait particulière et semble formé de deux zones d'aspect très dissemblable. Sous le microscope, la partie centrale est à peu près incolore ; elle a conservé, d'une manière générale, la disposition architecturale du tissu de la glande surrénale, avec cette différence que, dans les espaces limités par les travées conjonctivo-vasculaires, les éléments épithéliaux sont groupés en amas indifférents qui ne rappellent plus guère la disposition habituelle et l'apparence glandulaire de la couche corticale surrénale. Mais, ce qui est beaucoup plus frappant, c'est que toutes ces parties semblent avoir subi une sorte de nécrose : chaque cellule a conservé sa forme et, semble-t-il, ses dimensions, mais elle a un aspect homogène, reste indifférente à l'égard des réactifs et semble transformée en un bloc vitreux. De même les espaces conjonctivo-vasculaires ne représentent plus que des travées fibroïdes homogènes sans aucune apparence de vaisseau reconnaissable.

C'est seulement à la limite superficielle de cette zone centrale qu'apparaissent encore quelques vaisseaux capillaires, qui plongent d'une certaine longueur dans la couche centrale, et dont l'endothélium paraît sain et prend bien les colorants. A part cette particularité, la zone caséo-vitreuse offre dans toute son épaisseur un aspect uniforme : les parties centrales ne sont nullement plus désintégrées et la limite périphérique est relativement très nette. La zone périphérique de la néoformation tranche vivement sur la précédente. Elle forme une mince bordure fortement dessinée par les colorants et constituée par un cercle de cellules embryonnaires, tantôt tassées en amas, tantôt s'allongeant en traînées entre les éléments de la glande malade. Du côté central, même limite nette, seulement interrompue par les quelques stries vasculaires; du côté périphérique, au contraire, les limites sont plus vagues, et des jetées embryonnaires s'insinuent assez loin entre les éléments du tissu surrénal. Nulle part les cellules embryonnaires ne présentent de groupement nodulaire particulier. Un certain nombre de vaisseaux sanguins, soit vides mais normaux, soit remplis de globules sanguins intacts, persistent dans cette zone péri-

Digitized by Google

phérique. Outre les deux noyaux gommeux déjà reconnaissables à l'œil nu, on constate encore à l'examen microscopique, quelques petits nodules embryonnaires périvasculaires, bien circonscrits, et qui correspondent vraisemblablement à des gommes miliaires tout à fait commençantes. Légère hémorrhagie par farcissement dans un point de la substance corticale de la capsule. Le reste de son tissu paraît tout à fait sain.

Les déterminations de la syphilis sur les capsules surrénales ont été signalées par quelques auteurs, Virchow, Baerensprung, Parrot, Cornil, Hayem, Lancereaux, Fabre, etc... Mais, elles sont exceptionnelles, surtout sous la forme plus nette et plus franchement spécifique de la gomme syphilitique. Aussi l'observation précédente méritait d'être mentionnée, ne fût-ce qu'à titre de rareté pathologique.

Dans le fait de Baerensprung, qui semble le plus caractéristique, la dégénérescence occupait une grande étendue de la capsule surrénale; mais la description qu'il en donne, et les commentaires qu'on a ajoutés en le citant, ne permettent guère, ce semble, un diagnostic anatomique d'avec les autres lésions surrénales nodulaires à centre dégénératif, en particulier la tuberculose caséeuse compagne habituelle de la maladie d'Addison. Dans l'observation que je rapporte, s'il n'est pas permis de prêter à la lésion une physionomie syphilitique, du moins peut-on dire qu'elle offre un aspect particulier L'apparence simplement nécrobiotique de la zone centrale avec conservation de la disposition architecturale de la glande, constitue une différence notable d'avec la désintégration granuleuse et l'aspect informe des masses tuberculeuses en caséification. Il y a là une modalité spéciale, qui aurait pu, si le diagnostic de syphilis n'avait été d'ailleurs imposé, éloigner en tout cas de l'idée de tuberculose. Ne pourrait-on penser que l'importance moindre des altérations vasculaires et des troubles nutritifs, dans ce foyer morbide, a permis que le travail de désintégration fût poussé moins loin dans ces lésions d'origine syphilitique? Quoi qu'il en soit, la constatation ultérieure d'une semblable disposition pourrait peut-être, le cas échéant, fournir quelques indications utilisables pour le diagnostic.

Il eût été très désirable de pouvoir chercher quel rôle éventuel une semblable altération était susceptible de jouer, en ce qui concerne l'apparition des éléments morbides du syndrome d'Addison. Malheureusement, l'histoire clinique

Digitized by Google

manque complètement dans l'observation rapportée ci-dessus. Cette lacune est regrettable. On comprend aisément, en effet, comment cette lésion gommeuse, susceptible d'évoluer sans déterminer pour son compte ni adénopathies régionales, ni autres lésions de voisinage (spécialement dans la sphère centrale du plexus solaire), eût été capable de fournir des renseignements précis sur les retentissements morbides qui peuvent appartenir en propre à la pathologie surrénale.

Lésions du foie dans l'éclampsie avec ictère,
par MM. PILLIET et MOREL, internes des hôpitaux.

Dans l'éclampsie avec ou sans ictère, on rencontre à peu près constamment des lésions semblables dans les deux cas, et qui sont seulement plus marquées lorsque la maladie s'est accompagnée d'ictère terminal. Elles ont été étudiées par Jurgens (1) en 1886. Les auteurs allemands et Virchow en tête, les attribuent à des embolies capillaires, dont le point de départ serait l'utérus ou les tissus sous-péritonéaux plus ou moins lésés par la gestation ou l'accouchement. Ces lésions sont essentiellement constituées par de grosses hémorrhagies à siège extra-lobulaire. L'un de nous a eu l'occasion à la Maternité de reprendre cette étude anatomo-pathologique et d'en faire l'objet d'un travail spécial (2). Nous avons eu depuis, l'occasion d'examiner deux nouveaux cas d'éclampsie puerpérale dans lesquels la mort a été précédée d'ictère. Dans les deux, le foie était gros, jaune et tout parsemé de dilatations vasculaires dans la capsule et dans le parenchyme. Les deux faits étant semblables, nous n'en rapporterons ici qu'un dû à l'obligeance de notre maître M. le Dr Bouilly et de son interne M. Leblond. Nous sommes heureux de cette occasion de soumettre à la Société des préparations semblables à celles qui ont fait l'objet de notre première description et de rectifier en même temps celle-ci sur quelques points.

Observation (prise par M. Leblond, interne de la Maternité de Cochin.)

(1) JURGENS. *Berlin Klin. Woch.*, n° 1, p. 519, 1886.
(2) A. PILLIET. Lésions hépatiques de l'éclampsie puerpérale. *Nouvelles archives d'obstétrique et de gynécologie*, 1888, p. 506, et PILLIET et LETIENNE. Lésions du foie dans l'éclampsie avec ictère. *Nouv. arch. d'obst.*, 1889.

Digitized by Google

Sébil..., Louise, âgée de 19 ans, entre le 20 mars à cinq heures du soir à l'hôpital Cochin. C'est une primipare qui vient de perdre les eaux et se plaint de fortes douleurs lombaires.

Elle se dit à terme, mais l'utérus est bien peu développé pour un fœtus de 9 mois. Elle est en travail, la dilatation a le diamètre de 2 fr.

L'enfant se présente en O.I.G.A.

Elle se plaint de céphalalgie frontale, très vive, qui a débuté le matin même. Les jambes sont enflées, la face est un peu bouffie et très pâle ; pas de troubles de la vue, ni de douleur épigastrique.

Cette femme paraît de bonne constitution et affirme n'avoir jamais été malade. Son urine de couleur brune se prend en masse par l'acide nitrique.

On prescrit 4 gr. de chloral pour la nuit.

La température n'a pas été prise, elle paraissait normale.

Dans la soirée, les douleurs de tête sont plus vives, et la malade très agitée se tourne et retourne fréquemment dans son lit : l'intelligence s'affaiblit, elle répond péniblement aux questions qu'on lui pose.

Le 21. A 2 heures du matin, première attaque d'éclampsie très violente ; à 2 heures 20, 2e crise. Dès lors on donne du chloroforme sans repos ni trève, et dès qu'on veut cesser il y a indice d'attaque qui toujours débute de la façon suivante : d'abord la malade ouvre des yeux hagards avec pupilles grandes ouvertes, puis ceux-ci se convulsent en tournant en haut et à gauche ; et la tête, lentement par petits mouvements saccadés, suit la direction des yeux : Ensuite la face devient grimaçante et l'attaque commence.

Chaque fois le chloroforme donné un peu avant les grimaces, a fait avorter l'accès.

Quand l'anesthésie diminuait, la malade, avant son début d'accès s'agitait dans son lit, prenant parfois la position génu-pectorale.

A 6 heures du matin on avait employé 250 gr. de chloroforme.

A ce moment la malade expulse, avec un bruit de poche des eaux qui se rompt, un fœtus du sexe féminin, en état de mort apparente, que l'on ranime après 10 minutes de respiration artificielle, flagellation, insufflation et un bain sinapisé. L'enfant pèse 1400 gr., et ne présente aucune malformation, il doit avoir 7 mois.

4e attaque à 7 h. 40.

5e attaque à 8 h. 10.

La température, à 8 heures 30 est 37°,5 ; le pouls est normal, fort et régulier.

6e attaque à 9 heures.

A cette heure, on retire à la sonde deux verres d'une urine épaisse et filante de couleur acajou et qui se prend en masse par la chaleur ou l'acide nitrique ; traitée par le chloroforme et l'acide nitrique elle donne une légère coloration verte de pigment biliaire.

Le faciès de la malade a une teinte subictérique, qui la nuit avait passé inaperçue, mais les sclérotiques ont leur couleur normale.

L'urine contient 125 gr. d'albumine par litre.

Même menace de crise dès que l'on veut cesser le chloroforme.

M. Bouilly fait continuer les inhalations et prescrit un lavement avec 4 gr. de chloral. Il est impossible de faire avaler quelques gouttes de lait à la malade, dont les dents sont serrées.

Digitized by Google

Le foie déborde de trois doigts les fausses côtes, la palpation de sa région ne paraît pas sensible.

Dès ce moment la contracture reste permanente malgré l'anesthésie, et les 4 membres sont contracturés et les poignets en flexion forcée; dans le poing fermé, le pouce est caché sous les autres doigts fortement fléchis sur lui.

Depuis 10 heures, la malade est plus calme, mais le coma persiste, elle pousse parfois quelques cris inarticulés. On cesse le chloroforme. La température reste normale ainsi que le pouls ; les pupilles sont inégales.

Tout à coup vers midi 20, la respiration s'arrête ; en même temps la contracture des membres augmente. La face est violacée et le regard éteint, la température paraît normale, le cœur bat encore très fort et très vite (200 pulsations).

Aussitôt respiration artificielle, flagellation de la poitrine et injection d'éther ; on court chercher une pile électrique, elle fait défaut.

A midi 30, les extrémités se refroidissent, le cœur cesse de battre.

AUTOPSIE et examen bactériologique, faits 24 heures après la mort, par M. Morel.

Cadavre présentant une légère teinte subictérique, très bien conservé, sans aucune trace de putréfaction.

Couche sous-cutanée très épaisse. Tous les organes, spécialement le grand épiploon et le cœur présentent une surcharge graisseuse très marquee. Aucune lésion apparente de l'appareil respiratoire. Cœur volumineux, rempli de caillots sans lésions valvulaires.

L'estomac, l'intestin présentent une légère teinte jaunâtre, mais paraissent sains. Rate et pancréas sans lésions.

Le foie volumineux pèse 1950 gr., déborde les fausses côtes de 4 travers de doigt environ, il a conservé sa forme. Son bord inférieur est tranchant. Sa surface lisse au toucher, présente sur ses deux faces de nombreuses taches rouge carmin très intenses ayant environ 1 millim. à 1 1/2 de diamètre. Ces taches sont agglomérées les unes à côté des autres et forment ainsi des îlots de la grandeur d'une pièce de 50 centimes à celle de 1 fr. disséminés sur toute la surface du foie. Dans l'intervalle de ces îlots le parenchyme hépatique présente une coloration pâle jaune chamois.

A la coupe on trouve dans toute l'epaisseur du foie des taches rouges, analogues à celles que présente la surface.

Tout l'organe est dur, sa consistance rappelle celle qu'il affecte dans la dégénérescence amyloïde, il crie légèrement sous le couteau et présente une odeur tout à fait speciale. La vésicule biliaire est gonflée, volumineuse, remplie de bile. Le péritoine ne présente aucune trace d'inflammation, et contient un litre environ de serosité jaunâtre.

Les reins, un peu augmentés de volume se laissent décortiquer très facilement, la substance corticale paraît plus blanche que normalement. Ureteres sains non dilatés. Vessie ayant à peu près le volume d'une orange.

L'utérus présente environ le volume d'une tête de fœtus à terme. Ses parois ont au moins 25 millim. d'épaisseur, dans sa cavité on ne trouve aucun débris de membrane ni de placenta.

Les deux ovaires sont aplatis, présentent à peu près la forme et le

Digitized by Google

volume d'un pruneau ; ils sont légèrement kystiques, les trompes sont saines.

Les méninges sont normales. Dans l'hémisphère cérébral gauche, il existe un foyer hémorrhagique rempli par un volumineux caillot. Ce foyer situé immédiatement sous la pie-mère s'étend de la fissure interpariétale jusqu'à la limite antérieure des circonvolutions occipitales ; sur la face externe du cerveau il descend jusqu'à la moitié de la hauteur, il s'étend sur la face interne dans la largeur d'un travers de doigt environ. Dans la profondeur, il ne se trouve séparé de la partie postérieure du ventricule latéral que par une mince bande de substance nerveuse.

Les autres parties des centres nerveux ne paraissent présenter qu'une anémie assez marquée.

Nous avons fait des essais de culture avec du sang recueilli dans le cœur et avec de la pulpe du foie.

Les tubes (agar, gélatine, sérum) maintenus à l'étuve à 22° et à 34° sont tous demeurés inaltérés.

Nous n'avons pu non plus révéler la présence de micro-organismes dans les différentes coupes que nous avons examinées.

Examen histologique. — A un faible grossissement on est surtout frappé par la présence d'ectasies capillaires en nombre considérable ; ces dilatations sont remarquables par leur siège et par leurs formes. Elles siègent autour des espaces portes, suivent ces espaces et ne se rencontrent pas autour des veines sus-hépatiques. Leur forme est en général ampullaire, parfaitement ronde, en sorte que chaque espace porte ou chacun des foyers d'ectasie qui sont à leur voisinage, présente un contour découpé et formé d'une série de convexités telles que le contour d'une grappe de raisin ou d'un jeu de patience. Ces dilatations sont formées par des capillaires, remplis de globules tassés et de coloration relativement pâle. Les globules blancs y sont extrêmement rares.

Quelques-uns des foyers que nous décrivons et qui sont assez nets et assez volumineux pour se voir à l'œil nu, et donner lieu à des taches ou à des marbrures parfaitement caractéristiques, sont uniquement formés par des capillaires ainsi dilatés, mais dans le plus grand nombre le foyer est plus compliqué. La périphérie est toujours formée par les dilatations vasculaires, qui lui donnent un contour irrégulier, mais le centre est occupé par des masses assez confuses, se colorant fortement par la plupart des réactifs, et dont nous allons essayer de débrouiller la texture. Il existe d'abord un réseau irrégulier, circonscrivant des aréoles et creusé de vacuoles rondes ; ce réseau d'aspect fibrillaire, se colore fortement par le picro-carmin ou par l'hématoxyline éosinée. Il paraît constitué par de la fibrine, on voit des prolongements périphériques s'engager dans les ampoules vasculaires. C'est lui qui englobe et masque les autres éléments constitutifs des foyers. Les vacuoles qu'il présente sont occupées par des cellules, dont on voit les noyaux irréguliers, anguleux et atrophiés. Ces cellules paraissent provenir pour la plupart, du parenchyme hépatique lui-même, quoique leur forme soit considérablement modifiée. En effet, les cellules hépatiques au contact des capillaires dilatés, présentent deux séries d'altérations : les unes sont simplement refoulées et s'appliquent en croissant à la périphérie des ampoules, rappelant ainsi les dispositions connues des croissants de Gianuzzi ; d'autres s'atrophient en

Digitized by Google

subissant une altération très particulière de leur plasma, qui de granuleux devient absolument clair. L'élément se ratatine alors après cette sorte de vacuolisation et le noyau s'atrophie. D'autres enfin se trouvent simplement diminuées de volume et morcelées par les dilatations capillaires ; on les retrouve englobées par le réseau fibrineux et encore en continuité avec les travées hépatiques. Le rôle des globules blancs paraît très peu marqué dans la production de ces foyers. Il s'agit là, comme on l'a vu dans l'observation, d'une forme d'éclampsie extrêmement rapide, ce qui explique, sans doute que ces foyers ne soient constitués presque exclusivement que par du sang, de la fibrine et des cellules hépatiques.

Dans le reste du foie on trouve, de place en place, des groupes à contour diffus, dans lesquels les capillaires sont absolument vides, et qui présentent des cellules très pâles, dont les noyaux se colorent à peine, ou même pas du tout par le réactif usuel. Il n'y a pas de sclérose autour des espaces portes, pas d'accumulation embryonnaire.

En résumé, dans l'observation que nous rapportons ici, les lésions sont en grande partie les mêmes que dans les cas décrits par l'un de nous. Nous y ajouterons seulement deux choses : la présence d'un réseau fibrineux, qui avait été mal vu dans les précédentes observations, et qu'on avait interprété comme une sorte de nécrobiose du centre au foyer. Il se voit, au contraire, très nettement sur des préparations de M. Morel, présentées à la Société. La seconde, c'est l'absence complète de microbes soit dans les coupes, soit dans les cultures, constatée d'une façon plus précise que nous n'avions pu le faire. Si nous comparons maintenant ce foie d'éclamptique à un foie infectieux tel que celui de la septicopyohémie, nous constatons des ressemblances et des différences. Les ressemblances sont la distribution des lésions à une série de petits foyers siégeant soit autour des espaces portes, soit à leur voisinage, aux points du réseau capillaire où la circulation du foie se trouve le plus ralentie. Les différences sont l'absence de microbes, la rareté des leucocytes et surtout la présence de ces énormes dilatations vasculaires qui sont si caractéristiques du foie éclamptique. A Afanasiew, par la section des nerfs du foie, a obtenu des dilatations vasculaires que l'on peut rapprocher de celle-ci. On pourrait donc se demander, s'il n'intervient pas dans ces cas une vaso-dilatation de l'artère hépatique, due à un réflexe, dont le point de départ serait l'utérus, vaso-dilatation qui expliquerait jusqu'à un certain point, la physionomie si spéciale de ces lésions.

Le mécanisme de l'ictère terminal dans ces cas de destruction rapide du parenchyme hépatique est loin d'être élucidé. Peut-être pourrait-on dire que la bile épanchée dans les in-

Digitized by Google

farctus ou petits foyers, par suite de la rupture des trabécules hépatiques se trouve charriée dans le sens du courant sanguin et peut arriver ainsi en nature dans les vaisseaux sus-hépatiques. Certains faits de rétention biliaire, avec amas de pigment surtout marqués autour des vaisseaux sus-hépatiques, nous ont amené à penser qu'on pourrait assister au transport de la bile, en fixant ses pigments, et montrer que cette interprétation peut être plausible.

Polype sarcomateux du cœur droit ; sarcome du poumon ; sarcome primitif de la 8e côte droite, par M. BERNHEIM, interne des hôpitaux.

Femme de 32 ans, morte à l'hôpital Bichat, dans le service de M. Lacombe.

Cette femme toussait depuis sa dernière grossesse remontant à 8 mois. Elle a allaité son enfant jusqu'à l'avant-veille de sa mort, et malgré la multiplicité des organes atteints et la gravité des lésions, malgré l'allaitement elle avait à ses derniers moments une apparence de santé et un embonpoint qui contrastaient singulièrement avec les résultats de l'autopsie.

Pendant les quelques heures que cette femme a passées à l'hôpital, on a constaté outre une dyspnée considérable, un pouls petit et fréquent sans élévation de température, de gros râles humides disséminés dans les deux poumons, de la matité et du souffle à la base droite. Au niveau du 8e espace intercostal droit, on trouvait une saillie allongée, paraissant fluctuante. Une ponction capillaire faite à ce niveau n'a donné aucun résultat.

A l'auscultation cardiaque, on n'entendait aucun bruit anormal, les battements cardiaques étaient seulement plus fréquents.

Quelques heures après son entrée à l'hôpital, la malade succombait.

Voici le résultat de l'autopsie :

A l'ouverture du thorax, le poumon se présentait parsemé d'une multitude de noyaux blanchâtres, plus ou moins volumineux, et de consistance variable. Ces masses néoplasiques étaient pleuro-pulmonaires et pénétraient plus ou moins dans la profondeur du parenchyme pulmonaire. Les deux feuillets pleuraux étaient intérieurement unis et le poumon ne pouvait s'enlever que par arrachement. Certains noyaux étaient ramollis à leur centre. d'autres transformés en de véritables poches remplies d'un magma sanguinolent. Les ganglions du hile avaient pris part à la dégénérescence néoplasique.

A la base du poumon droit, se trouvait une masse ramollie plus volumineuse, englobant à la fois le tissu pulmonaire et la paroi costale.

La 8e côte avait disparu sur une longueur de 8 à 10 centimètres. Toute cette masse ne formait plus qu'une bouillie.

Le poids du poumon droit était de 960 grammes; le gauche pesait 870.

Le péricarde était intact. Le cœur présente, comme le montre la

Digitized by Google

figure ci-jointe, des lésions intéressantes. Sur cette figure représentant la face postérieure de l'organe on voit dans la moitié droite incisée, un gros polype en chou-fleur, d'un gris rosé, siégeant sur un des piliers du ventricule droit, puis longeant le bord libre de la valvule tricuspide pour aller s'épanouir dans l'oreillette droite. Au-dessous de cette masse principale on voit d'autres noyaux sessiles, à forme plus ou

moins ovoïde, à surface régulière, et de même couleur que le chou-fleur. Enfin un dernier noyau, d'apparence fibrineuse, longuement pédiculé, en forme de battant de cloche, est caché sous la valve antérieure. Sur la figure, cette partie a été relevée et se voit en haut et à droite de la valve, au niveau de l'auricule.

Inutile de dire que toutes ces végétations intra-cardiaques étaient recouvertes d'une couche de fibrine déposée par le sang.

Enfin un petit noyau néoplasique se trouvait dans le lobe gauche du foie au niveau de son bord postérieur.

L'*examen histologique* a démontré que partout, dans le cœur, comme dans le poumon ou au niveau de la côte, le néoplasme était formé de cellules embryonnaires, les unes plus ou moins arrondies, la plupart fusiformes, quelques-unes avec des prolongements; et de la disposition réciproque de ces éléments cellulaires on peut conclure qu'il s'agit de sarcome fasciculé. Il s'agit donc sans doute d'un sarcome de la 8e côte, généralisé au cœur et aux poumons.

L'absence de bruit anormal à l'auscultation cardiaque avec une lésion si étendue pourrait surprendre; mais nous avons dit plus haut que la malade n'a séjourné que quelques heures à l'hôpital, ce qui enlève toute importance à la partie clinique de cette observation.

Digitized by Google

MAI

—

Séance du 2 mai 1890.

PRÉSIDENCE DE M. CORNIL

Formation de grains et nodules fibreux calcifiés dans un angiome, par le prof. CORNIL.

J'ai l'honneur de présenter à la Société anatomique des préparations et des dessins qui représentent des coupes de tumeurs sanguines enlevées au dos de la main par M. le Dr Péan. Ces angiomes multiples dont l'un était gros comme une petite prune, gorgés de sang, d'apparence fibreuse, avaient évolué lentement et dataient d'un assez grand nombre d'années. En passant le doigt sur la coupe de la tumeur, on sentait des points indurés de consistance calcaire. Il s'agissait, je le dis par avance, de nodules fibreux calcifiés, analogues à des phlébolithes. Les chirurgiens connaissent ces grains calcifiés qui existent parfois dans les angiomes anciens, mais je n'ai pas trouvé d'examen histologique se rapportant à leur structure. M. Virchow cependant mentionne à propos de l'explication de la figure 1 de son IVe volume des tumeurs, des concrétions analogues aux phlébolithes, mais il s'agit d'une simple mention sans aucun autre détail. J'ai pensé qu'il serait intéressant de vous en donner l'histologie plus complète.

Les coupes de cet angiome ont été faites après un simple durcissement dans l'alcool sans décalcification préalable. Elles montrent dans leur grande majorité la structure typique de l'angiome caverneux, c'est-à-dire des lacunes arrondies plus ou moins régulières remplies de sang normal en circulation active présentant peu de leucocytes. Ces lacunes, de diamètre variable, ont jusqu'à 400 μ et 500 μ. Elles sont

Digitized by Google

bordées par des zones de tissu fibreux un peu plus épaisses que dans l'angiome caverneux du foie. Ces parois vasculaires sont tapissées par un endothélium. Elles ne présentent pas d'une façon nette la structure d'artères ou de veines, mais simplement celle de capillaires d'un tissu érectile.

Dans chaque coupe on aperçoit à un faible grossissement la coupe de plusieurs petits grains ayant de 50 à 20 μ de diamètre qui font saillie dans les lacunes pleines de sang et qui font corps avec la paroi. Elles sont implantées sur la paroi par un segment de leur circonférence, ou elles se continuent avec la paroi par un pédicule court. Sur certaines coupes, ces productions paraissent libres au milieu de la lacune et entourées de toutes parts par le sang parce que la section n'a pas passé exactement par leur pédicule ou par leur base d'implantation sur la paroi.

Ces petites tumeurs sont constituées par du tissu fibroïde; souvent elles présentent à leur centre un point ou une masse assez considérable en dégénérescence calcaire. Lorsqu'on étudie leur structure intime, on voit qu'elles sont formées par des fibrilles dont les plus externes sont rapprochées les unes des autres et concentriques ; les fibres externes se continuent très manifestement avec les fibres de tissu conjonctif qui appartiennent à la paroi des lacunes. La partie centrale de ces petites tumeurs est constituée aussi par des fibrilles et des faisceaux de fibres généralement hyalines, plus ou moins épais. Souvent un groupe des fibres centrales est perpendiculaire à la paroi lacunaire suivant le sens de l'implantation. Entre ces fibres on trouve, dans la périphérie des tumeurs, des cellules allongées dans le sens des fibres; dans leur partie moyenne et centrale, les cellules qui y sont plus ou moins nombreuses sont généralement resserrées et atrophiées, leur noyau restant cependant bien visible. Parfois on rencontre, surtout dans un point voisin de leur implantation, des îlots de cellules rondes, embryonnaires. On ne voit pas de vaisseaux sanguins dans leur tissu.

La calcification de ces productions, lorsqu'elle existe, se montre toujours à leur centre, et elle occupe du 1/4 à la moitié de leur étendue. On y voit au microscope des cristaux et une substance homogène ne se colorant pas au carmin qui donne une effervescence gazeuse sous le microscope quand on fait agir un acide faible. Il s'agit donc bien sûrement de

Digitized by Google

dégénérescence calcaire. Au pourtour des points de dégénérescence les fibres de tissu conjonctif affectent une disposition circulaire.

Il reste à savoir comment se forment ces concrétions ; ce sont bien là de véritables phlébolithes ; et bien que les traités d'anatomie pathologique n'étudient pas leur formation dans les angiomes on peut leur généraliser l'opinion des auteurs pour les phlébolithes d'une autre origine. Dans leurs traités, Rindfleisch, Billroth, Lancereaux les attribuent à la transformation de la fibrine des caillots. Cette transformation de la fibrine en tissu conjonctif est acceptée par nombre d'auteurs comme Obrzut, Mosso, etc. ; elle n'est cependant pas absolument prouvée.

Mais dans le cas particulier, je ne saurais accepter cette opinion ; on voit en effet très nettement les fibres constituantes des parois lacunaires se continuer avec celles de la concrétion, comme s'il s'agissait là d'une simple dépendance de la paroi. Je crois donc qu'il y a là simplement un bourgeon fibreux végétant de la paroi dans la cavité et qu'il subit ensuite la dégénérescence calcaire.

Étude histologique sur la section de l'éperon par l'entérotomie chez le chien, par M. CHAPUT, chirurgien des hôpitaux (1).

Je commencerai cette étude par la description d'une pièce importante relative au chien n° 3 chez lequel j'ai fait la section de l'éperon avec succès, l'animal alla ensuite à la selle par l'anus vrai et mourut de cachexie.

Les préparations examinées à un faible grossissement montrent que la soudure n'a pas eu lieu par adossement des séreuses, mais s'est faite bout à bout.

De chaque côté de la ligne de réunion existent deux monticules formés surtout par la celluleuse et la musculaire.

Le vallon situé entre les monticules est comblé par la muqueuse.

Du côté du péritoine on aperçoit trois dépressions, l'une médiane qui correspond à la soudure, et deux latérales qui sont situées dans la même verticale que les monticules.

On peut voir encore à un faible grossissement que la muqueuse ne s'est pas soudée.

Bien au contraire, cette membrane qui accompagne exactement le monticule celluleux, descend jusqu'au fond du vallon et au lieu de se

(1) Ce travail est un résumé d'un mémoire plus long qui paraîtra prochainement dans les *Archives de médecine*.

Digitized by Google

juxtaposer par un bord se met en contact surface contre surface. Il en résulte un espace libre rempli de mucus, sorte de canal collecteur où se déversent les produits des glandes coupées obliquement.

Les tuniques musculaires et celluleuses écrasées se terminent en cône mousse et elles sont réunies d'un côté à l'autre par un tissu conjonctif intermédiaire qui provient de la prolifération de celui de ces mêmes tuniques.

Ces diverses modifications s'expliquent par les contractions de l'intestin qui se révolte contre la pression de la pince et qui subit en somme une sorte d'inflexion au voisinage de la section.

Sur d'autres pièces, relatives au chien n° 5, on surprend sur le fait cette contorsion, cette inflexion de l'intestin avec les encoches et monticules qu'elle détermine.

C'est l'inflexion qui produit les encoches péritonéales, les monticules musculaires et celluleux, et c'est encore à cause de l'inflexion que la muqueuse se trouvant au contact par sa face interne rend nécessaire la présence du canal collecteur signalé plus haut.

Au point de vue histologique on constate une prolifération embryonnaire des plus abondantes dans l'épaisseur de toutes les tuniques. Ces lésions sont à peu près identiques à celles que j'ai décrites dans l'étranglement herniaire (*Bulletins de la Société anatomique*, 1890, p. 108 et 156).

Sur d'autres pièces nous trouvons des renseignements précieux sur la formation des *adhérences péritonéales*. Déjà dans la pièce précédente nous constations une soudure très petite au niveau du sommet des encoches péritonéales ; et il est bien certain que si les adhérences ne sont pas plus étendues cela est dû à la contraction de l'intestin empêchant la juxtaposition des surfaces.

Sur la pièce n° 5 dans laquelle la mort est survenue avant la chute de la pince, on constate que d'un côté les adhérences sont nulles ; de l'autre côté les adhérences sont étendues, ce qui s'explique par l'épaississement des tuniques et leurs lésions très accentuées ; il y a des foyers de pus en formation dans la musculaire et de vrais abcès au milieu de la soudure péritonéale.

Chez le chien n° 3, 2e série, d'un côté la soudure manque, la perforation s'est faite à la chute de la pince ; de l'autre côté la soudure s'est faite, mais ici le tissu du mésentère interposé entre les parois intestinales a servi de substance unissante. Il est en effet très enflammé.

Sur le chien n° 6 série 2, la soudure existe de chaque côté de la pince. Mais ici, la pince était appliquée dans l'axe du mésentère qui débordait de chaque côté et a ainsi servi à la soudure.

Digitized by Google

Enfin sur la pièce n° 7 la soudure a eu lieu par les surfaces séreuses grâce à l'épaisseur considérable du tissu conjonctif sous-séreux qui s'est rapidement enflammé.

En dehors de ces conditions spéciales c'est la soudure bord à bord qu'on constate, on l'observerait plus souvent encore si la suture par la pince ne s'effectuait chez le chien avec une rapidité extrême (en 48 heures).

Outre les lésions histologiques signalées à propos du chien n° 3, j'ai trouvé sur d'autres pièces (chiens n° 5 et n° 2) des lacs sanguins volumineux siégeant dans la celluleuse et se continuant jusque dans la muqueuse et jusque dans les villosités de celle-ci. Ces altérations permettent d'assimiler absolument les lésions de la section de l'éperon à celles de l'étranglement herniaire.

Les villosités en massue qu'on rencontre sur la plupart des préparations sont formées de tissu mortifié et sont dépourvues d'épithélium de revêtement. Elles n'ont rien de commun avec les villosités normales. Elles résultent de la nécrose superficielle de la muqueuse.

J'ai encore observé des lésions infectieuses des plus curieuses chez le chien n° 1. Au niveau de la convexité de l'intestin, on voit dans la partie superficielle de la celluleuse, une vingtaine d'abcès très volumineux se prolongeant par places jusque dans l'épaisseur de la muqueuse. Ces abcès occupent les follicules clos normaux dont ils présentent la forme, le volume, la situation et les prolongements intra-muqueux.

Dans les pièces n°s 1, 2 et 4 j'ai trouvé des micro-organismes sous la forme de coccus, de chaînettes et de bacilles allongés; les microbes ne se rencontrent guère que dans les parties nécrosées de la muqueuse, on ne peut donc affirmer leur rôle pathogène. Les bacilles ressemblent au bacillus coli d'Escherich, mais la preuve n'en a pas été faite par les cultures.

Sarcome fasciculé du dos, de volume énorme,

par le Dr Largeau (de Niort).

Marie P., 33 ans, mariée et mère de 3 enfants, s'est aperçue en 1888 de la présence d'une tumeur au niveau du bord interne de l'omoplate droite. Cette tumeur grossit peu à peu, lentement d'abord, puis plus vite à partir du mois de janvier 1889. Elle prend en un an un énorme volume.

Elle s'étend de la partie moyenne du cou jusqu'à la douzième côte

Digitized by Google

verticalement, et transversalement de l'épine dorsale à l'épaule. Elle soulève l'omoplate rejetée en dehors dont on sent l'angle inférieur et l'acromion. Elle est formée d'une masse solide presentant de larges bosselures, de consistance dure, un peu élastique comme les fibromes. La peau amincie et tendue glisse peu sur la tumeur. Elle est sillonnée de veines volumineuses. Au point le plus culminant il y a une petite ulcération cutanée peu profonde et recouverte d'une croûte.

Les mouvements du bras droit sont gênés par la tumeur. Elle ne peut l'élever au-dessus de l'horizontale. Cependant l'articulation de l'épaule est libre et la gêne est seulement mécanique. Il n'y a pas de douleur vive au niveau de la tumeur, mais la malade est très déprimée et cachectique; elle est fatiguée par le poids considérable de la tumeur.

Elle demande à être débarrassée et, sur ses instances, je me décide à pratiquer l'opération.

Une large incision sur la partie moyenne de la tumeur fait arriver sur elle. Il y a adhérence intime de la peau avec les enveloppes de la masse et le décollement est extrêmement difficile et long. La perte de sang est assez abondante. L'omoplate est comprise en grande partie dans la tumeur et il faut réséquer la moitié externe de l'os après décollement des muscles. Le point de départ de la maladie semble bien avoir été le bord spinal de cet os qui est atteint d'ostéite et très aminci. La peau fut suturée dans toute l'étendue de la plaie et un pansement compressif à la gaze salolée et à la tourbe appliquée sur le tout. La malade très affaiblie déjà, eut une syncope peu de temps après l'opération et succomba.

La tumeur à la coupe est de consistance fibreuse et très dure; il n'y a aucun point ramolli dans son intérieur; la structure est partout la même. Elle n'a pas d'enveloppe proprement dite, mais est recouverte par les aponévroses du dos auxquelles elles adhère intimement. Elle n'a pas été pesée, mais on peut estimer son poids à 15 kilos environ.

Le Dr Chaput qui a bien voulu se charger de l'examen histologique de la tumeur lui a trouvé la structure de *sarcome fasciculé.*

Anévrysme de l'aorte abdominale, par M. Buscarlet, interne des hôpitaux.

Le 10 février 1890, entre dans le service de notre maître, le Dr Rendu, à l'hôpital Necker, un homme âgé de 46 ans, actuellement courtier en vins, mais qui a exercé autrefois une profession libérale. Ce malade n'a pas d'*antécédents* rhumatisants, goutteux ni alcooliques, pas de syphilis, pas de maladies infectieuses, mais sa mère est morte d'une affection cardiaque, et son père d'une hémorrhagie cérébrale.

Jusqu'en 1887, il n'avait jamais été malade; à ce moment, il éprouva des douleurs lombaires sourdes, qu'il prit pour un lumbago; jamais elles n'étaient pulsatiles, elles augmentaient par la marche, les efforts, les courses à cheval. De temps en temps, il avait des crises ou des élancements qui l'obligeaient au repos. En même temps il s'affaiblissait et de jour en jour était plus essoufflé.

Digitized by Google

En octobre 1889 en faisant un faux pas, il dégringole tout un étage sur la région lombaire, se fracture 3 côtes du côté droit, perd connaissance et devient momentanément paraplégique. C'est surtout dans la région lombaire gauche qu'il souffre.

Au bout de 3 semaines, il se lève difficilement et se met à boiter (claudication intermittente).

Le 19 janvier 1890, il sort pour ses affaires et fait une longue marche. Le lendemain, il est pris de douleurs atroces dans le flanc gauche, la fosse iliaque, s'irradiant dans la cuisse et le testicule (évidemment, il se faisait à ce moment par suite de la rupture de son anévrysme, un anévrysme faux consécutif).

Il pâlit, devient syncopal et présente tous les signes de l'hémorrhagie interne.

Le 10 février, il se présente à l'hôpital, voûté, avec un aspect cachectique qui fait qu'on le reçoit aussitôt.

C'est un homme au teint pâle, jaunâtre, mais non subictérique. Sa respiration est anxieuse, courte. Le thorax présente des déformations rachitiques anciennes : côtes déprimées à droite, courbées à gauche, enfoncement de la première pièce du sternum. Crâne asymétrique.

Il existe en outre une déformation récente : une voussure de la partie antérieure du thorax du côté gauche ; à la percussion, une zone de matité qui s'étend de l'angle de l'omoplate au diaphragme ; la respiration lointaine, voilée, pectoriloquie aphone.

Le cœur est dévié, refoulé un peu en dedans, près du sternum. Le poumon est en bon état, malgré cet épanchement qui est séro-sanguinolent, comme le démontre la ponction exploratrice. Légèrement hypertrophié, le cœur présente un souffle d'insuffisance aortique, marqué dans le 3e espace droit.

Le pouls n'est pas celui de Corrigan, il est petit, ténu, indiquant une très faible tension artérielle.

La crosse de l'aorte ne dépasse pas la fourchette sternale.

Le foie est augmenté de volume, dur, un peu bosselé, il descend à deux travers de doigt au-dessous du rebord costal.

Au niveau de la rate, il existe une déformation de la région qui est bombée, volumineuse : on reconnaît que cet organe est soulevé par quelque chose de dur, elle fîle sous le doigt, mais a son volume normal ; ce que l'on sent au-dessous, c'est une tumeur du volume d'une tête d'adulte, mate à la percussion ; à la palpation, elle est rénitente, certains points donnant la sensation de flot, d'autres sont nettement fluctuants ; ailleurs, c'est une induration pâteuse. Cette tumeur est animée de battements rythmés, franchement expansifs. Il existe un bruit de double souffle très net.

La région est le siège de douleurs sourdes, plutôt que violentes. Retard du pouls fémoral sur le pouls radial. Absence de battements au niveau des pédieuses.

Le diagnostic porté à ce moment est : anévrysme de l'aorte sous-diaphragmatique, siégeant plutôt au-dessous du tronc cœliaque et au-dessus des artères rénales.

La santé générale n'est du reste pas atteinte.

Le traitement consiste dans le repos au lit, le régime lacté, l'iodure de potassium, la trinitrine ; quant à l'épanchement, étant donnée sa nature, on ne l'évacue pas.

Digitized by Google

Le 24 février, le malade va beaucoup mieux, il se lève; à la palpation on ne sent plus qu'une tumeur dure, mal définie, animée de mouvements expansifs qu'on ne constate qu'en glissant une main sous la région lombaire et plaçant l'autre en avant.

Le 9 mars, l'épanchement pleurétique semble avoir diminué, et le 20 mars on n'en retrouve plus aucun signe. La tumeur ne présente plus les battements visibles à l'inspection. Le foie a diminué de volume. La rate est sous la main, pas hypertrophiée du tout.

Le 22 mars, le malade demande à sortir quelques jours, mais il a été incapable de reprendre ses affaires, et a dû rentrer le lendemain à l'hôpital.

Le 3 avril, il peut monter sans arrêt deux étages, la tumeur est beaucoup plus petite, dure, à peine expansive.

Le 21 avril, il quitta l'hôpital.

Le 26, il revient, marchant à grand'peine, pâle, anxieux; toute la semaine il a dû garder le repos, et a souffert; au moment où il se met au lit, il perd connaissance, sa respiration s'arrête, et il meurt avec tous les signes d'une hémorrhagie interne foudroyante.

Le ventre est fortement ballonné.

Autopsie, faite le 27 avril. — Lorsqu'on ouvre la cavité abdominale, il s'écoule un flot de sang noirâtre, et l'on trouve immédiatement une masse de caillots semblables à de la gelée de groseilles, et qui adhérent à l'épiploon au-devant duquel ils se sont amassés; ils se continuent avec d'autres caillots qui remplissent le petit bassin. Leur masse pèse 550 gr.

En soulevant l'épiploon et l'intestin grêle, on aperçoit de suite une tumeur énorme, remplissant les 3/4 de la cavité abdominale environ, et occupant principalement la région lombaire gauche, en empiétant au delà de la ligne médiane, s'étendant depuis le diaphragme jusqu'à la fosse iliaque gauche. La rate de volume normal apparaît à sa place normale, et absolument distincte de la tumeur, en dehors et en avant de laquelle elle est située.

Immédiatement appliqués sur cette masse, nous trouvons le côlon descendant et l'estomac, tous deux intimement adhérents, ce dernier par toute l'étendue de sa grande courbure, est refoulé en avant et dirigé presque verticalement.

En soulevant le foie qui a gardé sa situation normale, on voit entre les deux feuillets de l'épiploon gastro-hépatique un épanchement de sang récent, situé entre le lobe gauche du foie et la petite courbure de l'estomac; il a décollé le feuillet péritonéal de la face antérieure de l'estomac et empiète sur une partie de cette dernière.

Le rein droit est à sa place normale, contre la colonne vertébrale; quant au rein gauche il ne peut être trouvé à ce moment.

Digitized by Google

Enlevant alors tous les organes de la cavité abdominale, on se rend compte que la masse de la tumeur est intimement adhérente à la colonne vertébrale, en avant et à gauche de laquelle elle est située; pourtant il n'existe aucune déviation ni altération des corps vertébraux. On arrive à l'en séparer par une dissection attentive, et l'on voit qu'elle se contiuue en haut directement avec l'aorte thoracique ; c'est bien une dilatation anévrysmale de l'aorte abdominale, s'étendant depuis l'orifice diaphragmatique jusqu'à 26 cent. au delà. Si l'on cherche l'*aorte* au delà de l'anévrysme, il faut disséquer la face postérieure de la tumeur, et on la trouve naissant à 10 cent. au-dessus de son extrémité inférieure; elle donne immédiatement naissance aux rénales à ce niveau, et son calibre est très réduit. La *veine cave* est énorme, et accolée à la face postérieure de la tumeur. En suivant les artères rénales, on trouve la droite volumineuse, et deux très petites artères du côté gauche; elles se rendent au *rein* de ce côté, qui fait corps à la tumeur qui s'est développée dans sa capsule graisseuse. Ce rein est aplati, il faut le décortiquer pour le reconnaître, et sa capsule propre ne peut être séparée de la tumeur. Les deux artères rénales se rendent : l'une à la partie moyenne du hile, l'autre à sa partie inférieure.

Deux veines y correspondent. Le rein présente à sa surface des infarctus nombreux; sur la coupe il est fortement anémié.

La rupture de la poche s'est faite au niveau de sa face postérieure, près du bord droit, un peu au-dessus du point d'où sort l'aorte; c'est une vaste déchirure déchiquetée, irrégulière, et par laquelle s'échappent des caillots ; elle correspond au niveau de la face postérieure de l'estomac; en cet endroit, les parois du sac sont minces et friables.

L'*aorte* a 4 cent. de diamètre au niveau de l'orifice diaphragmatique ; au-dessous du sac elle en a 2.

La hauteur totale de la *tumeur* est de 26 cent. et elle déborde la naissance inférieure de l'aorte de plus de 10 cent. A sa partie la plus large; elle a 18 cent.; 11 1/2 à la partie supérieure de l'ovoïde, 13 cent. au niveau du rein.

Les dimensions antéro-postérieures sont de 9 cent. Forme d'ovoïde irrégulier, présentant des dilatations secondaires irrégulières.

En ouvrant la tumeur par sa face antérieure, on constate que, tandis que cette dernière est formée par une paroi épaisse de 7 cent. et constituée soit par des couches de fibrine stratifiée, soit par les tissus voisins refoulés, tandis qu'il est difficile de reconnaître ce qu'est devenue la paroi aortique, la face postérieure de l'anévrysme, au contraire est plus mince, friable, distendue irrégulièrement, non recouverte de caillots anciens, c'est la continuation même de la paroi aortique. C'est là que s'est fait la rupture, et quelque temps auparavant il y avait eu une rupture incomplète au même point, car on y trouve des caillots anciens infiltrés dans la paroi.

Le *contenu* est formé par une masse de caillots considérables, dont les uns sont récents, les autres anciens, adhèrent aux parois.

Au-dessus de l'anévrysme, la *paroi de l'aorte* est semée d'une quantité de plaques athéromateuses, jusqu'à l'orifice cardiaque, elle est très inégale et présente des dépressions nombreuses. Au niveau de la crosse, il y a une dilatation considérable, qui présente 7 cent. de diamètre. A son origine, elle en présente 5.

Digitized by Google

Les valvules sigmoïdes sont absolument saines, de même que l'endocarde du ventricule gauche. Ce dernier est peu hypertrophié.

Dans la *plèvre gauche*, on trouve environ 2 litres de liquide séreux ; les poumons présentent des lésions de bronchite chronique. Le *rein gauche* aplati, anémié, mesure 13 centim. de longueur, sur 7 de largeur.

Le *rein droit* pèse 170 gr., il mesure 13 centim. de longueur, 7 1/2 de largeur, 3 1/2 d'épaisseur ; il est fortement congestionné.

Le *foie* pèse 1,600 gr. ; il présente l'aspect du foie muscade type.

La *rate* pèse 255 gr. et n'est pas altérée.

En résumé, il s'agit d'un anévrysme de l'aorte abdominale de grandes dimensions, chez un athéromateux.

L'anévrysme d'abord circonscrit s'est rompu partiellement, donnant lieu à un anévrysme *faux consécutif*, dans la sphère rénale.

Il a pu être diagnostiqué sur le vivant, bien que le malade fût envoyé à l'hôpital avec le diagnostic : *cirrhose hypertrophique*, à cause de son teint jaunâtre, son foie gros et la présence d'une tumeur dans le flanc gauche qu'on avait pris pour la rate. On avait aussi cru un moment à un *phlegmon périnéphritique*.

Pendant 2 ans la tumeur est assez bien supportée, mais à la suite d'une chute sur les reins les symptômes s'aggravent et la mort survient 7 mois après par rupture subite.

Rétrécissement mitral et tricuspidien chez un homme adulte, par M. A. Raoult, interne des hôpitaux.

Le nommé P., Auguste, âgé de 38 ans, est entré le 3 mars 1890, dans le service de M. Bucquoy, salle St-Augustin, nº 1.

Antécédents héréditaires : Père mort à 60 ans emphysémateux ; Mère encore vivante, 80 ans, actuellement dans une maison de santé. 2 sœurs, l'une existante, l'autre morte à 36 ans d'une affection cardiaque.

Antécédents personnels : A 5 ans, le malade eut une lésion du coude gauche, qui laissa persister une ankylose de cette articulation. A 8 ans, il eut la variole, et à 18 ans la fièvre typhoïde. A 22 ans, il fut pris d'une première attaque de rhumatisme, qui envahit les poignets, les cous-de-pied ; il resta malade pendant 3 semaines. Depuis lors, se produisirent de nouvelles attaques pendant 3 années, de moins en moins intenses. A partir de l'âge de 23 ans, il eut des bronchites à répétition chaque hiver. A 30 ans, il prit la syphilis (chancre, plaques muqueuses, roséole) et fut traité (pilules de protoiodure, liqueur de Van Swieten).

En 1886, le malade eut une pneumonie pour laquelle il fut soigné à Lariboisière où il séjourna 20 jours. Depuis ce temps, il resta oppressé, s'essoufflant facilement. Depuis un mois, après une chute, la dyspnée est augmentée, se manifestant pour la moindre cause.

Digitized by Google

A l'entrée. Le malade est pâle, maigre, il respire difficilement, se plaint d'une douleur dans l'épaule droite. La région précordiale est saillante, la matité cardiaque est augmentée au niveau de la base, surtout du côté gauche.

La main appliquée sur la région cardiaque perçoit un frémissement vibratoire très marqué, surtout au niveau de l'extrémité inférieure du sternum. A l'auscultation, on perçoit une arythmie notable des battements du cœur; les bruits sont éclatants, surtout à gauche du sternum, près de sa partie supérieure. Vers sa partie moyenne, on entend un souffle commençant avant la systole, persistant pendant celle-ci, souffle râpeux, très intense. Du côté de l'orifice aortique, on ne trouve rien. Le pouls est petit, serré, irrégulier.

Le 12. Le malade a très mal dormi, il est encore très essouflé, ne peut reposer que sur le côté droit. *Urines* troubles 500 c. c. Du côté du poumon, on trouve à gauche et en arrière, des râles sibilants et humides disséminés, et des râles fins à la base et sous la clavicule gauche. (Lotion avec teinture de digitale 3 gr.).

Le 20. Le malade est encore cyanosé, respire difficilement, néanmoins la bronchite diminue.

Le 26. La paroi est moins soulevée que précédemment par les battements cardiaques, qui sont plus réguliers. L'examen du cœur révèle à l'auscultation un premier bruit sourd mais sans souffle, et un bruit musical à timbre sibilant au second temps. Ce dernier a son maximum au niveau de la partie inférieure du sternum, au-dessus de l'appendice xiphoïde; doublement du second temps ayant son maximum au niveau du 3e espace intercostal gauche. Les urines sont plus abondantes (1000 gr.).

Le 28. Le bruit musical du second temps a diminué d'intensité; néanmoins on l'entend très distinctement dans l'aire tricuspidienne; il couvre une grande partie du grand silence.

6 avril. Le malade se plaint de douleurs au creux épigastrique. La langue est sale, saburrale. Purgatif, bicarbonate de soude, 5 gr.

Le 12. Le malade est somnolent, affaissé; la face est légèrement bouffie.

Le 13. L'abattement augmente de plus en plus; il répond à peine aux questions qu'on lui pose. Il dit cependant qu'il ne souffre qu'un peu de la tête. Le malade semble être atteint de phénomènes méningitiques.

Le 14. État subcomateux au moment de la visite; on arrive difficilement à l'en faire sortir. Il entr'ouvre les paupières, et répond par quelques monosyllabes. Ptosis de l'œil gauche. Strabisme divergent.

Raie méningitique. Ventre en bateau, constipation. Quelques vomissements hier dans la soirée. La peau est sèche, flasque. Le pouls est irrégulier, ainsi que les battements du cœur, on n'entend que le bruit musical du 2e temps. Pas d'élévation de la température.

25 matin. Mort.

Autopsie. — *Poumon droit :* emphysème à la partie supérieure surtout au bord antérieur. Quelques tubercules rares au sommet. A la base, splénisation ; le poumon en ce point se déchire facilement ; il adhère fortement au diaphragme et se rompt quand on veut l'en détacher. *Poumon gauche*: emphysème très marqué. Quelques tubercules rares. *Cœur*: dilatation énorme des oreillettes, surtout de l'oreil-

Digitized by Google

lette gauche, dont la cavité pourrait contenir une mandarine. Les ventricules sont au contraire petits ; leurs parois sont épaisses. L'*orifice mitral* présente un rétrécissement en forme de croissant à concavité droite et postérieure, percé au centre d'un diaphragme formé par les valves redressées. L'orifice laisse à peine pénétrer l'extrémité de la pulpe du petit doigt. Les valves sont lisses, unies, ne présentant pas de végétations, mais sont un peu bosselées à leur face supérieure. Les cordages sont un peu volumineux, blanc-nacré.

L'*orifice tricuspide* est légèrement rétréci ; il laisse pénétrer seulement deux doigts. *Les artères aorte et pulmonaire* sont petites, plus étroites que normalement ; elles ne sont pas atteintes d'insuffisance de leurs valvules. Au-dessus de l'orifice aortique on voit quelques plaques d'athérome. Le myocarde est légèrement grisâtre. Enfin il existe quelques plaques laiteuses de péricardite ancienne ; une au-dessous de l'auricule droite, une au niveau du sillon interventriculaire postérieur.

Foie, 1 kilog., présente l'aspect du foie muscade.

Rein, gauche 100 gr., droit 80 gr., décortication facile.

Encéphale. Petits tubercules miliaires disséminés sous la pie-mère à la surface des circonvolutions, peu nombreuses à droite, rares au niveau des circonvolutions frontales. Ils sont plus nombreux au niveau de la base autour de l'émergence des nerfs moteurs, principalement à gauche. Dilatation des ventricules cérébraux, remplis de liquide céphalo-rachidien.

Toutes les parties du cœur de ce malade sont réduites de volume ; il y a une sorte d'infantilisme de l'organe. Le rétrécissement de l'orifice mitral pur, est rare chez l'homme. La présence du rétrécissement tricuspidien explique la présence à l'auscultation du malade, du bruit musical du 2e temps. Ce bruit nous étonnait, car il est extrêmement rare de rencontrer cette lésion, à laquelle on ne pense donc pas d'ordinaire.

Cirrhose atrophique. — Anévrysme de la crosse aortique, par M. A. Raoult, interne des hôpitaux.

Il s'agit d'un malade ayant des antécédents d'alcoolisme invétéré entré dans le service de M. Bucquoy, le 21 avril 1890. Le développement du ventre a commencé à se manifester au mois de février 1890, accompagné de troubles digestifs, de perte des forces, d'amaigrissement. *A l'entrée*, le malade présente une teinte subictérique, de l'acné de la face. L'ascite est considérable ; la circulation supplémentaire sous-cutanée abdominale est assez marquée surtout à droite. Le foie est petit, atteint en haut la partie inférieure de la 6e côte, et en bas à peine le rebord des fausses côtes. La rate est volumineuse, les urines sont rares, foncées. L'examen du cœur révèle la présence d'un centre de battements à droite du sternum dans le 2e espace intercostal ; là on entend un souffle au 1er temps. La dyspnée est intense : la base du thorax est dilatée, déjetée en dehors. Le 24 avril, la ponction de l'abdomen donne issue à 7 litres d'un liquide transparent.

Digitized by Google

Le 26 avril, l'ascite a reparu, la dyspnée est considérable. L'examen du poumon ne révèle aucun signe. L'inspiration est sifflante, ressemble à du cornage. La région parotidienne droite est tuméfiée, douloureuse ; cette tuméfaction semble porter sur la glande elle-même. Pas de traces de suppuration.

Le 30 avril, le malade est depuis la veille dans le coma. Mort à 9 heures 1/2 du matin.

AUTOPSIE. — Ascite, 6 litres. Refoulement en haut du diaphragme et des organes thoraciques. Épanchement dans la plèvre droite. Œdème, congestion pulmonaire, généralisée des 2 côtés; quelques tubercules aux 2 sommets. Anévrysme aortique au niveau de la portion ascendante de la crosse, sur son bord droit et sa face antérieure, du volume d'un gros marron. Dilatation cylindrique de la portion située au-dessous et au-dessus, se continuant sur l'aorte descendante, jusqu'à 3 à 4 centim. du diaphragme. Athérome très marqué de la face interne de l'aorte. Amincissement des parois au niveau de l'anévrysme ; on remarque sur l'endartère deux points rouges d'aortite récente. Le foie pèse 1,200 gr., présente l'aspect clouté, la teinte gris sale, la dureté habituelle de la cirrhose aortique. Dans le lobe droit, on trouve à la coupe un noyau arrondi, du volume d'un marron, demi-mou, gris verdâtre à la périphérie, avec des grains jaunes, rouge brun (aspect d'un caillot) à la partie centrale.

Cette masse est, pour M. Cornil, un noyau d'adénome. La *rate* est volumineuse, dure (poids 550 gr.) ; sa capsule est épaissie, blanc grisâtre. A la coupe, îlots de sclérose, rouge vif, tandis que le reste de l'organe est violacé. Les *reins* sont très congestionnés, leur capsule s'enlève difficilement. La *parotide* est dure à la coupe, grise ; induration lardacée du tissu périglandulaire.

Dilatation de l'œsophage probablement d'origine congénitale, chez un tuberculeux. — Erosions hémorrhagiques ayant déterminé la mort, par M. BAUMÉ, interne des hôpitaux.

X., âgé de 25 ans, employé de banque, entre le 21 mars à Beaujon, salle Barth, lit 14 (service de M. Millard), pour des vomissements de sang.

Son état de faiblesse n'a permis d'avoir que peu de renseignements sur les symptômes présentés antérieurement. A l'âge de 12 ans, il a été immobilisé dans une gouttière pendant plusieurs mois pour une coxalgie, il présente actuellement une ankylose complète de la hanche du côté gauche.

Un an après, sans causes, il a commencé à se plaindre de l'estomac : douleurs épigastriques, digestions pénibles, vomissements fréquents. L'ingestion des aliments était particulièrement difficile ; il avalait en faisant un effort, comme s'il avait à lutter contre un arrêt qu'il rapportait à l'épigastre ; à ce niveau il présentait une douleur assez forte. Souvent il vomissait peu après son repas, rendant les matières ingérées, et la douleur était calmée par les vomissements. Pendant un an l'alimentation a été particulièrement difficile, les vomissements survenaient régulièrement tous les jours, et le malade était dans un état

Digitized by Google

d'anémie profond. Les vomissements ont toujours été alimentaires ; il n'a jamais rendu de sang.

Il y avait une amélioration marquée depuis cinq ans ; les vomissements étaient devenus très rares.

Au mois de décembre dernier, le malade fut atteint de la grippe épidémique ; depuis ce temps, il a continué à tousser, s'amaigrissant et présentant les symptômes d'une tuberculose confirmée.

Il y a huit jours, il fut pris brusquement de vomissements très abondants, qui se sont répétés depuis et qui le décident à entrer à l'hôpital.

A son entrée, on constate des signes d'infiltration aux deux sommets en avant, avec un peu de gargouillement du côté droit. C'est un homme amaigri, très pâle, très fatigué. Il vomit d'une façon presque continuelle, rendant presque sans effort après une légère quinte de toux ou sans cause des flots d'un liquide brunâtre, couleur chocolat, contenant des grumeaux de lait caséifié et des caillots de sang altérés. Aucune sensibilité à la région épigastrique, ni sur la colonne vertébrale.

Les vomissements continuent les jours suivants, malgré le traitement (glace à l'intérieur, potion avec extr. de ratanhia, piqûres d'ergotine). Le malade s'affaiblit peu à peu et meurt le 25.

A l'AUTOPSIE, après avoir enlevé les poumons et le péricarde, on trouve appliqué sur le côté gauche de la colonne vertébrale, l'œsophage formant un canal considérablement distendu dans toute sa longueur depuis la portion cervicale jusqu'à l'estomac avec lequel il se continue par une partie rétrécie relativement. C'est une dilatation cylindrique, régulière, sans bosselures.

A l'ouverture de l'œsophage, il s'écoule un liquide brunâtre analogue aux vomissements qui distendait complètement la poche. La muqueuse de l'œsophage rappelle à première vue l'aspect d'une aorte atheromateuse très dilatée ; elle est infiltrée dans toute son étendue d'îlots arrondis, blanchâtres, gros comme des lentilles, analogues à des tâches de bougie, qui semblent être des amas de graisse ; ces îlots sont séparés par des espaces de muqueuse à peu près saine, fortement imprégnée en certaines places par le sang des vomissements. En certains points, on trouve une vascularisation marquée, se dessinant en fins reseaux sous la muqueuse et, à la partie moyenne de l'œsophage, deux à trois veines volumineuses, faisant saillie à la surface.

Cette muqueuse, lisse, présente, surtout à sa partie inférieure un nombre considérable d'érosions dont elle est pour ainsi dire criblée ; ces érosions sans profondeur, sont circulaires, à bords nets, sans élevures ; un certain nombre d'entre elles sont obturées par un caillot noirâtre ; on ne trouve nulle part d'orifice vasculaire, source de l'hémorrhagie. Au niveau du cardia, on constate plusieurs fissures longitudinales, dont l'ulcération est recouverte de même par des caillots.

La longueur totale est de 26 centim. La plus grande circonférence est à la partie supérieure de 12 centim. De là le calibre s'amincit peu jusqu'à la partie moyenne 11 centim. 1/2, puis progressivement un peu plus jusqu'à la partie inférieure où il mesure 9 centim. de circonférence.

Le cardia mesure 4 centim. de circonférence ; il est donc dilaté

Digitized by Google

aussi; mais rétréci relativement à la partie supérieure. A son niveau, on ne trouve aucune cause de compression extrinsèque.

A la partie moyenne de l'œsophage est une petite depression, une sorte de début de cul-de-sac latéral.

L'épaisseur de l'œsophage ne semble pas notablement augmentée, la couche musculaire est très visible.

L'estomac ne présente pas d'altération appréciable ; ses orifices ne sont nullement rétrécis; sa cavité est un peu petite.

Les poumons contiennent quelques granulations tuberculeuses au sommet gauche; et à droite, une caverne assez grosse contenant de la matière puriforme. Autour du hile et de l'œsophage quelques ganglions tuberculeux.

Le foie présente un léger degré de dégénérescence graisseuse. Les reins ne semblent pas altérés.

Examen histologique, par M. le Dr Letulle. — L'*examen microscopique* m'a permis d'établir : 1° l'intégrité absolue du cardia qui n'était nullement rétréci ; 2° la structure normale de toutes les couches de l'œsophage en dehors des ulcérations en question.

Par contre, l'étude détaillée des ulcérations montre un aspect tout à fait typique, commun à toutes les ulcérations simples de l'œsophage, c'est-à-dire non tuberculeuses : la muqueuse est corrodée de la surface vers la profondeur, de sorte que les bords de l'ulcère sont taillés quelque peu obliquement.

Les couches épithéliales s'effondrent et laissent à nu la couche sous-muqueuse si riche, comme on sait, à l'état normal, en larges vaisseaux veineux.

La musculeuse de la muqueuse (muscularis mucosæ) dont l'épaisseur normale est considérable est normale encore, à peine hyperhémiée sur les bords de l'ulcération; tandis qu'au centre de l'ulcère les cellules musculaires lisses sont dissociées, corrodées même au point de disparaître totalement en laissant à nu sur une certaine étendue la couche cellulo-vasculaire et nerveuse sous-muqueuse.

On comprend de la sorte que les vaisseaux veineux de la région aient pu, mis à nu par le processus ulcératif, donner issue à de larges hémorrhagies. Mais ce qui constitue le point capital, à mon avis, de ces lesions ulcératives, c'est l'atonie du processus ulcératif.

En aucun point, en effet, même à la surface des ulcérations, on ne trouve trace d'un processus inflammatoire réactionnel bien marqué. A peine si de place en place, les noyaux des cellules plasmatiques ont-ils proliféré. Nulle part, on n'aperçoit un tissu embryonnaire, foyers de tissu de granulation réparateurs qui auraient pu organiser un travail cicatriciel au niveau de ces lésions progressives.

Les vaisseaux de toute nature eux-mêmes, adjacents à l'ulcération sont à peine irrités, ils demeurent béants.

Seules les glandes en grappe de la muqueuse sont, sur un grand nombre de points, le siège d'un processus inflammatoire des plus évidents, les culs-de-sac glandulaires sont en effet entourés par une large zone d'éléments embryonnaires et leur lumière est fréquemment comblée par des cellules qui n'ont plus les caractères normaux des épithéliums glandulaires muqueux.

En aucun point nous n'avons pu déceler la présence de bacilles tuberculeux.

Digitized by Google

En résumé, les lésions ulcératives semblent bien secondaires à l'irritation chronique subie par la muqueuse œsophagienne chroniquement dilatée. La stagnation inévitable des aliments dans la cavité sus-jacente au cardia suffit peut-être, à elle seule, pour expliquer le mode de formation des érosions progressives causes de la mort par hémorrhagie.

Séance du 9 *mai* 1890.

Présidence de M. Cornil

Tumeur mixte de la parotide. — Examen histologique, par le prof. Cornil.

J'ai l'honneur de présenter des coupes histologiques d'une tumeur de la parotide enlevée par M. Péan. Cette tumeur, de la grosseur d'un œuf de poule, avait évolué très lentement, en 18 ans environ ; elle a été enlevée par fragmentation, ce qui a permis de respecter le nerf facial compris dans son épaisseur. Cette tumeur est constituée par des parties dissemblables. Il s'agit tantôt d'un tissu dur, compact, blanchâtre, incrusté par places de sels calcaires, tantôt d'un tissu plus mou présentant de petits kystes et de structure aréolaire. Les parties constituées par un tissu dur et homogène, avec des stries calcaires ressemblent beaucoup à ce que nous avons décrit avec M. Ranvier dans le traité d'histologie pathologique sous le nom de tissu ostéoïde. Il est en effet formé de travées calcaires opaques à la lumière directe, alternant avec des travées claires colorées en rose sur les préparations au carmin. Les travées opaques présentent des corpuscules étoilés dont le bord est calcifié. Les travées claires sont formées de tissu conjonctif très dense, à faisceaux épais, hyalins, entre lesquels sont situées de petites cellules arrondies ou ovoïdes ou ramifiées.

En d'autres points, on trouve des cellules d'apparence cartilagineuse, possédant un noyau, un protoplasma et une capsule hyaline ; mais le tissu fondamental qui les unit est formé de faisceaux conjonctifs. Par places, on voit aussi des

Digitized by Google

cellules cartilagineuses à longs prolongements rameux multiples, rappelant tout à fait les cellules cartilagineuses des céphalopodes. Enfin, par places, il existe des conduits et des acini d'apparence glandulaire, des cavités plus ou moins arrondies, parfois assez volumineuses, de vrais kystes, de 1 à 2 millim. de diamètre, tapissées de cellules épithéliales polyédriques; ce sont certainement des culs-de sac de la glande, isolés dans la tumeur, et dont quelques-uns sont devenus kystiques, ce ne sont certainement pas des vaisseaux lymphatiques remplis de cellules, comme cela a été dit à propos de certaines tumeurs de la parotide.

Les kystes visibles à l'œil nu, sont tapissés des mêmes cellules épithéliales, que les acini glandulaires.

La tumeur est très vasculaire, sauf dans les parties calcaires. Encore trouve-t-on des vaisseaux à parois épaisses situés dans les travées fibreuses qui séparent les zones calcifiées. Certains vaisseaux ont leur paroi épaissie, infiltrée de petites cellules rondes.

Il s'agit donc là d'une tumeur mixte, à la fois fibreuse, cartilagineuse, incrustée de sels calcaires, avec des restes de la parotide; le tissu fibreux domine cependant, et il a subi diverses dégénérescences.

Les tumeurs complexes analogues dont il existe beaucoup d'exemples ont toujours une marche lente. Je dois dire néanmoins que je n'avais jamais vu dans la parotide de tissu ostéoïde aussi régulier et aussi caractéristique.

Cancer de l'estomac. — Cancer secondaire du péritoine, des ovaires et de l'utérus, par M. TREKAKI.

La malade est morte dans le service de M. Brault, à l'hôpital Cochin.

Les antécédents pathologiques, soit héréditaires, soit personnels de cette malade sont de peu d'importance. Elle ne nous révèle, en effet, aucune affection sérieuse du côté de ses parents.

La malade a eu 4 enfants. Réglée normalement, elle eut sa ménopause à 42 ans. Ses antécédents digestifs sont muets sur le point de départ de l'affection pour laquelle elle entre au service.

Les premiers phénomènes de sa maladie datent d'il y a deux ans. A cette époque elle a été prise, pour la première fois, de vomissements aqueux sans cause apparente. Ces vomissements survenaient à toute heure de la journée, aussi bien après les repas qu'avant. A part cela, la digestion semblait s'accomplir bien; mais elle a été prise d'une constipation assez opiniâtre. Elle ne ressentait aucune douleur du côté du ventre et en particulier du côté de la région stomacale. Après

Digitized by Google

chaque repas elle avait des hoquets. Malgré cet état qui a duré pendant une année entière, avec des intervalles d'accalmie, l'appétit est resté normal, et elle n'avait pas eu le moindre dégoût d'aliments.

Il y a 8 mois, la malade a ressenti pour la première fois des douleurs continuelles, vives, lancinantes même, dans la région de l'épigastre. Cela se passait en dehors des repas. Après les repas au contraire, elle ressentait une pesanteur dans le ventre. La constipation du début continuait encore. Cette fois elle était opiniâtre. Dans cet intervalle, les vomissements qui ont ouvert la scène ont cessé, mais l'appétit jusque-là satisfaisant, disparaît; en même temps le dégoût de la viande apparaît pour la première fois.

Cet état continuant, elle commença à maigrir. Ce n'est qu'en janvier 1890 qu'en palpant elle-même son ventre, la malade sentit une sorte de tumeur superficielle, et douloureuse à la pression. Un mois après (février 1890) elle entre dans notre service et on constate alors les phénomènes suivants : La maigreur n'est pas considérable ; l'embonpoint est encore suffisamment conservé. La malade a des vomissements continuels, mais bien plus fréquents après les repas, un quart d'heure environ après, sensation de brûlure derrière le sternum. Hoquets continuels. Constipation habituelle.

Les liquides ne sont pas supportés du tout : aussitôt que la malade en absorbe une certaine quantité elle les vomit. Les aliments solides sont au contraire mieux supportés.

La malade ressent des douleurs de ventre, très violentes, survenant en dehors des repas; plus violentes pendant la nuit et après les repas; on ne constate dans la région sus-ombilicale aucune saillie. Mais à la palpation, on tombe, au-dessus de l'ombilic et un peu à gauche, sur un corps dur, allongé transversalement, siégeant exactement à un travers de doigt au-dessous des fausses côtes gauches et se prolongeant du côté du creux épigastrique. Cette tumeur de consistance dure, est douloureuse à la pression, mais on ne peut pas facilement la délimiter. La partie sentie à travers les téguments a environ 12 à 13 centim. transversalement, et 4-5 centim. de haut en bas. On ne peut non plus délimiter ni sentir l'estomac. Pas de bruit de clapotement.

On diagnostique un cancer de l'estomac et cancer secondaire de l'épiploon. On ne constate aucune généralisation ni du côté du foie, ou des autres organes de l'abdomen. D'ailleurs la malade ne ressent aucune douleur spontanée ou provoquée du côté des hypochondres. Même chose pour les organes du petit bassin.

Les poumons sont sains; aucun signe stéthoscopique. Rien non plus du côté du cœur.

Au toucher vaginal, on ne constate rien de bien net.

L'appétit est nul. Renvois acides. Hoquets fréquents. Dégoût des aliments, et principalement de la viande.

La malade se plaint de coliques très douloureuses. Elle a du dégoût même pour l'eau de Vichy.

Depuis le 8 mars jusqu'au 30 du même mois, la malade a passé par des alternatives de crises de vomissements et d'accalmie. Les douleurs du ventre existent toujours. Aucune médication, ni la morphine, ni le chloral, ni la cocaïne à haute dose, ne calment ces douleurs. Dépression de plus en plus profonde.

Digitized by Google

15 avril. Vomissements continuels. Même état les jours suivants.

Le 20. La malade a du délire. Elle est dans le gâtisme depuis 3 jours.

Le 29. Le délire est calme et s'accompagne d'hallucinations incessantes. La malade a les yeux grands ouverts, avec léger strabisme ; mais elle ne reconnaît personne. De temps à autre, elle prononce des paroles incohérentes.

La maigreur des parois abdominales est extrême. On voit au niveau de la tumeur, que celle-ci fait saillie sous les téguments.

Le 30. Mort, après un court coma.

Autopsie, le 2 mai. — Avant l'ouverture du ventre, on sent, par la palpation, au-dessous du rebord des fausses côtes gauches, empiétant vers le creux épigastrique, la tumeur, allongée transversalement, qu'on sentait du vivant de la malade.

A l'ouverture du ventre, on constate l'*absence complète* de liquide ascitique. On tombe aussitôt sur une tumeur jaune de 13 à 14 cent. de long sur 5 à 6 cent. de large, tumeur occupant la grande courbure de l'estomac, dans sa partie moyenne et n'étant autre chose qu'un néoplasme du grand épiploon.

Cette masse est adhérente au pancréas et au gros intestin, ainsi qu'à la partie initiale du duodénum.

L'estomac est rétracté, très rétréci et caché sous les fausses côtes gauches. A l'ouverture de ce viscère on remarque que la partie droite de la grande courbure, toute la petite courbure, la moitié droite des faces antérieure et postérieure sont infiltrées de néoplasme qui fait saillie dans la cavité même de l'estomac et empiète du côté du pylore, mais sans obturer complètement cet orifice ; l'index peut encore y pénétrer assez facilement. A la coupe, le néoplasme est très résistant ; pas de suc laiteux au raclage.

L'*examen histologique* fait par M. Brault indique un épithélioma cylindrique.

Le grand cul-de-sac de l'estomac, le cardia ainsi que le 1/3 gauche des faces, sont sains. Rien du côté du duodénum.

Le péritoine diaphragmatique est criblé de noyaux cancéreux, de volume variant entre un grain de mil et celui d'une noisette.

Pas de noyaux néoplasiques dans le foie, qui est normal au point vue de sa consistance et de son volume.

Du côté de la rate on observe une périsplénite cancéreuse. Le péritoine peut être détaché facilement. Pas de participation de la rate au processus morbide. Les ganglions du repli gastro-splénique sont pris. Il en est de même des ganglions qui longent la petite courbure de l'estomac.

Des noyaux cancéreux du volume d'une lentille, sont parsemés sur toute l'étendue du péritoine de l'intestin grêle. Même état du péritoine pariétal qui recouvre les faces antérieure et postérieure de l'abdomen. Le péritoine pelvien dans sa totalité est également parsemé de petits noyaux cancéreux ; il en est de même du mésentère.

Du côté du petit bassin deux organes importants à signaler au point de vue de la propagation du cancer gastrique : l'utérus et les ovaires. Sur une coupe transversale de l'utérus on constate, greffés

Digitized by Google

dans l'épaisseur même du tissu musculaire de cet organe de petits points blanchâtres du volume d'une lentille, ayant l'aspect de petites masses cancéreuses. C'est ce que l'examen histologique a confirmé d'ailleurs. La muqueuse utérine est saine.

De chaque côté de l'utérus on remarque deux masses du volume d'une chataigne; elles ne sont autre chose que les ovaires qui sur une coupe transversale nous montrent une infiltration totale de leur tissu, par le néoplasme. La couleur du néoplasme est blanchâtre, et de même consistance que celui de l'estomac.

Les coupes histologiques ont démontré ici encore, un épithélioma cylindrique, de même nature que celui de l'estomac.

Aucune autre généralisation du cancer dans les organes de l'abdomen. Rien dans la vessie et le rectum. Les reins, le pancréas et la vésicule biliaire sont sains. Rien non plus du côté de la colonne vertébrale.

Les ganglions lymphatiques sus-claviculaires ne participent pas à la généralisation.

Les organes de la cage thoracique ne présentent rien de remarquable à noter. On trouve cependant au lobe moyen du poumon droit un tubercule enkysté du volume d'une grosse noisette de date ancienne, de consistance pierreuse, dont la malade ne s'est jamais ressentie.

Dans l'observation que nous venons de rapporter nous voyons quelques points intéressants à relever. D'une part la propagation du cancer stomacal sur presque tous les organes de l'abdomen, et d'autre part, sa localisation sur certains d'entre eux. En effet dans notre cas, le cancer se propageait sur le péritoine, les ovaires, l'utérus même, et respectait le foie, le pancréas, la rate et les organes les plus proches. D'une façon générale on sait que cette propagation est moins fréquente que la propagation dans la glande hépatique ou le pancréas: d'un autre côté, cette localisation ovarienne du cancer gastrique présente, elle aussi, un intérêt spécial à cause de sa moindre fréquence.

Nous citerons, comme se rapprochant par plus d'un trait de notre cas, une observation de Hempel où il est fait mention d'un cancer du pylore avec dégénérescence cancéreuse secondaire des deux ovaires.

Dans notre observation, le cancer paraît, après avoir envahi le péritoine, s'être propagé de proche en proche en particulier aux ovaires et à l'utérus en les pénétrant de dehors en dedans.

M. Brault a examiné histologiquement ce cancer: il présente les coupes de la partie malade de l'utérus; on suit très

Digitized by Google

nettement le mode d'envahissement de l'épithélioma sous forme de tubes qui rappellent les glandes de l'estomac.

M. Cornil. — Il est rare de voir dans l'utérus des cancers secondaires; car c'est une loi que les organes qui sont le siège ordinaire des cancers primitifs, présentent rarement des cancers secondaires.

Tumeur cérébrale. — Hémiplégie droite incomplète. Ptosis gauche, par M. Trekaki.

Malade morte dans le service de M. Brault à l'hôpital Cochin. Voici l'histoire clinique de ce cas.

Le 9 mars 1889, notre malade, âgée de 47 ans, en montant l'escalier, perd connaissance et tombe sur le côté droit du corps. Ne pouvant plus marcher, on la relève et on la porte chez elle; lorsqu'elle est revenue à elle, tout le côté droit était paralyse. La bouche était déviée à gauche, la commissure labiale gauche était relevée. La malade n'a pas été aphasique ; elle parlait, mais difficilement, à cause de la déviation de la bouche, ainsi que de la langue, qui, paraît-il, était déviée à gauche. Il n'y avait pas alors de ptosis. La paralysie des membres était, d'après le dire de la malade, complète. Ce n'est qu'en août dernier, c'est-à-dire 5 mois après l'hémiplégie, que celle-ci a été notablement améliorée : elle pouvait, nous dit-elle, remuer les membres quoique avec difficulté. Notons, en passant, que dans cet intervalle de 5 mois, jamais la malade n'a eu de vomissements ni de céphalalgie avant le mois d'octobre dernier. A cette époque, elle s'aperçoit un jour en se réveillant, qu'elle ne peut plus relever la paupière supérieure du côté gauche. Elle consulte M. de Wecker qui constate un ptosis complet de la paupière supérieure gauche. Le ptosis a diminué considérablement et au bout d'un mois, elle entr'ouvrait l'œil.

En décembre dernier, apparaissent des vomissements alimentaires et bilieux. Cet état persistant, elle entre à notre service le 18 mars 1890.

Etat à l'entrée : Hémiplégie *incomplète* à droite : la malade peut porter la main à la bouche, mais elle ne peut manger avec son membre paralysé; elle ne fait que des mouvements maladroits. La marche est aussi difficile; la malade traîne le membre paralysé. Elle peut soulever le membre inférieur droit du lit, à 30 centim. de hauteur.

A la face, on remarque que la commissure labiale est relevée du côté de l'œil correspondant. Ptosis incomplet à gauche. Pas de phénomènes pupillaires : ni de troubles de l'accommodation. Langue déviée à droite. Photophobie. Pas d'aphasie.

Elle ne peut nous donner des renseignements au point de vue de la syphilis. Aucun renseignement sur le traitement institué au moment de la première attaque, ni sur celui que conseilla M. de Wecker.

Pas d'incontinence d'urine ni des matières fécales.

Digitized by Google

Le réflexe rotulien est augmenté du côté paralysé. Réflexe plantaire normal.

Pas de gâtisme. Pas d'eschares au sacrum ni aux fesses.

Rien à gauche.

Aucune particularité à signaler jusqu'au 26 mars. Ce jour, la malade se plaint d'une céphalalgie très intense. La céphalalgie n'a pas de localisation précise. Elle est lancinante et occupe tout le crâne. 2 gr. d'antipyrine la calment légèrement.

Le lendemain, des vomissements alimentaires et bilieux apparaissent.

28 mars. La céphalalgie qui persiste encore est plutôt, ce matin, fronto-occipitale gauche.

Même état jusqu'au 8 avril. Ce jour-là la malade a du délire. Les pupilles sont dilatées; elles ne réagissent plus à la lumière. La céphalalgie est très intense : la malade vocifère et crie : « ma tête, ma tête ! » Constipation. Pas de phénomènes convulsifs.

Même chose les jours suivants : la céphalalgie persiste.

Mort le 14 avril.

Autopsie, le 15 avril : — *Encéphale :* Les méninges ne présentent rien de particulier; elles se décollent facilement ; aucune adhérence de la pie-mère avec la substance cérébrale. La pie-mère ne présente ni injection ni suffusion sanguine en aucun point de son étendue.

Les circonvolutions paraissent saines. Sur une coupe transversale du cerveau on voit une tumeur du volume d'une grosse amande implantée dans le noyau extraventriculaire du corps strié, du côté gauche. La tumeur n'empiète pas sur la capsule interne. A la coupe elle présente une consistance demi-molle, et une couleur grisâtre. L'examen microscopique fait par M. Brault révèle des caractères histologiques qui portent à classer cette tumeur parmi les syphilomes (gommes). En effet cette tumeur *est très vasculaire*, et on ne *trouve pas trace* de cellules géantes. On ne trouve sur ce même hémisphère aucune hémorrhagie, si ce n'est un petit point hémorrhagique de date récente, de volume d'une grosse lentille et occupant l'épaisseur de la couche optique.

Pas trace de compression des nerfs crâniens, et en particulier du moteur oculaire commun.

Rien à l'hémisphère droit.

Poumons : Congestion pulmonaire intense aux deux bases, il y aurait probablement là de petites hémorrhagies capillaires.

Cœur : Flasque, gras. Pas de lésions des orifices.

Rien du côté des autres organes.

La moelle épinière n'a pas été examinée.

Telle est, en résumé, l'histoire clinique et anatomo-pathologique de notre malade. On voit par ce qui vient d'être dit que l'intérêt de cette observation porte : sur la présence d'une tumeur syphilitique dans une partie du cerveau peu communément envahie par cette maladie, et en dernier lieu, sur les phénomènes peu marqués que notre malade a présentés, au point de vue clinique.

Digitized by Google

Ces phénomènes cliniques, l'hémiparésie droite peuvent en effet s'expliquer par le siège même de la tumeur. Nous avons vu plus haut, que la tumeur siégeait dans l'épaisseur même du noyau extra-ventriculaire; elle se prolongeait en haut et en bas, et comprimait les tractus blancs de la capsule interne, sans les détruire.

Quant à la parésie du releveur de la paupière supérieure gauche, nous ne pouvons pas l'expliquer, l'examen du nerf n'ayant pas été fait. La présence d'une pareille tumeur dans les noyaux centraux du cerveau est un fait rare, d'après ce que professent nos classiques; on sait, au contraire que les tumeurs méningées ou extra-cérébrales d'origine syphilitique sont relativement fréquentes.

M. Brault. — Le syphilome intracérébral vrai est rare ; il y a presque toujours en effet des lésions méningo-corticales. Je crois pouvoir admettre qu'il s'agit là d'une gomme à cause de l'aspect fibroïde du centre, de l'absence de cellules géantes.

Je n'y ai pas vu de bacilles, mais je dois ajouter que la pièce avait passé dans le liquide de Müller.

M. Cornil. — En présence de pareilles productions, il y a toujours quelque doute : bien que l'absence de cellules géantes légitime bien l'idée d'une gomme. Cette tumeur, dans le cas particulier, s'est développée dans le tissu nerveux et à ses dépens; les vaisseaux y sont en effet entourés d'une zone claire, sorte de gaine distendue, comme dans le tissu normal ; il n'y a pas de profonde dégénérescence puisque au centre les vaisseaux sont à peine rétrécis ; ce fait est bien contraire à l'hypothèse de nature tuberculeuse.

Mais d'une façon générale le tissu gommeux est peu caractéristique; les nodules d'inflammation chronique, ce qu'on appelle le phlegmon chronique, ressemblent beaucoup à la gomme et pour les distinguer, il faut tenir compte de la topographie générale. Certaines lésions sont même plus faciles à reconnaître à l'œil nu, comme les gommes du foie. J'ajoute que les lésions tertiaires de la syphilis sont rares, en tant que lésions primitivement tertiaires ; le plus souvent elles ont leur point de départ dans les premières périodes de la maladie et ont continué à évoluer, ou bien elles se sont développées à l'occasion d'un traumatisme.

Digitized by Google

Perforation de l'estomac. — Gangrène de la rate. — Abcès périsplénique. — Perforation du diaphragme. — Gangrène pulmonaire, par M. LE NOIR, interne des hôpitaux.

M..., Marie, 32 ans, entrée dans le service de M. le professeur Bouchard, le 9 mars 1890.

Cette malade, lors de son admission à l'hôpital, était dans un état d'amaigrissement extrême ; elle se plaignait de tousser depuis longtemps déjà, et d'expectorer abondamment surtout le matin.

A l'examen, on constatait dans toute la moitié inférieure du poumon gauche les signes d'une vaste excavation, souffle, gargouillement, bruit de succussion. Les crachats rejetés en grande quantité, étaient très fétides, la dyspnée vive, les sueurs nocturnes abondantes, la température élevée avec de grandes oscillations vespérales. Ces signes n'ont pas cessé de s'accentuer jusqu'à la mort de la malade (31 avril).

A L'AUTOPSIE on découvrit que le poumon gauche présentait une vaste excavation remplie d'un liquide extrêmement fétide ; une partie du tissu pulmonaire était adhérente à la plèvre pariétale et aux côtes, les parois gangrenées et irrégulières.

Une grosse bronche s'ouvrait dans cette cavité qui communiquait en outre à travers le diaphragme avec une collection purulente sous-phrénique. La perforation du diaphragme permettait l'introduction de l'index.

La rate entourée de pus, était elle-même gangrenée de sorte qu'elle formait une poche remplie d'un liquide putrilagineux dans lequel baignaient des morceaux de tissu splénique sphacélé.

Enfin l'examen de l'estomac a démontré l'existence d'une perforaon située à 1 cent. 1/2 environ du cardia.

EN RÉSUMÉ. — Les lésions trouvées à l'autopsie ont été : perforation de l'estomac ; abcès gangreneux sus et sous-phrénique formés aux dépens du poumon et de la rate.

Tumeur myxo-sarcomateuse de la parotide, par M. PAUL BEZANÇON, interne des hôpitaux.

Le nommé Ra..., journalier, âgé de 50 ans, entre le 29 avril 1890, à Lariboisière, salle Nélaton, n° 7, service de M. le Dr Peyrot, pour une volumineuse tumeur de la région parotidienne. Ses *antécédents héréditaires* sont nuls ; son frère est mort après plusieurs années de maladie, il avait des hématémèses répétées et son teint était jaune paille ; une sœur est bien portante.

Le malade, homme robuste, n'a pas eu dans sa jeunesse d'affection grave. Il y a vingt-cinq ans, il a remarqué derrière le masséter du côté droit un noyau de la grosseur d'un pois ; cinq ans après, il était, dit le malade, de la grosseur du pouce ; ce n'est que depuis 1886 environ que le néoplasme a pris un développement rapide. Il s'est fait d'ailleurs sans causer de douleur, sans apporter au malade d'autre gêne que celle qui résulte du volume même de la tumeur, sans le forcer à interrompre les travaux des champs auxquels il est employé.

Digitized by Google

La tumeur s'étend de l'extrémité inférieure de l'oreille jusqu'au menton qu'elle déborde de 6 à 8 centim. Son grand diamètre mesure 30 cent., son petit, 20. La peau qui la recouvre est semée de varicosités, elle n'est nulle part adhérente à la tumeur. Celle-ci est multilobée, dure, non fluctuante, assez mobile; son pédicule est très large, on ne peut l'embrasser des deux mains. Pas d'adhérence avec le maxillaire, ni avec la région sus-hyoïdienne. Le lobule de l'oreille est simplement soulevé, sans que le pavillon soit déformé; pas de surdité; pas de paralysie faciale, ni de compression nerveuse.

Le 6 mai, M. Peyrot pratique l'ablation de la tumeur; elle est faite aisément, celle-ci étant complètement encapsulée; par sa partie profonde la tumeur est en contact avec la glande parotide dont on voit nettement les lobules, sans pénétration de la capsule par le tissu glandulaire.

Le néoplasme pèse 1340 grammes; il est ovale, avec des bosselures nombreuses; il est assez résistant au scalpel, de couleur blanche, avec quelques parties ramollies et contient en deux endroits des kystes à parois anfractueuses et à liquide clair.

Examen histologique, par M. A. Raoult. — Avec un grossissement faible, on trouve la masse néoplasique circonscrite par une paroi fibreuse épaisse, dense, d'où partent concentriquement des traînées fibreuses, qui disparaissent assez rapidement dans l'intérieur de la masse. Ces travées limitent des îlots d'aspect variable. Les uns très clairs d'apparence réticulée, friables, d'autres plus denses dont les éléments sont vivement colorés par les réactifs. Ces derniers îlots présentent en certains points une apparence acineuse, dont les cavités sont remplies d'une substance réfringente colorée en jaune par le picro-carmin, restant incolore sur les préparations colorées par le carmin d'alun.

A un fort grossissement, on voit que les premiers îlots, clairs, d'apparence réticulée, sont composés de cellules ramifiées du tissu conjonctif, à prolongements nombreux, et de cellules d'apparence embryonnaire accolées à ces dernières. Les deuxièmes îlots plus denses sont formés de deux sortes d'éléments; les uns qui composent la majeure partie de la trame ont une apparence fusiforme, soit régulièrement accolés en faisceaux, soit irrégulièrement disposés; les autres, qui entourent les cavités d'apparence acineuse que nous avons mentionnées plus haut, sont rangés régulièrement autour de ces cavités. Ces derniers éléments polyédriques, d'aspect épithélial gardent partout leur rapport avec les cavités acineuses; ils sont en contact intime à la périphérie avec les éléments fusiformes d'aspect sarcomateux. La matière réfringente située au centre des acini est amorphe, d'aspect colloïde. Parmi les éléments fusiformes qui englobent les cavités, on remarque de nombreuses fibres élastiques très volumineuses, formant en quelques points un reseau assez serré. Les vaisseaux qui rampent dans le même tissu ont leurs parois très réfringentes.

Nous n'avons rencontré aucun élément d'apparence cartilagineuse; dans plusieurs points, parmi les éléments sarcomateux, nous avons observé des cellules en voie de prolifération avec 2 ou 3 noyaux et d'autres éléments dans les noyaux desquels le carmin d'alun faisait apparaître des figures karyokinétiques très nettes.

Digitized by Google

Nous pensons être ici, en présence *d'une tumeur mixte, myxo-sarcomateuse avec des éléments épithéliaux d'aspect adénomateux.*

Fibro-myôme et grossesse tubaire, par MM. PICHEVIN et PAUL PETIT.

Mme X...., artiste, âgée de 30 ans, a perdu son père d'une maladie de cœur, un frère de tuberculose et 5 autres en bas-âge; a été menstruée à partir de 14 ans et d'une façon très régulière jusqu'au mariage qui a eu lieu à 20 ans. Il y a huit ans est accouchée facilement d'un gros enfant qui est mort 28 jours après sa naissance, de convulsions. Retour de couches à six semaines. Se lève le 15e jour. Un an après, aurait été retenue au lit pendant un mois, par une maladie qualifiée de péritonite et qui aurait consisté, à la suite d'un léger retard des règles, en de grandes douleurs de ventre durant deux jours, suivies d'une perte, sans vomissement ni fièvre. Depuis, nouveaux retards des règles, à deux reprises, il y a 2 ans 1/2 et 18 mois. Vers cette dernière époque, aurait eu des crachements de sang et on lui aurait donné à entendre qu'elle avait les poumons très compromis.

Le 2 mars 1890, la malade a eu ses règles comme à l'ordinaire, un peu moins abondantes peut-être. Le 1er avril et dans les jours qui suivent, elle éprouve quelques douleurs vagues dans le bas-ventre : un médecin consulté la déclare enceinte de 4 mois. Le 27 avril (à la suite d'un retard de 25 jours par conséquent) les règles reparaissent et durent 8 jours.

Dans la nuit du 3 au 4 mai, alors qu'elles duraient encore, la malade éprouve durant 1/2 heure de vives douleurs dans le bas-ventre et les reins; elle sent « quelque chose se décrocher dans son ventre ». Le 4, à 11 heures, ces douleurs reparaissent à peu près dans les mêmes conditions, mais avec une intensité plus grande. Ces douleurs extrêmement vives ne sont pas accompagnées de refroidissement, de pâleur, de petitesse du pouls, de tendance à la syncope (1).

La malade est examinée à ce moment par le Dr Pichevin à la clinique du Dr Doléris. Femme ayant l'apparence d'une bonne santé. Glandes mammaires grosses et dures. Pas de pigmentation de l'aréole ni de l'abdomen. Col entr'ouvert, mais de consistance ferme en tout point. Vagin œdémateux. Grosse tumeur, partant du petit bassin pour remonter tout près de l'ombilic ; cette tumeur, de consistance ferme, arrondie, développée davantage vers la droite, fait corps avec l'utérus ; elle est mobile en tous sens. Diagnostic : fibro-myôme utérin, grossesse récente et avortement probables.

La malade se remet complètement de la crise qu'elle a traversée. Dès le soir, l'appétit est excellent. Aucune sensibilité dans le bas-ventre. Mme X... se trouve bien. Jamais le fibrome n'a donné lieu à aucun trouble de compression. La malade ne peut pas croire qu'elle a une tumeur dans le ventre.

Opération le 9 mai, par le Dr Doléris : Section de la paroi abdominale à mi-chemin de l'ombilic et du pubis, sur une longueur de 10 cen-

(1) L'un de nous a assisté à la dernière crise douloureuse.

Digitized by Google

tim. environ. A l'ouverture du péritoine, écoulement d'une assez grande quantité de sang noir et sirupeux. On amène assez facilement au dehors une tumeur ayant l'apparence d'un fibro-myôme, un peu plus grosse que les deux poings réunis et faisant corps avec l'utérus. Après passage de deux broches et ligature élastique, la tumeur est réséquée au voisinage de l'isthme utérin. Le pédicule est ensuite raccourci par tranches successives, et dans la mesure du possible, jusqu'au voisinage des broches, puis on le cautérise au thermocautère et l'on rapproche ses bords à l'aide de points séparés à la soie de façon à augmenter sa résistance. Fixation du péritoine pariétal tout autour du pédicule à l'aide de points au catgut. Suture de la paroi au crin de Florence.

Examen de la pièce. — Elle pèse 910 grammes et comprend le corps de l'utérus, un fibro-myôme inclu dans sa paroi latérale gauche et les annexes. Le fibro-myôme constitue la plus grande masse de la tumeur, il est de forme arrondie; le tissu fibreux y semble prédominant. Les annexes du côté gauche sont absolument saines. Il en est de même de l'ovaire droit et de la moitié juxta-utérine de la trompe de ce côté; mais l'ampoule de cette même trompe est considérablement dilatée et présente l'aspect d'un boudin noirâtre un peu plus gros et à peu près aussi long que le pouce, légèrement vallonné à la surface, comme si la couche circulaire du muscle tubaire avait inégalement cédé sous un effort excentrique. Elle est rupturée juste à sa jonction avec le pavillon de telle sorte que les franges de ce dernier ne sont pas reconnaissables, mais le ligament tubo-ovarique est intact. En continuant la section de la trompe, à partir de la rupture, on tombe sur une petite masse montée sur ses parois et présentant l'aspect d'un caillot; mais caillot et parois sont réunis par des tractus déliés qui, examinés sous un filet d'eau, ont tout l'air de villosités choriales. Du reste, en ouvrant le caillot on tombe sur une poche amniotique des plus nettes, remplie d'un liquide clair.

En aucun point de la surface de la pièce, soit autour de la tumeur, soit autour des annexes, on ne trouve de vestiges d'adhérences.

Il est donc probable que la grossesse ectopique et sa terminaison prématurée doivent être directement attribuées à la compression exercée par la tumeur fibreuse : l'élément mâle a pu se porter à la rencontre de l'ovule, mais ce dernier s'est trouvé arrêté dans la première moitié de la trompe ; d'autre part, le kyste fœtal s'est trouvé gêné dès le début dans son développement d'où sa rupture prématurée avec ou sans intervention d'un déplacement brusque de la tumeur. Nous avons trouvé au contact immédiat de la trompe, juste au niveau du point où elle pénètre le tissu utérin, un fibrome minuscule, de la grosseur d'une lentille ; mais nous ne saurions attacher aucune importance à cette constatation, au point de vue pathogénique, le calibre de la trompe étant très facilement perméable à un crin de Florence à l'endroit indiqué.

La relation qu'on vient de lire sera rattachée avec fruit à deux observations toutes récentes, l'une présentée par le Dr Doléris, en janvier dernier, à la Société obstétricale et gynécologique, l'autre présentée à la Société anatomique, séance du 21 mars 1890, par M. Brodier, interne des hôpitaux. Elle confirme les vues de Veit qui, avant de croire à l'entité de l'hématosalpinx, demande qu'on lui fasse au moins

Digitized by Google

la preuve, dans un seul cas d'hémorrhagie tubaire, de l'absence des villosités choriales.

ÉLECTIONS

MM. MICHAUT et MARX sont nommés *membres correspondants*.

Séance du 26 *mai* 1890.

PRÉSIDENCE DE M. CORNIL

Pouce surnuméraire. — Désarticulation, par M. MAUNY, interne des hôpitaux.

Le pouce surnuméraire que je présente a été enlevé ces jours-ci par M. Monod chez un enfant âgé de neuf mois.

Cet enfant, d'ailleurs très bien constitué, ne présente aucune autre malformation. Les autres doigts, à la main et aux pieds ne présentent rien de particulier. Je n'ai rien trouvé non plus dans ses antécédents héréditaires. Il n'existe aucune tare chez ses ascendants.

Ce pouce, qui paraissait bien articulé avec la tête du 1er métacarpien, était en demi-flexion permanente, la phalange unguéale à angle droit sur la 2e phalange, et lorsqu'on essayait de le redresser, il reprenait de suite sa position première.

Les parents réclamant l'opération, M. Monod pratique, sans chloroforme, une incision des téguments en raquette modifiée. Libération de la peau et recherche de l'extrémité inférieure du pouce qui s'articule avec la tête du métacarpien. Il existait une synoviale commune avec le pouce véritable qui lui, se trouve dans l'axe du métacarpien.

Pendant le cours de l'opération, le bistouri n'a rencontré ni tendon extenseur, ni fléchisseur.

Une dissection attentive n'a pas permis de découvrir la moindre expansion tendineuse.

Réunion de la plaie, sans drainage, sutures aux crins de Florence; simple pansement au collodion. Les suites de l'opération ont été des plus simples. Aujourd'hui le petit malade est guéri.

L'an dernier à l'hôpital Lariboisière, j'ai eu l'occasion d'observer dans le service de M. Périer un autre cas de polydactylie chez un homme de 23 ans. Mais là, il s'agissait d'une bifurcation du premier métacarpien.

L'opération a été des plus simples. On a sectionné avec la pince coupante et au ras du métacarpien, le pouce ainsi im-

Digitized by Google

planté. Il n'y a pas eu de désarticulation à faire comme dans le cas précédent.

Il m'a paru intéressant de réunir ces deux cas de polydactylie, le premier représentant un cas de vrai pouce surnuméraire avec articulation complète et commune avec l'autre pouce, le second consistant en une simple bifurcation du 1er métacarpien avec deux phalanges également.

Épithélioma de l'œsophage. — Ulcération de l'aorte. Mort par hématémèse, par M. VIMONT, interne des hôpitaux.

Jean-Louis L..., âgé de 68 ans, tonnelier, entre à l'hôpital St-Antoine, le 29 avril 1890, salle Bichat, service de M. Landrieux. Cet homme depuis 3 mois, se plaint de douleurs en ceinture et de difficulté pour avaler ses aliments. L'appétit est du reste conservé. Depuis deux mois la déglutition se fait plus péniblement, il maigrit et se décide à entrer à l'hôpital. Il n'a pas de vomissements et n'a jamais eu d'hématémèses.

A son entrée à l'hôpital, le malade qui est amaigri, se plaint de vives douleurs au creux épigastrique, il ne peut manger d'aliments solides, il se nourrit de bouillon, de lait et de bouillies.

Le cathétérisme de l'œsophage révèle un rétrécissement siégeant à 31 centimètres des mâchoires.

L'âge du malade, son aspect cachectique faisait penser au diagnostic d'épithélioma, cependant la dilatation anévrysmatique des artères du bras rendait plausible l'idée d'un anévrysme de l'aorte comprimant l'œsophage.

Le 11 mai, le malade est pris d'hématémèse dans la cour de l'hôpital, il est reporté dans son lit et meurt rapidement.

A l'AUTOPSIE nous trouvons une ulcération de l'œsophage, ovalaire allongée dans le sens de l'organe, d'une longueur de 4 à 5 cent. dont le fond est couvert d'un détritus sanieux mélangé à des caillots sanguins. Les bords de cette ulcération qui siège sur la partie latérale de l'œsophage sont durs et calleux. Après avoir détergé le fond de l'ulcère nous trouvons à sa partie inférieure un orifice petit qui communique avec l'aorte très amincie à ce niveau, orifice qu'on retrouve également du côté de l'aorte. L'examen histologique a prouvé qu'il s'agissait d'un épithélioma ulcéré. L'estomac est rempli par un caillot de 5 à 600 gr.

L'examen des autres organes ne fournit rien de particulier.

Inversion totale irréductible de la matrice, produite par un fibrome. — Hystérectomie par un lien élastique. — Guérison, par M. L. GENDRON.

Madame X..., 60 ans. D'une bonne santé habituelle ; a été réglée à 17 ans. Les règles furent souvent douloureuses et irrégulières. La ménopause s'établit vers 43 ans, sans accident.

Vers 45 ans, la malade eut des métrorrhagies très abondantes avec coliques et sentit alors que la matrice se déplaçait.

Digitized by Google

A 52 ans, l'utérus se montre à la vulve et peu à peu la chute devient complète. La malade perdait alors alternativement du sang et des mucosités. Depuis, les pertes sanguines ont presque complètement cessé.

A l'examen, on voit pendant entre les jambes de la malade une tumeur longue de 15 centimètres environ, grosse comme trois doigts, rouge, mais non excoriée à la surface. La partie terminale est constituée par une tumeur fibreuse du volume d'un petit abricot. Elle est dure, mamelonnée et sessile. Elle se continue avec l'utérus complètement inversé, sur le fond duquel elle s'est développée et qui montre sa muqueuse rouge vif. Ensuite se voit le vagin séparé par un petit sillon, qui marque son insertion sur le col. Les lèvres sont complètement effacées.

En palpant, on sent que le tout a une consistance ferme. La muqueuse de l'utérus est presque insensible au toucher. On peut reconnaître, à la base de la tumeur, deux cordons épais remontant dans le ventre, qui paraissent être les trompes, et plus haut les ovaires fuyant sous le doigt explorateur.

C'est une inversion totale de l'utérus qui a été causée par la présence d'un petit fibrome développé sur le fond de cet organe.

On ne pouvait songer à enlever le fibrome et à réduire ensuite l'utérus. Le mal était trop ancien, l'utérus trop rigide. On pouvait trouver des adhérences péritonéales.

M. le Dr Le Bec se décida pour l'hystérectomie qui fut faite le 1er mai 1890.

Pour cela il fit refouler les ovaires en haut par un aide et mit un lien de caoutchouc enroulé deux fois presque au niveau du col. Pansement à la gaze iodoformée.

Le premier jour la malade souffrit un peu : on lui fit une piqûre de morphine et on fut obligé de la sonder.

Le deuxième jour la malade ne souffrit plus.

Le troisième jour, M. le Dr Le Bec coupa la masse avec des ciseaux à un centimètre en avant de la ligature élastique. Il ne s'écoula pas une goutte de sang. Injection de sublimé à 1/1000.

Le cinquième jour, la malade eut de la cystite et urina du sang. Le sublimé fut remplacé par de l'eau chloroformée faible.

Le sang disparut de l'urine le 7e jour.

Le onzième jour le fil élastique tombe sans accident.

La malade est guérie.

Examen de la pièce. — La section a porté à l'union du corps et du col, sur la partie de l'utérus déformée se voient les orifices des trompes allongées et hypertrophiées. Le fond est recouvert par le péritoine parfaitement sain. A l'extrémité se trouve le petit fibrome qui n'offre rien de particulier à signaler. Les ovaires n'ont pas été touchés.

Tumeur volumineuse de l'utérus. — Hystérectomie abdominale. — Mort, par M. CHIBRET, interne des hôpitaux.

La nommée P..., Célestine, âgée de 50 ans, entre le 1er mai 1890 à la Salpêtrière, dans le service de M. Terrillon, pour une tumeur abdominale.

Digitized by Google

Voici, brièvement résumée, l'histoire clinique de cette malade.

Elle s'est toujours bien portée jusqu'à il y à 3 ans. A cette époque l'affection a débuté par des douleurs dans le bas-ventre au moment des règles, qui devinrent elles-mêmes plus longues et plus abondantes. Jamais la malade n'a eu d'hémorrhagies entre ses règles.

Il y a 18 mois, son ventre a commencé à grossir et cette augmentation de volume à continué progressivement provoquant des troubles qui ont amené la malade à l'hôpital.

A l'entrée. — Par suite du développement énorme de la tumeur, elle se plaint d'une dyspnée continue, l'obligeant à rester assise dans son lit. Sa miction est devenue difficile, la constipation habituelle.

Lorsqu'on examine cette malade on est frappé en effet du volume considérable de l'abdomen contrastant avec l'amaigrissement du reste du corps. Le ventre proémine fortement en avant. Sa circonférence mesurée au niveau de l'ombilic est de 123 centim. et la distance qui sépare l'appendice xiphoïde du pubis est de 55 centim.

La palpation de l'abdomen fait reconnaître qu'il est rempli en entier par une tumeur volumineuse, dure, bosselée, ne paraissant pas fluctuante. Elle est mate à la percussion.

On peut constater aussi dans la cavité abdominale la présence d'un peu de liquide ascitique, qui a distendu la cicatrice ombilicale et produit à ce niveau une tuméfaction du volume d'une mandarine fluctuante et réductible.

Au toucher, il est absolument impossible d'atteindre le col utérin entraîné en haut.

Le diagnostic reste hésitant entre un fibrome utérin et un kyste de l'ovaire. Vu l'état grave de la malade, M. Terrillon se décide a pratiquer aussitôt la laparotomie.

Opération le 8 mai 1890. — Ouverture de l'abdomen sur la ligne blanche au-dessous de l'ombilic. Il s'écoule un peu de liquide ascitique.

Exploration de la tumeur, qui est une masse solide adhérant en bas à tout le petit bassin ainsi qu'à la partie gauche latérale et postérieure de la paroi abdominale.

L'incision abdominale est prolongée en haut jusqu'à 4 travers de doigt de l'appendice xiphoïde. M. Terrillon arrive alors facilement à dégager la partie supérieure de la tumeur et à l'attirer au dehors du ventre. Il attaque ensuite les adhérences inférieures du côté gauche. Malgré les sections multipliées de ces adhérences entre deux clamps, la tumeur ne bascule pas.

On tente alors la décortication, après incision du feuillet péritonéal qui la recouvre.

Cette manœuvre est très pénible, l'hémorrhagie est extrêmement abondante, vu le volume des veines qui rampent à la surface de la tumeur.

Celle-ci ne tient plus bientôt que par une sorte de pédicule gros comme le bras, sur lequel M. Terrillon met un gros fil de caoutchouc. Il sectionne au-dessus la base de la tumeur. Aussitôt après, ligature rapide des adhérences, résection des parties du néoplasme restées au-dessus du fil de caoutchouc, qui est enlevé et remplacé par une grosse soie.

Toilette du péritoine avec des éponges montées.

L'abdomen est refermé par un double plan de sutures.

Digitized by Google

La vessie qui avait été largement déchirée pendant les manœuvres de décortication n'est pas suturée. Pour ne pas perdre de temps, vu l'état de faiblesse de la malade, M. Terrillon attire simplement cet organe dans l'angle inférieur de la plaie abdominale, où il est maintenu par 6 pinces hémostatiques disposées en collerette sur les bords de la déchirure.

Pansement à la gaze iodoformée.

L'opération à duré 2 heures.

La malade se réveille rapidement, le pouls reprend un peu de vigueur.

Lavement alimentaire.

A la visite du soir, on trouve la malade en assez bon état. Le pouls est fort. Température. 37°,4.

Mais vers 6 heures du soir, elle se plaint d'oppression, tombe dans un assoupissement graduel et meurt le 9 mai à 6 heures du matin.

AUTOPSIE, le 10 mai. — Nous n'avons pu malheureusement faire qu'une autopsie incomplète ; nous avons simplement enlevé les sutures abdominales pour constater l'état de la cavité péritonéale.

Le cadavre est absolument décoloré. La partie de la vessie attirée au dehors est réunie par quelques adhérences faibles à la paroi abdominale.

Le péritoine pariétal antérieur présente sur presque toute son étendue une teinte rouge ecchymotique. Il est un peu dépoli. Le péritoine viscéral, le grand épiploon, les intestins sont normaux. Sur la partie moyenne de l'iléon, il existe pourtant deux petites plaques ecchymotiques superficielles de la grandeur d'une pièce de 1 franc environ.

Dans les parties les plus déclives de l'abdomen et dans le petit bassin l'on trouve un épanchement de sang liquide de 150 gr. à 200 gr.

Quant à la surface de décortication de la tumeur, elle adhère faiblement à la paroi abdominale, à laquelle elle avait été accolée par 3 fils de suture profonds. Nous n'avons pu retrouver à son niveau la partie supérieure du vagin qui avait dû être sectionnée dans l'extraction du néoplasme, comme nous le verrons plus loin.

Le rein, les uretères, le foie et l'estomac semblent normaux.

En somme, la malade paraît être morte d'épuisement à la suite de la perte sanguine abondante subie pendant l'opération et du choc opératoire.

Examen de la tumeur. — La tumeur pèse 33 livres. Elle a une forme généralement sphérique, mais un peu aplatie d'avant en arrière. Sa plus grande circonférence est de 95 centim.

Sa surface très irrégulière est surmontée d'une série de bosselures arrondies dont le volume varie de celui du poing à celui d'une noix.

Elle est recouverte à sa surface d'un feuillet péritonéal très vascularisé.

A la coupe, elle présente une couleur d'un blanc jaunâtre parsemé dans quelques points d'un piqueté rouge hémorrhagique. Nous n'y avons pas trouvé de cavité kystique, ni de foyers hémorrhagiques volumineux.

La surface de section donne peu de suc au raclage.

Dans la plupart de ses points, principalement à sa base, la tumeur est dure, ne se laisse pas pénétrer par l'ongle. Cependant elle offre aussi des parties plus molles dont l'aspect rappelle davantage celui du sarcome.

Digitized by Google

En examinant la base du néoplasme on retrouve l'utérus qui a été enlevé en entier ainsi que la partie tout à fait supérieure des culs-de-sac vaginaux.

Nous avons ouvert cet organe par sa face antérieure qui est libre, non adhérente au néoplasme. La cavité utérine est très allongée et mesure 14 cent. Cet allongement porte principalement sur la cavité cervicale qui mesure à elle seule 10 cent. Le fond de l'organe adhère complètement au néoplasme en arrière et latéralement. Il est très épaissi et on trouve dans sa paroi deux ou trois petits noyaux isolés de la masse principale et absolument analogues à de petits fibromes interstitiels. Le plus volumineux est de la grosseur d'une pomme d'api environ.

Les deux ovaires ont été entraînés très haut sur la surface de la tumeur surtout à droite. Ils sont sclérosés ; l'ovaire gauche présente en outre de petits kystes.

Les deux trompes sont réduites à l'état de cordons fibreux minces et paraissent complètement oblitérées.

Nous avons donc affaire dans ce cas à une tumeur partie du fond de l'utérus et qui s'est développée dans l'abdomen s'infiltrant dans les deux ligaments larges qu'elle a dédoublés.

Examen microscopique. — Nous avons d'abord examiné la pièce sur des coupes faites après congélation. Ces préparations colorées par le picro-carmin proviennent des parties molles de la tumeur. On y constate l'existence d'un tissu embryonnaire composé de grandes cellules à prolongements multiples paraissant anastamosées et de petits îlots de cellules allongées, en tout semblables à des îlots de sarcome fasciculé. Aussi avions-nous pensé d'abord à un sarcome.

Depuis, nous avons pu faire un examen plus complet de la tumeur. Les fragments de la pièce ont été durcis par l'alcool à 90°, les coupes colorées au picro-carmin et éclaircies par la glycérine formiquée. Ces coupes présentent des aspects différents suivant les points de la tumeur d'où elles proviennent.

Au niveau des parties dures du néoplasme, on trouve la constitution typique du fibro-myôme : réseau conjonctif coloré en rose faible par le picro-carmin, fibres musculaires lisses avec leur noyau coloré en rouge brun et leur protoplasma en jaune rougeâtre et vaisseaux adultes.

Mais dans les parties plus molles de la pièce, les éléments anatomiques sont en prolifération active. On y retrouve, il est vrai, quelques points absolument semblables à ceux que nous venons de décrire, mais c'est surtout le tissu embryonnaire qui domine à ce niveau. Il y revêt la forme du tissu muqueux avec grandes cellules à prolongements multiples ou anastomosés entre eux et vaisseaux embryonnaires. On y voit aussi des îlots de cellules allongées, accolées les unes aux autres et possédant un noyau très volumineux.

Il s'agit donc d'une tumeur dont la majeure partie présente la structure du fibro-myôme, mais dont certains points sont constitués par le tissu embryonnaire qui caractérise le sarcome ou le myxome. Ces derniers points n'étant pas assez nombreux par rapport à la masse, il nous semble qu'on doit poser le diagnostic de fibro-myôme.

On doit cependant à notre avis, faire une restriction et ajouter que

Digitized by Google

la présence de tissu embryonnaire doit être prise en considération pour expliquer la marche rapide du néoplasme.

Les points myxomateux d'une tumeur ne suffisent pas, comme on le sait, pour lui donner un caractère malin ; mais il n'en est pas de même des points embryonnaires se rapprochant du tissu du sarcome et indiquant toujours une activité particulière des tissus

ÉLECTIONS

M. VIMONT est nommé *membre correspondant*.

Séance du 23 mai 1890.

PRÉSIDENCE DE M. CORNIL

Cancer du col et du vagin, hystérectomie vaginale. — Guérison. — Récidive. — Fistule vésico-vaginale. — Opération. — Guérison, par M. le Dr G. HOUZEL (de Boulogne-sur-Mer).

Le vingt février 1890, je fus appelé en consultation pour voir Marie D... Son médecin traitant après l'avoir soignée depuis près de deux ans pour une ulcération du col, en avait reconnu le caractère cancéreux et pensait qu'une opération seule pouvait la soulager.

Brune, vigoureuse, d'une bonne santé habituelle, âgée de 34 ans, elle avait été réglée à 13 ans. Mais depuis 15 ans, elle avait eu six enfants dont le dernier âgé de 20 mois était survenu au cours du traitement institué par son médecin ; les couches avaient été faciles et les suites exemptes de complications, il n'y avait eu qu'une seule fausse couche de 3 mois il y a environ 11 ans. Femme d'un ouvrier aisé, elle vaquait aux soins du ménage, mais depuis plus de deux ans elle en était empêchée par des douleurs dans le bas-ventre, les reins et le haut des cuisses, surtout à gauche. Sourdes d'abord, elles étaient devenues de plus en plus vives, au point que dans les derniers mois la station debout lui était presque impossible ; parallèlement aux douleurs, les règles avaient augmenté comme durée et comme quantité ; depuis trois mois elle perdait continuellement du sang ou des eaux roussâtres.

Le palper abdominal ne faisait rien découvrir.

Au toucher, on sentait en avant, derrière le méat urinaire une tumeur dure, adhérente au vagin mais mobile sur l'urèthre, ayant le volume et la forme d'une amande à grand axe parallèle au vagin, elle était récente au dire du médecin traitant. Elle s'étendait d'un centimètre derrière le méat urinaire jusque près du cul-de-sac anté-

Digitized by Google

rieur, où, après une petite bande de tissu sain, le doigt rencontrait des nodosités faisant corps avec le col qui était énorme, irrégulier, dur, étalé en champignon et saignant au moindre contact; en arrière le cul-de-sac était indemne, la lèvre postérieure semblait moins volumineuse que l'antérieure, et permettait de sentir l'insertion du vagin.

Par le palper bimanuel on trouvait l'utérus en rétroposition, plus volumineux qu'à l'état normal, mais assez mobile.

Le spéculum montrant un champignon déchiqueté, saignant surtout à la lèvre antérieure, n'apprenait rien de plus que le toucher.

Le diagnostic fut : Cancer du col envahi dans sa totalité, empiétant même un peu sur les insertions vaginales du cul-de-sac antérieur, avec noyau cancéreux indépendant dans la paroi vaginale antérieure.

L'opération ayant été décidée et, sur les instances de la malade, fixée au lendemain matin, le vagin fut immédiatement soigneusement lavé avec une solution chaude de Van Swieten puis rempli de gaze iodoformée,

Le 21 février au matin, la malade ayant été chloroformée, après avoir minutieusement lavé la vulve et le vagin, et installé un écoulement continu d'eau chaude naphtolée, j'enlevai d'abord le noyau cancereux de la cloison vésico-vaginale. Une sonde métallique étant maintenue dans la vessie afin de m'indiquer l'épaisseur de la paroi entre le réservoir et le néoplasme et de me garer contre une ouverture intempestive, je le saisis avec des pinces à griffes et le disséquai avec le bistouri, enlevant avec lui toute la muqueuse vaginale qui le recouvrait et lui adhérait. Les incisions circonscrivant ce néoplasme avaient été faites à un gros demi-centimètre en dehors de lui, de façon à tomber sûrement sur la paroi vaginale normale. La plaie ainsi produite représentait une surface cruentée comparable à celle que donne la colporrhaphie antérieure. Les lèvres de la plaie furent réunies par six points de suture au fil de soie stérilisé, après m'être assuré par le toucher que le néoplasme avait été complètement enlevé avec une zone de tissu sain.

Je procédai ensuite à l'hystérectomie vaginale. Le col étant abaissé par deux pinces à griffes implantées profondément, les insertions vaginales de la lèvre inférieure furent coupées au bistouri, en s'éloignant le plus possible pour manœuvrer en plein tissu normal, puis les parois postérieures du col et de l'utérus furent séparées des couches subjacentes, avec les doigts et une spatule mousse, jusqu'au cul-de-sac péritonéal qui fut ouvert et déchiré largement, l'écoulement de sang étant modéré ne nécessita pas l'application de pinces à forcipressure.

La même manœuvre fut répétée en avant, mais toujours préoccupé de m'éloigner le plus possible du mal, je compris dans l'incision la limite inférieure de la suture qui venait de réunir la plaie de la paroi antérieure du vagin ; avec les doigts seuls, je séparai la vessie de l'utérus, et presque aussitôt je vis apparaître, au fond de la plaie, une soufflette de couleur blanc grisâtre : c'était le cul-de-sac péritonéal. L'ayant déchiré, sur l'index gauche accrochant le ligament large gauche, je mis deux pinces de Richelot et je sectionnai les insertions utérines de ce côté. L'utérus fut basculé, attiré hors de la vulve, et une longue pince étreignant toute la hauteur du ligament large droit permit d'enlever complètement la matrice en toute sécurité. Une

Digitized by Google

troisième petite pince fut mise sur un point du ligament gauche qui donnait un peu, les pinces furent entourées de protective, le vagin bourré de ouate iodoformée, et la malade fut reportée dans son lit où un épais gâteau de gaze iodoformée et de ouate soutenait les anneaux des pinces, afin de les immobiliser. Dès que le péritoine avait été ouvert, on avait cessé l'irrigation continue.

Les suites furent simples; un moment, le troisième jour, la température monta à 38°,6 pour descendre le lendemain a 37° où elle resta jusqu'à la fin de la cure.

Le premier jour, il y eut une anurie presque complète, la sonde ne ramenait que quelques gouttes d'urine.

Le second jour, la sonde rendit environ 1200 gr. d'urines ; il en fut ainsi du troisième jour où les pinces furent retirées juste 48 heures après l'opération.

Le 24 février, au quatrième jour, la malade se sentit inondée par un flot d'urine; toutefois, ce jour-là elle éprouva deux fois le besoin d'uriner et eut des mictions abondantes sans le secours de la sonde.

A partir du cinquième jour, bien que l'état général excellent fit prévoir un prompt rétablissement, presque la totalité des urines s'écoula par le vagin : un sphacèle s'était produit sur la partie inférieure de la vessie.

A partir du douzième jour, la malade commença à se lever et se sentit bientôt assez forte pour reprendre les occupations de son ménage, les anciennes douleurs avaient disparu.

Le 27 mars, ses forces étant complètement revenues, je l'examinai à nouveau pour faire le diagnostic exact de la fistule vésico-vaginale et y remédier s'il était possible.

Le fond du vagin était réuni par une cicatrice froncée en bourse sur laquelle, se voyait déja une récidive ayant l'aspect et le volume d'une grosse framboise saignante au moindre contact. Au-dessus, existait une perte de substance de la vessie, déchiquetée, irrégulière, étendue transversalement et mesurant deux à deux centim. et demi de longueur. En ne tirant pas sur les lèvres de la fistule, elle était en grande partie obstruée par le bourgeon épithéliomateux, ce qui expliquait que dans certaines positions, assise ou couchée, la malade gardait la plus grande partie de son urine qu'elle rendait à volonté par le méat urinaire, et qui s'échappait par le vagin si elle se levait.

Le 28 mars, lui ayant donné du chloroforme, je régularisai l'ouverture vésicale de la fistule en l'avivant largement, j'excisai au bistouri tout le bourgeon épithéliomateux puis je fermai la fistule en affrontant les surfaces cruentées au moyen de huit points de suture au fil d'argent stérilisé, il est bien entendu qu'avant, pendant et après l'opération, les précautions antiseptiques les plus minutieuses furent observées.

Je n'avais pas grande confiance dans le succès de l'opération et je regrettai que le mari ne m'ait pas permis de faire l'occlusion du vagin, craignant que les tissus mauvais que j'avais affronté ne se réunissent pas et, qu'à la chute des fils d'argent, la fistule ne se rouvrit de nouveau. A mon grand étonnement il n'en fut rien, bien plus, à une incontinence succéda bientôt une rétention absolue; mais n'anticipons pas.

Les suites opératoires furent des plus simples, pas de fièvre, pas

Digitized by Google

de malaise, et l'urine coula tout entière par la sonde sigmoïde laissée à demeure.

Au huitième jour, tout allait si bien que la sonde fut retirée, la malade put retenir ses urines et les rendre à sa volonté. Je n'osai regarder aux fils des sutures, me promettant de les laisser le plus longtemps possible. Au quinzième jour la malade s'était levée et paraissait guérie cette fois complètement jusqu'à ce que la repullulation de l'épithéliome vint l'emporter.

Mais trois semaines après l'opération de la fistule vésico-vaginale survint une nouvelle complication : couchée sur le dos la malade pouvait uriner, mais debout ou après avoir fatigué, sans la sonde elle ne pouvait pas émettre une goutte d'urine. Contre mes prévisions la fistule s'était guérie, les surfaces affrontées s'étaient réunies par première intention et assez solidement pour résister à la distension de la vessie.

J'enlevai alors les fils de la suture et j'explorai la cicatrice vaginale, elle avait mauvais aspect, framboisée, friable, mais elle n'avait pas repullulé du côté du vagin et avait, en somme beaucoup moins mauvais aspect que lors de l'opération de la fistule.

Mais en comblant la brèche vésicale, j'y avais inséré des tissus infiltrés d'épithéliome, j'avais bien réséqué le bourgeon reposant sur la cicatrice, pas assez largement cependant, limité que j'étais par le voisinage de la cicatrice péritonéale et des intestins ; aussi la récidive s'était-elle produite du côté de la vessie plutôt que du côté du vagin, et un bourgeon mobile, s'étant développé, venait former soupape sur le col vésical. Si bien qu'aujourd'hui la malade a une rétention d'urine complète, et chaque fois que sa vessie est pleine, elle doit recourir à la sonde pour la vider. Avec une sonde molle en caoutchouc rouge la chose est très facile, toutefois, au cours de la miction, si la patiente pousse un peu, le jet s'arrête brusquement, on sent un corps étranger heurter et obturer les yeux de la sonde qu'il suffit d'engager un peu plus ou de retirer légèrement pour que l'urine se remette à couler.

Malgré toutes ces péripéties, cette récidive rapide, je dirai presque cette continuation de l'épithéliome, et en somme cet insuccès thérapeutique, l'état de la malade est satisfaisant. Ses forces sont revenues, elle mange bien et a repris de l'embonpoint, il n'y a plus de douleur, jusqu'à présent, elle a pu reprendre toutes ses occupations et ignorant que son mal a récidivé, n'en étant pas prévenue par les anciennes et terribles souffrances, ne perdant plus rien, elle se considère comme guérie, l'opération lui aura donné un calme précieux, l'illusion de la guérison et une survie dont on ne peut encore apprécier la durée.

Examen anatomo-pathologique, par M. Cornil. — M. Houzel a envoyé au laboratoire l'utérus tout entier et ses annexes. On peut voir sur la pièce examinée à l'œil nu que j'ai l'honneur de présenter à la Société la disposition des lésions. Le corps de l'utérus est un peu plus gros et long qu'à l'état normal ; le col de l'utérus présente un volume plus grand que normalement et cependant la lèvre inférieure paraît tout à fait saine à l'œil nu. La lèvre supérieure un peu renversée

Digitized by Google

est ulcérée au niveau de son insertion vaginale, de telle sorte qu'il existe un ulcère bourgeonnant situé à l'union de la muqueuse du museau de tanche au point où elle se réfléchit pour se continuer avec la muqueuse vaginale dans le cul-de-sac antérieur. La muqueuse vaginale et le tissu conjonctif qui la double, tout autour de l'ulcération fongueuse, est épaissie, infiltrée par le néoplasme et mesure environ 8 millimètres en épaisseur.

Epithéliome du col réduit d'un cinquième.

a, partie du col de l'utérus tout à fait saine. — *d*, ulcération cancéreuse siégeant au niveau de l'insertion vaginale du col. — *b*, partie infiltrée d'épithéliome. — *c*, la muqueuse de la cavité du col conservée intacte. — *v*, vagin normal. — *v'*, portion du vagin épaissie et infiltrée par l'épithéliome.

La figure ci-contre réduite d'un cinquième, montre cette disposition sur une moitié de l'utérus coupé suivant son grand axe. La lèvre postérieure *a* est normale quoique un peu hypertrophiée. La lèvre antérieure présente une encoche et

Digitized by Google

des végétations en *d* à son point d'union avec le vagin ; la muqueuse vaginale *v v'* qui fait suite est très épaisse.

L'examen histologique du néoplasme fait au niveau du vagin et de la partie externe du col infiltrés et grisâtres nous a montré le type le plus net de l'épithéliome tubulé à cellules pavimenteuses.

Les tubes épithéliaux pleins de ces cellules sont assez larges et souvent ils se renflent de façon a présenter des lobules plus ou moins arrondis dans lesquels les cellules se disposent en forme de globe au milieu des lobules. Les cellules implantées sur la paroi de ces cavités tubulaires ou lobulaires sont cylindriques, perpendiculaires à la paroi et disposées comme dans la couche inférieure du revêtement épithélial du vagin.

La forme des cellules indique donc déjà la provenance vaginale de cet épithéliome.

L'examen microscopique des coupes passant suivant la section dessinée à l'œil nu et comprenant à la fois toutes les parties de la lèvre antérieure du col et l'ulcération cancéreuse, confirme cette manière de voir.

Sur ces coupes, en effet, on constate que la muqueuse de la cavité du col, en *c*, est normale, qu'elle montre les plis de l'arbre de vie et les glandes du col tout à fait saines, avec leurs cellules cylindriques muqueuses disposées en une seule palissade très régulière et le tissu conjonctif et musculaire du chorion muqueux tout à fait normal. Le rebord du museau de tanche *c* n'est pas ulcéré ni modifié. La lésion cancéreuse, c'est-à-dire l'infiltration de la paroi externe fibro-musculeuse du col utérin ne s'observe qu'au-dessous de la muqueuse cervicale conservée intacte, en *b* ; cette altération se continue avec l'infiltration épithéliale de l'ulcération vaginale, *v' v*.

Nous avons donc dans cette observation un exemple très net du début de l'épithéliome par le sillon qui sépare le museau de tanche du vagin. Dans son extension, l'épithéliome a surtout envahi le vagin, la cloison vésico-vaginale et la partie musculaire externe du col de l'utérus. Bien que la lésion fut ancienne elle avait respecté absolument la muqueuse de la cavité du col.

Parmi les variétés des épithéliomes de la région du col, celle-ci est assurément celle qui doit récidiver sur place le

Digitized by Google

plus rapidement. Je rappelle qu'on doit considérer trois variétés, au point de vue du mode de début de ces épithéliomes : 1° ceux qui débutent par la muqueuse de la cavité du col ; 2° ceux qui se montrent d'abord sur l'une des lèvres du museau de tanche; 3° ceux qui ont une origine vaginale et qui siègent, comme dans le fait de M. Houzel à la partie externe du museau de tanche.

Rétrécissement mitral et rétrécissement tricuspidien. Pneumonie, par M. Trekaki.

Bocachard, Clotilde, 26 ans, entre le 5 mai 1890, service de M. Brault à l'hôpital Cochin ; nous dit qu'avant l'âge de 10 ans elle n'a jamais fait de maladie sérieuse ; elle ne se rappelle que des essoufflements fréquents pendant sa jeunesse. A cet âge elle a été atteinte d'une bronchite de deux mois de durée ; la convalescence, paraît-il, aurait été longue, car la malade a toussé pendant longtemps, mais elle n'a jamais eu d'épistaxis ni d'hémoptysies, ces dernières ne sont survenues que longtemps après. Elle n'a jamais eu de *rhumatisme*, ni autre affection capable de déterminer une endocardite.

La pneumonie dont elle est atteinte date du 2 mai 1890, ce jour la malade ressentit un point de côté à droite avec petits frissons et sueurs. Son état s'aggravant, elle entre dans notre service.

État actuel. — Signes manifestes de pneumonie à droite ; quelques râles bronchiques à gauche. Matité à droite, remontant à peu près jusqu'à la fosse sous-épineuse. Submatité à gauche.

Toux fréquente, quinteuse ; expectoration abondante ; crachats muco-sanguinolents aérés. Dyspnée considérable. T. 40°,5. P. 112, R. 40.

Battements cardiaques rapides ; *roulement présystolique ;* pas de souffle, *pas de dédoublement* du second bruit.

Frémissement cataire à la palpation de la région précordiale. Pas de matité précordiale. Pouls normal. Pas de stase veineuse dans les veines du cou.

Le lendemain (7 mai) et le surlendemain, même état ; crachats rouillés ; on entend un souffle pneumonique au sommet droit, en arrière. Dyspnée toujours très considérable. Le roulement présystolique s'entend sur toute la région précordiale. Pas de gonflement des veines du cou.

État général mauvais : Anorexie. Pas de diarrhée, pas de vomissements. Les urines sont riches en albumine ; elles sont rouges ; elles contiennent probablement des globules rouges.

9 mai. Même état qu'hier. A la visite du soir, la malade est fortement dyspnéique ; la face est couverte d'une sueur froide, les lèvres cyanosées. Pouls à peine perceptible.

R. 40. T. 39°.

La malade succombe à 8 h. du soir.

Autopsie. — *Poumons :* Le lobe moyen du poumon droit est com-

Digitized by Google

plètement hépatisé; le tissu pulmonaire est grisâtre et plonge au fond de l'eau. Même chose au lobe supérieur, mais il y a, de place en place, du tissu sain. Au lobe inférieur, on voit des petits noyaux de broncho-pneumonie, une grande partie de ce lobe est saine.

Poumon gauche : Hépatisation de la partie inférieure du lobe supérieur, et du segment supérieur du lobe inférieur. Rien à la base, ni au sommet.

Cœur : Caillots agoniques dans les cavités du cœur. Orifice mitral rétréci; il admet à peine le petit doigt; les bords de la valvule ne sont pas déchiquetés. Orifice tricuspide rétréci : sa circonférence est de 8 c. 1/2. Il admet à peine l'index et le médius. Orifice aortique légèrement insuffisant. Orifice pulmonaire normal. L'oreillette gauche présente une épaisseur double de son épaisseur normale. L'endocarde de cette oreillette est également épaissi. Pas d'hypertrophie de l'oreillette droite. Même chose pour les ventricules droit et gauche. Les artères coronaires sont saines. Pas de persistance du trou de Botal, *aucune communication anormale* entre les diverses cavités du cœur.

Rien aux veines pulmonaires.

Foie : Volumineux, congestionné; la vésicule biliaire contient 4-5 calculs.

Reins : Également congestionnés; leur volume est normal. Pas de sclérose. La rate est également saine.

Les organes du petit bassin ne présentent rien d'anormal.

Réflexions. — L'intérêt de l'observation que nous venons de rapporter plus haut porte sur plusieurs points :

1° Et tout d'abord, on a vu, que l'origine de la lésion cardiaque est restée, dans notre cas, inconnue; aucune maladie antérieure n'a pu être retrouvée comme ayant donné lieu à une endocardite de l'orifice mitral et de l'orifice tricuspide. Ce fait, cependant, ne nous surprend pas, car nous savons que dans les 117 observations rapportées dans la thèse de Leudet (Paris, 1888), 57 cas de rétrécissement tricuspidien ne reconnaissent aucune cause, du moins apparente.

2° La coexistence du rétrécissement tricuspidien avec d'autres lésions orificielles du cœur est également à noter. En effet d'après le relevé des observations de Leudet, et de celles postérieures au mémoire de cet auteur, les 7/8 des cas de rétrécissement tricuspidien sont accompagnés de rétrécissement mitral ou même d'insuffisance aortique.

3° Nous voudrions aussi insister sur deux points : *a*) sur la difficulté du diagnostic du rétrécissement triscupidien, chez le vivant, et *b*) sur l'absence du dédoublement du second bruit lorsque le rétrécissement mitral coexiste avec le rétrécissement tricuspidien.

Digitized by Google

La difficulté du diagnostic du rétrécissement tricuspidien dans la majorité des cas et dans notre observation en particulier, est due, croyons-nous, à la coexistence de plusieurs lésions orificielles.

Or, presque toujours le rétrécissement mitral est beaucoup plus marqué que celui de l'orifice tricuspide, et l'on comprend que les signes fournis par la lésion du cœur gauche masquent complètement les bruits morbides nés au niveau du cœur droit. Comme le fait remarquer Leudet (*loc. cit.*) on ne peut arriver à un diagnostic précis que dans le cas où le rétrécissement tricuspidien est isolé.

Quant à l'absence du dédoublement du 2e bruit du cœur, elle est à signaler. Dans le cas que nous venons de rapporter, dans la plupart des observations de Leudet, dans celle de Laffite (*Bull. Soc. anat.*, 1890, p. 163) cette absence est notée. M. Brault nous a fait remarquer que dans notre observation la légère insuffisance aortique dont notre malade était porteur pouvait peut-être expliquer l'absence du dédoublement.

M. Cornil. — Il y a sur les bords de l'orifice rétréci de petites végétations granuleuses qui paraissent récentes. Ce rétrécissement résulte de la soudure des valves enflammées. Bien entendu, cela ne contredit pas l'idée d'une origine congénitale.

M. Tissier. — Dans un cas de double rétrécissement auriculo-tricuspidien, je n'ai pas observé de dédoublement du 2e bruit ; l'absence de ce signe me paraît facile à expliquer ; les deux claquements artériels (aortique et pulmonaire) se produisent en même temps, parce que les conditions de tension sont les mêmes dans les deux cœurs.

Reins polykystiques de volume exceptionnel. — Accidents d'origine rénale remontant à vingt ans. — Mort dans le coma, causée par une infection aiguë intercurrente), par H. Lamy, interne des hôpitaux.

Gilb.., Joséphine âgée de 69 ans, entrée à l'hôpital St-Antoine dans le service de M. Brissaud, salle Lorain, lit n° 28, le 20 mai 1890.

État à l'entrée, le 21. — Elle est dans le coma, la tête renversée en arrière, la bouche largement ouverte, avec respiration bruyante et rapide, sans tirage. On est frappé tout de suite de la tuméfaction de la région sus-hyoïdienne ; et l'on constate l'existence d'une

Digitized by Google

sous-maxillarite double, avec un gonflement considérable du plancher de la bouche, qui envahit la face inférieure de la langue. Celle-ci sèche, rouge, est immobilisée ; et l'on fait sourdre par pression du pus des orifices de Rivinus. Il ne semble pas y avoir de pus collecté cependant.

D'autre part, la malade ne présente pas de déviation conjuguée des yeux, pas de paralysie motrice franche (sauf peut-être une légère parésie des membres du côté gauche). La sensibilité douloureuse est conservée ; les réflexes rotulien et plantaire sont abolis. Le réflexe palpébral existe encore cependant ; et les yeux se tournent vers l'interrogateur.

Le thermomètre, mis dans l'aisselle ne monte pas au delà de 35°. Il existe un léger œdème des membres inférieurs. L'abdomen est volumineux ; la paroi très épaisse, mais il n'y a pas d'ascite.

Le cœur est régulier, et le pouls assez fort. Mais l'auscultation est presque impossible en raison de la dyspnée. Il ne semble pas y avoir de bruit anormal. Du côté des poumons une auscultation rapide révèle des râles de congestion disséminée, surtout à droite où ils sont plus nombreux et plus fins et où la respiration est plus rude. Mais nulle part on n'entend de souffle tubaire. L'urine est impossible à recueillir.

Le soir même, la malade succombe sans avoir présenté rien de particulier, sans accident du côté de la glotte.

Voici maintenant l'histoire antérieure de cette malade, grâce aux renseignements fournis par sa fille.

Disons tout suite qu'elle s'était alitée depuis un mois seulement. Un médecin appelé avait diagnostiqué une pneumonie et avait fait appliquer un vésicatoire du côté droit en arrière.

La toux, la dyspnée et l'affaiblissement général avaient été en s'accentuant néanmoins ; mais l'état comateux n'était apparu que trois jours avant son entrée à l'hôpital, en même temps que se montrait la tuméfaction sous-maxillaire, d'abord du côté gauche, puis à droite et sur la ligne médiane.

La malade avait joui d'une santé relativement bonne jusqu'en 1867, époque à laquelle elle aurait eu une bronchite compliquée de pleurésie. Son ventre était volumineux et pesant depuis son premier accouchement, c'est-à-dire l'âge de vingt et quelques années.

Mais depuis 20 ans surtout, sa santé était gravement compromise. En 1871, à la suite de la suppression de ses règles, son ventre devint énorme. Un médecin lui fit une ponction à la suite de laquelle elle garda le lit pendant six mois. Nous n'avons aucun renseignement précis sur la qualité et la quantité du liquide retiré alors. Mais, fait à noter, le ventre resta gros après la ponction, sans toutefois augmenter de volume ultérieurement ; et le médecin consulté de nouveau répondit (nous dit la fille de la malade) qu'il n'y avait pas lieu de faire une nouvelle ponction, parce que le liquide qui restait *était contenu dans des poches.*

Depuis cette époque, la santé a toujours été mauvaise. La malade souffrait du ventre ; elle a eu de l'œdème des jambes, des douleurs dans les reins. En outre, elle urinait beaucoup et souvent ; mais elle n'a jamais eu d'hématuries.

Dans les deux dernières années de sa vie, elle a présenté des troubles psychiques, sur la nature desquels nous sommes incomplètement

Digitized by Google

renseignés. Mais elle parlait et agissait d'une façon inconsciente : elle était sujette à des hallucinations de la vue, à des terreurs. La marche était devenue de plus en plus difficile : elle était obligée de s'appuyer aux meubles pour avancer dans sa chambre. Mais jamais elle n'a eu d'ictus : elle ne traînait pas plus une jambe que l'autre en marchant.

Ajoutons que la malade n'avait jamais fait d'excès alcooliques, qu'elle avait exercé autrefois le métier de chapelière, sans avoir présenté d'accident imputable au mercure.

Cette histoire clinique, forcément incomplète, ne manque pas d'intérêt, surtout en présence de la lésion rénale constatée à l'autopsie.

Autopsie. — Les glandes sous-maxillaires et sublinguales sont infiltrées de pus, le tissu périglandulaire est infiltré de sérosité, mais pas d'abcès formé.

Les poumons présentent aux deux sommets des tubercules anciens, disséminés, mais il n'y a pas de pneumonie. Le poumon droit est congestionné fortement dans presque toute son étendue, sauf en avant où il est emphysémateux ; les bronches sont remplies de pus : mais le tissu crépite sous le doigt et surnage dans l'eau. Le poumon gauche présente les mêmes lésions à un degré moins accentué. Il n'y a pas trace d'œdème des replis arytèno-épiglottiques : la muqueuse laryngée est seulement injectée.

Le cœur est énorme : il pèse 750 grammes : il y a une hypertrophie considérable de la paroi du venticule gauche (2 cent. 1/2 à sa partie moyenne), de la cloison (2 cent.) et des piliers. Pas de lésion valvulaire.

L'aorte est large et présente des plaques confluentes d'athérome. Athérome très marqué des artères périphériques, et des cérébrales en particulier.

Du côté des centres nerveux, il n'y a pas de grosse lésion à signaler. La dure-mère adhère assez fortement à la calotte crânienne, mais les méninges se détachent facilement de l'écorce cérébrale, elles ne sont pas épaissies. Nous notons seulement un piqueté vasculaire plus accentué aux niveau des zones rolandiques aussi bien à droite qu'à gauche. Les circonvolutions offrent en ce point un aspect dépoli et une légère pigmentation brunâtre. Mais il n'y a pas de lésion de ramollissement. Pas de lésion non plus dans le centre ovale ni dans la capsule interne. Le bulbe paraît sain à l'œil nu, la pie-mère adhère légèrement à la face antérieure des pyramides dont la droite paraît un peu affaissée (?).

La moelle non plus ne présente pas de lésion macroscopique, si ce n'est que la corne gauche paraît un peu diminuée de volume.

Avant de passer à la description de l'appareil urinaire, mentionnons rapidement l'état des autres organes, et disons que nulle part nous n'avons trouvé de productions kystiques.

Le foie est plutôt petit, congestionné, mais n'offre pas de lésions a l'œil nu. La cavité utérine est fermée ; mais une fois le col incisé, il s'en écoule la valeur d'une cuillerée à dessert de pus. Cependant les ovaires et les trompes n'offrent pas d'altération.

La cavité abdominale ne renferme pas de liquide : le grand épiploon épaissi et remonté adhère à la masse intestinale en arrière. Celle-ci d'autre part adhère assez fortement à la paroi abdominale dans les flancs. Mais rien à première vue n'attire l'attention ; c'est seulement

Digitized by Google

en cherchant à tâtons les reins derrière la masse intestinale que l'on tombe sur une énorme masse kystique repoussant l'intestin en avant et se prolongeant jusque dans les flancs, à droite comme à gauche.

L'intestin enlevé, on reconnait que l'on a affaire aux reins, en voyant les uretères des deux côtés se dégager du milieu des poches kystiques pour se porter vers la vessie. L'uretère n'offre rien à signaler. il n'est pas obstrué : son calibre est normal. La vessie renferme environ un demi-litre d'urine concentrée. Ses parois sont seulement un peu friables.

Quant aux reins, on a grand'peine à retrouver une portion de leur parenchyme. Le rein gauche pèse 2 kilogr. 350. Il se compose de quatre gros kystes principaux, dont le plus volumineux représente la tête d'un enfant d'un an, un autre celle d'un fœtus à terme. Des kystes plus petits ayant le volume d'une cerise, d'une noix, d'une mandarine, sont appendus aux gros kystes, ou reposent sur la petite surface de parenchyme rénal qui persiste. Celui-ci, difficile à apprécier exactement en volume sans détruire la pièce, peut être estimé en surface au quart à peine de la surface rénale, il répond à l'extrémité inférieure de l'organe.

Le rein droit, bien moins gros, pèse seulement 1 kilogr. Mais sa conformation est analogue ; il présente quatre ou cinq gros kystes principaux, et d'autres plus petits. La proportion de parenchyme conservé semble encore plus petite qu'à gauche.

Le bassinet est absolument normal des deux côtés ; et on peut suivre les calices qui s'enfoncent au milieu des kystes. Une petite poche du rein gauche, ponctionnée a fourni 25 centim. cubes de liquide présentant les caractères suivants :

Réaction.....	Légèrement alcaline.
Couleur.....	Jaune brun.
Urée	Traces.
Phosphates.....	0 gr. 3,443 (pour les 25 c. c.).
Chlorures.....	0 gr 2,134
Albumine.....	1 gr. 20
Pigments biliaires....	—
Indican.....	—

Réflexions. — Il est impossible de ne pas admettre une relation entre cette énorme lésion et les accidents que la malade a présentés depuis l'année 1871 : Ascite, œdème, polyurie enfin troubles cérébraux et en particulier les hallucinations terrifiantes qui font partie du cortège de l'urémie.

Tel qu'il était cependant, le rein a suffi en partie du moins à sa fonction pendant longtemps ; et la malade semble avoir succombé à une infection secondaire (comme le montre l'infiltration purulente des glandes salivaires), infection de nature grippale peut-être. C'est à la conservation d'une petite partie du parenchyme rénal et à l'intégrité de l'appareil excréteur qu'il faut attribuer la prolongation de la vie.

Digitized by Google

La lésion trouvée à l'autopsie est celle du gros rein polykystique, bien décrit par M. Lejars (1). Elle présente seulement ceci de particulier que les kystes étaient très volumineux et relativement peu nombreux. Le poids du rein gauche atteignait presque le double du plus gros rencontré jusqu'ici (2).

La néphrite interstitielle, peut-elle créer une lésion pareille? Il est certain que notre malade a présenté à un moment donné tous les signes du mal de Bright : l'hypertrophie du cœur n'y manquait pas.

Pourtant, la marche remarquablement lente de la maladie, ce fait qu'on aurait déjà constaté vingt ans auparavant, la présence de tumeurs kystiques, que le ventre était volumineux bien longtemps auparavant, enfin, la forme même de la lésion si différente des dilatations kystiques généralement rencontrées dans la néphrite interstitielle sembleraient militer en faveur d'une lésion d'autre nature, d'un néoplasme se rattachant au développement de la glande rénale (3).

Séance du 30 *mai.*

PRÉSIDENCE DE M. CORNIL

Bec-de-lièvre gauche complet, intéressant la lèvre, le palais, et le voile. — Type normal d'Albrecht, par M. R. SABOURAUD.

Ce bec-de-lièvre provient du service de M. le Dr Kirmisson à l'hospice des Enfants-Assistés.

Les malformations congénitales sont assez fréquemment la cause de l'abandon de ces enfants. C'est ainsi que le même service possède encore deux cas analogues et que M. Ehrhardt, interne de M. le Dr Kirmisson, l'année dernière, en a présenté un autre il y a quelques mois à la Société anatomique.

Celui-ci est né le 16 avril 1890. Sa difformité si accusée, a permis cependant son alimentation sans trop de difficultés. Et c'est d'une broncho-pneumomie qu'il est mort le 20 mai dernier, âgé par conséquent de 33 jours.

(1) LEJARS. Thèse de Paris, 1888.
(2) Le plus gros rein polykystique (rencontré par LEICHTENSTERN), pesait environ 1500 gr. (in Thèse de LEJARS).
(3) HOMMEY. Thèse de Paris, 1887. *Contribution à l'étude anatomique de la maladie kystique du rein.*

Digitized by Google

Extérieurement la perte de substance située à gauche de la ligne médiane est large d'environ deux centimètres. Elle est limitée en haut par l'aile du nez très aplatie.

Le rebord alvéolaire manque dans la même étendue. Par la perte de substance la langue est visible, et même sur le vivant, n'était jamais cachée complètement.

Le maxillaire inférieur étant détaché, et les alvéoles dentaires du maxillaire supérieur mises à découvert par la dissection de la gencive et l'ablation de leur paroi osseuse on observe alors que la perte de substance part exactement de la ligne médiane.

Les os incisifs existent mais sont reportés très à droite et très en avant.

Le maxillaire supérieur gauche comprend quatre follicules dentaires normalement développés et dans lesquels on reconnaît d'arrière en avant, les 2 molaires, la canine et l'incisive précanine.

A droite, au contraire, six follicules dentaires renfermant d'arrière en avant les deux molaires, la canine, l'incisive précanine et les deux incisives médianes.

Celles-ci imbriquées les unes sur les autres et la précanine sur la canine.

Au point de vue de l'évolution dentaire, c'est donc le type normal d'Albrecht ; cette malformation, du reste, est typique en tous ses points.

Car l'ouverture de la lèvre se continue avec une large fissure de la voûte palatine, complétée par la division du voile du palais, qui présente de part et d'autre au niveau de la luette, un bourgeon charnu qui en est le rudiment.

La fosse nasale gauche communique donc avec la cavité buccale dans toute sa longueur.

La cloison est très déviée à droite.

Le rebord du cornet inférieur, facilement visible présente une longue ulcération de la muqueuse, dirigée d'avant en arrière et mettant à nu le cartilage.

Enfin la scissure du voile laisse à découvert en arrière l'ouverture postérieure de la fosse nasale droite qui se présente sous la forme d'une ellipse très allongée.

Deux ostéomes du maxillaire supérieur, par M. A. PILLIET.

Nous présentons à la Société deux cas d'ostéome du maxillaire supérieur, provenant l'un du service de M. le D Péan, l'autre du service de le D Monod. Ils sont tous deux pareils au point de vue de la structure. Constitués par des masses dures, rougeâtres, ayant l'aspect et la consistance des concrétions dites pierreuses que l'on trouve dans certaines poires, ils se montrent, à la coupe, formés d'os spongieux. Les travées osseuses ne contiennent pas de vaisseaux ni de systèmes de Havers ; elles sont minces, et, pour la plupart, lamellaires. Elles sont irrégulièrement découpées et séparées par

Digitized by Google

de la moelle osseuse rouge, qui contient les capillaires et qui est formée de grandes cellules fusiformes et étoilées, avec un certain nombre de myéloplaxes, appliquées contre l'os. Sur l'une des pièces on a gardé une portion du point d'implantation de la tumeur, et il est facile de constater sur les coupes de ce point, que les lamelles osseuses de la tumeur se continuent avec la paroi osseuse du sinus. Il s'agit donc bien d'ostéomes à point de départ osseux, contrairement à une opinion soutenue autrefois, qui faisait provenir ces tumeurs du chorion de la muqueuse.

Ces deux tumeurs ne sont pas des ostéomes embryonnaires, composés surtout d'éléments médullaires, comme ceux qu'a décrits Bouveret. Ce ne sont pas plus des tumeurs adultes à tissu compact. Elles rappellent l'aspect des os du fœtus un peu avant la naissance. Quand ils ont encore l'aspect spongieux et qu'ils n'ont pas été creusés par la résorption modelante. En sorte que, pour les rattacher à un type normal, il faudrait dire qu'elles ont l'aspect du tissu osseux jeune, en voie de développement, mais avec cette différence que la résorption qui doit donner à l'os sa forme et en limiter le développement ne se fait pas.

Pigmentation sanguine des cellules adipeuses chez le nouveau-né, par M. A. Pilliet.

J'ai eu l'occasion d'observer sur deux nouveau-nés, ne présentant pas d'ictère ni de traces de putréfaction, et pris, peu de temps après la mort une pigmentation particulière des lobules adipeux. C'est surtout dans les lobules profonds, situés dans l'hypoderme ou entre les organes qu'on la trouve marquée. Dans la graisse qui entoure le cordon inguinal : dans celle qui sépare les acini de la parotide, dans les petits lobules de la paupière supérieure, des ailes du nez elle est très manifeste ; elle est absente ou peu marquée dans le panicule adipeux sous-cutané, à la face, aux membres, aux pieds et aux mains, dans la boule de Bichat, etc. Cette pigmentation se présente sous trois états ; à son degré le plus faible, c'est une teinte jaunâtre qui s'étend à toutes les cellules d'un lobule, puis on voit des éléments adipeux infiltrés de masses d'un jaune brun, ayant les caractères des dérivés colorés de l'hémoglobine. Enfin on peut trouver des cellules complètement noires. La forme sphérique de la cellule

Digitized by Google

adipeuse n'est pas altérée, son contenu graisseux ne paraît pas autrement modifié. En colorant fortement a l'éosine des coupes de peau de ces nouveau-nés, on observe qu'un grand nombre de cellules adipeuses, même dans l'hypoderme, mais toujours à la périphérie des lobules graisseux, se colorent fortement en orangé par le réactif. Elles correspondent aux éléments à légère teinte jaunâtre dont nous avons parlé, et l'on peut admettre qu'elles doivent ces propriétés éosinophiles à l'hémoglobine qu'elles contiennent.

Les lobules graisseux du nouveau-né sont très richement vascularisés et se présentent avec un aspect parfois très différent de celui qu'on trouve chez l'adulte. Peut-être cette vascularisation en rapport avec des échanges sanguins importants joue-t-elle un rôle dans le fait que nous rapportons et qui montre que les cellules adipeuses peuvent transformer l'hémoglobine en pigments, comme les autres cellules conjonctives. Quant à la cause déterminante de cette accumulation de pigment dans les cellules, nous l'ignorons. On peut invoquer le traumatisme ; mais la pigmentation est répartie à tout le corps, surtout aux organes profonds. Peut être s'agit-il d'un phénomène normal de destruction des globules rouges qui restent en excès chez le nouveau-né après la suppression du placenta. Il s'agirait là d'un phénomène du même ordre que celui qui produit certains ictères des nouveau-nés, et certaines décharges de pigment sanguin par les reins, décrites par Parrot sous le nom de tubulhématie rénale des nouveau-nés (1).

M. Cornil. — Dans le cancer du sein, j'ai trouvé souvent des îlots adipeux, gros comme une tête d'épingle et de teinte brunâtre, cette graisse est fluide. J'ignore l'origine de cette pigmentation ; j'ai cru qu'elle résultait d'une congestion vasculaire ou bien des palpations un peu violentes qui précèdent l'opération ; je crois en un mot qu'il y a eu là des ecchymoses.

M. Pilliet. — Dans une pièce il n'y a pas eu d'ecchymose : parce que le siège en est profond, et parce qu'on ne

(1) Parrot. *Soc. anat.*, 1873, p. 570. — Datant de 15 jours, convulsions, mort, altérations de sang, urines noires, peau olivâtre, taches brunes dans le rein, etc.

Digitized by Google

voit pas autour des lobules pigmentés des leucocytes, comme cela se voit dans les ecchymoses.

Deux cas d'épithéliome calcifié, par M. A. PILLIET.

Les deux tumeurs dont je présente les coupes appartiennent à une série bien connue depuis les travaux de M. Malherbe de Nantes, et si je les apporte ici, c'est que ces cas sont encore peu nombreux, puisque M. Malherbe n'en rapporte que 25 environ, avec examen histologique précis.

La première a été enlevée de la tempe d'un homme d'une trentaine d'années, par M. Terrier, la seconde siégeait à la queue du sourcil d'une jeune femme, elle m'a été donnée par le Dr Festal. Toutes deux avaient l'aspect de petits fibromes, situés sous la peau, recouverts d'une enveloppe nacrée de tissu fibreux et contenaient des masses calcaires dans leur intérieur. Sur les coupes, on voit le tissu fibreux de l'enveloppe émettre des cloisons larges, calcifiées, qui partagent la masse épithéliale en grands alvéoles. Dans ces cloisons, autour des capillaires, on observe des ostéoplates, tantôt groupés irrégulièrement, comme dans la substance ostéoïde, tantôt répartis dans des lamelles osseuses qui font autour des capillaires, un véritable système de Havers. L'épithélium, rempli de grains calcaires qui respectent les noyaux, est formé de petites cellules serrées, très peu calcifiées, sous la coque, et de grands éléments polygonaux dans tout le reste de la tumeur. Ce sont donc des cas types de cet épithélioma que M. Malherbe (1), et avec lui MM. Chenantais (2), de Larabrie (3), attribuent à la calcification d'une glande sébacée déjà kystique ou adénomateuse.

Pourtant une chose nous a frappé, c'est le siège fréquent de ces tumeurs sur le trajet d'une fente branchiale, presque toujours on les observe au sourcil, quelquefois au cou, d'autre part, elles sont absolument sous-cutanées, elles siègent donc bien plus profondément que les glandes sudoripares. Enfin, elles présentent quelquefois un prolongement profond, adhérent au périoste. Wilkens, en 1858, en fit le premier un cancroïde calcifié avec ossification de la trame, M. Malherbe

(1) A. MALHERBE. Épithéliome calcifié et épithéliome polymorphe. *Arch. gén. de médecine*, 1885, p. 513-656.
(2) CHENANTAIS. Epithélium calcifié. Thèse, 1881, n° 388.
(3) DE LARABRIE. *Congrès Soc. savantes*, Paris, 1890.

Digitized by Google

alla plus loin en fixant dans les glandes sébacées l'origine de ce cancroïde. M. Lejars (1), pense au contraire, que tout épithéliome pavimenteux peut se calcifier. Enfin il est une autre opinion émise par Trélat (2) en 1872, à propos d'une tumeur calcifiée de la queue du sourcil, adhérente profondément, c'est qu'il s'agirait d'un kyste dermoïde en partie osseux. Cette opinion est d'ailleurs adoptée par M. Charcot (3) qui dit que ces kystes semblent se rapprocher des kystes dermoïdes. Sichel (4), a décrit en 1867, à propos d'un cas qu'il rapporte, ces tumeurs de la région sourcilière, situées presque toujours au-dessous de la peau. M. Rizet (5) rapporte la même année que Sichel un cas de tumeur crétacée du milieu du sourcil, chez un soldat de 22 ans. Enfin, sur les 11 observations de M. Chenantais, cinq fois la tumeur a pour siège le sourcil, la région parotidienne, l'oreille ou le front. Comme d'autre part les caractères anatomiques de ces tumeurs ne permettent pas de les assimiler sans conteste aux épithéliomes sébacés dont le type n'est pas encore très précis (6), ou comme celui des autres épithéliomes des glandes cutanées, on peut dire que le siège si fréquent des kystes calcifiés à la queue du sourcil et dans son voisinage n'est pas expliqué par la théorie de l'épithéliome des glandes sébacées, et que, pour quelques-uns du moins, il ne faut pas rejeter absolument la théorie de Trélat.

M. Broca. — Il est certain que, comme le dit M. Pilliet, ces tumeurs ont la région temporo-sourcilière pour siège de prédilection. A l'appui de l'hypothèse de M. Pilliet, j'ajouterai que les sujets atteints sont jeunes, ou tout au moins atteints depuis leur jeunesse.

Gaines concentriques autour de corps neuro-musculaires, par M. A. Pilliet.

En 1886, M. Babinski a décrit à la Société de biologie

(1) Lejars. Epithéliome polymorphe. *Arch. génér. de médecine.* Paris, 1885.
(2) Trélat. *Soc. anat.*, 1875, p. 556.
(3) Charcot. Art. Sourcil, *Dict. encycl.*, p. 663.
(4) J. et A. Sichel. Kystes pierreux de la queue du sourcil. *Ann. d'oculistique*, 1867, t. LVII, p. 211.
(5) Rizet. Kyste osseux de la paupière supérieure. *Id.*, p. 184.
(6) Darier. Contribution à l'étude de l'épithéliome sudoripare. *Arch. de méd. expérimentale*, 1889.

Digitized by Google

des figures observées par lui dans les muscles striés de l'homme et constituées par des groupes de petites fibres musculaires entourées d'une gaine lamelleuse. Il les avait déjà vus en 1884 dans un cas de myélite, mais considérées comme pathologiques, jusqu'au moment où il les retrouva sur l'homme sain. Les figures que je montre à la Société ont la plus grande analogie avec celles qu'il a observées ; elles sont également constituées par des fibres musculaires striées, de petit volume, en général, se colorant fortement par les réactifs, et entourées d'une gaine spéciale. Mais les couches de cette gaine lamelleuse sont très multipliées ; et je vous présente les préparations sur lesquelles la section de ces petits organes rappelle exactement par le volume, la disposition régulière des cercles concentriques et de leurs cellules la coupe transversale d'un corpuscule de Pacini. Sur d'autres, la gaine n'est plus aussi développée, et les figures se rapprochent de celles de M. Babinski. A côté des muscles sont des nerfs dont, faute de dissociation, je n'ai pu saisir les rapports avec les fibres striées. Ils sont quelquefois séparés de ces dernières par une ou plusieurs épaisseurs de la gaine lamelleuse. Il existe alors sur la coupe de l'organite deux loges enveloppées par une gaine facinienne commune. Quelquefois une troisième loge contient un capillaire.

Nous avons trouvé ces corps dans la paralysie alcoolique, la sclérose latérale amyotrophique, dans une myopathie primitive progressive et dans le rhumatisme chronique. Il semble que l'amaigrissement du muscle les rende plus aisés à découvrir. Néanmoins, sauf dans un cas de cirrhose musculaire extrêmement avancée, ils ne nous ont pas paru présenter de sclérose inflammatoire. A cause de la forme particulière de leur gaine, on est peut-être autorisé à les considérer provisoirement comme des terminaisons nerveuses centripètes enveloppées d'une gaine semblable à celle des corpuscules de Herbet et de Pacini.

Coxalgie tuberculeuse limitée au ligament rond, par M. A. CHIPAULT, aide d'anatomie.

P..., 4 ans 1/2, entre à l'hôpital sur le désir pressant de son père, qui est absolument sans ressources. L'enfant n'a

Digitized by Google

jamais été malade, depuis un mois il se plaint d'une légère douleur au pli de l'aine droite, et l'on s'est aperçu qu'il avait à ce niveau une petite grosseur. A la même époque aussi, il est devenu paresseux pour marcher, sans boiter d'une façon appréciable.

Aujourd'hui, ganglion inguinal, unique, assez volumineux, douloureux légèrement.

Symptômes de coxalgie tout à fait au début, l'enfant souffre. lorsqu'on repousse sa cuisse contre son bassin ; il maintient dans le lit la cuisse très légèrement fléchie; pas d'ensellure lombaire lorsqu'on met le membre dans la rectitude.

Il ne boite pas en marchant ; et appuie cependant moins longtemps et moins largement à terre le pied du côté malade

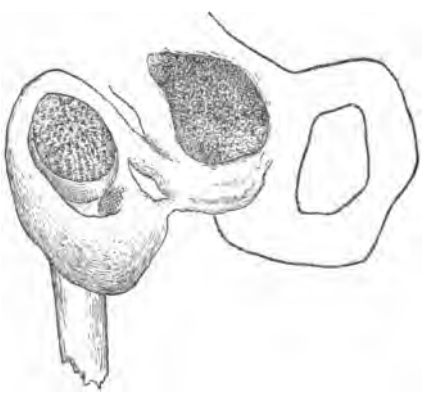

que l'autre ; le pas avec ce pied comme point d'appui est plus court que le pas avec le pied gauche comme soutien. (Ces résultats ont été obtenus en prenant l'empreinte de la marche par le procédé de M. Gilles de la Tourette.)

Excellent état général. Pas d'autres ganglions que celui du pli de l'aine; pas de tuberculose viscérale ou apparente.

Quelques jours après son entrée l'enfant était pris d'une angine diphtérique, à laquelle, il succombait en une semaine.

A l'autopsie. Pas de tuberculose viscérale.

Sur une coupe ouvrant la hanche malade, articulation, de couleur absolument comparable à l'articulation coxo-fémorable sacrée ; seul le ligament noué au niveau de son attache à la cavité cotyloïde est rouge violacé, malade, et se laisse déchirer avec la plus grande facilité.

Digitized by Google

L'examen histologique fait par mon excellent ami Daber a démontré que les lésions, malgré l'absence de bacilles sur les coupes, étaient tuberculeuses. Le ganglion inguinal contenait en grande abondance des cellules géantes et il y avait une dégénérescence granulo-graisseuse très nette au niveau du ligament rond. Des coupes portant à la fois sur le ligament rond et sur son point d'attache cotyloïdien démontrent de la façon la plus nette, qu'il n'y a aucun point cartilagineux ou osseux malade. Les lésions du ligament rond s'arrêtent á quelque distance de son insertion.

L'intérêt de cette observation nous paraît résulter des points suivants.

1° Nature tuberculeuse d'une coxalgie absolument au début.

2° Lésions articulaires purement ligamenteuses, sans aucune atteinte des gaines.

3° Existence à cette période très précoce, sans atteinte du système ganglionnaire en quelque autre endroit que ce soit, d'un ganglion inguinal tuberculeux.

Ces glanglions inguinaux sont d'ailleurs la règle au début des coxalgies, peut être leur présence aurait-elle un certain intérêt au point de vue du diagnostic de la nature bacillaire des lésions articulaires, en effet, nous les avons vu manquer dans un cas où l'affection de la hanche vint en quelques semaines, et paraissait bien, pour plusieurs autres raisons de nature rhumatismale.

Ces ganglions se présentent cliniquement sous plusieurs aspects.

1° La série de petits ganglions, au nombre de 2, 3, 4, c'est ce qu'on voit toujours ou à peu près, au début des coxalgies.

2° La forme mono-ganglionnaire, plus rare et qui existait dans notre cas.

ÉLECTIONS

M. Marfan lit un rapport sur la candidature de M. Hudelo.

Digitized by Google

JUIN

—

Séance du 6 *juin* 1890.

PRÉSIDENCE DE M. CHAUFFARD

Ankyloglosse et lipome sublingual congénitaux, par A. CHIPAULT, aide d'anatomie.

J'ai l'honneur de vous présenter la pièce et le dessin d'un cas d'ankyloglosse congénitale.

L'enfant avait 1 an 1/2 lorsqu'il fut amené à l'hôpital ; bien portant jusqu'au sevrage il mangeait depuis avec de grande difficultés et laissé sans secours par ses parents avait dépéri très rapidement.

Actuellement, émaciation extrême, broncho-pneumonie.

La langue, d'épaisseur très minime, surtout à gauche est adhérente au plancher de la bouche, non seulement par sa face inférieure, mais par son bord gauche, depuis la pointe, reliée au maxillaire par un filet très net, jusqu'à l'épiglotte. Sur toute cette étendue le bourrelet lingual est effacé complètement, et la muqueuse de la face dorsale se continue sans dépression avec la muqueuse gingivale. Les grosses papilles linguales ne disparaissent pas suivant une ligne nette, mais poussent des traînées, peu nombreuses et peu nourries sur la gencive.

Le voile du palais envoie de ce côté gauche un pilier qui vient se fixer au maxillaire inférieur au niveau de la pointe de la langue après s'être attaché sur toute sa longueur, à la crête de la gencive ; ce pilier supplémentaire diminue de hauteur et d'épaisseur d'arrière en avant.

Le reste du voile du palais est normal ; cependant le pilier postérieur droit s'insère à la luette plus loin de la base que le gauche.

Le bord droit de la langue est libre, mais parallèlement et au-dessous de lui s'étend un bourrelet mou, presque fluctuant, ayant la couleur rosée du reste de la muqueuse.

L'arc maxillaire inférieur est beaucoup moins large que normalement ; aussi les deux arcades gingivales ne se correspondent-elles pas, l'inférieure restant bien en arrière de la supérieure.

Digitized by Google

La langue est mobile, cette mobilité n'était limitée que par les adhérences du bord gauche. Elle fait très bien le « gros dos » ce qui explique la facilité avec laquelle l'enfant tetait. La gêne des mouvements de latéralité, de pro et de rétropulsion explique son dépérissement depuis le sevrage.

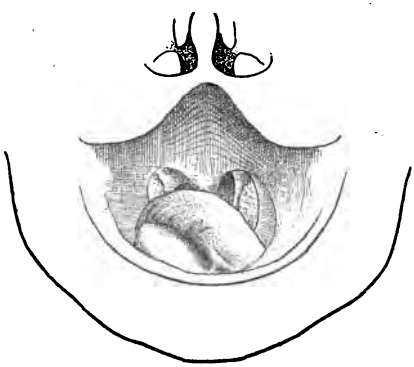

Actuellement l'état général est trop grave pour qu'on puisse tenter une intervention chirurgicale.

Mort le surlendemain.

La *dissection de la pièce* montre les faits suivants :

1° Les adhérences du bord gauche de la langue, muqueuses superficiellement, sont seulement cellulaires dans la profondeur.

2° La langue de ce côté, quoique très atrophiée contient tous les muscles habituels.

3° Le pilier anormal venant s'attacher à la pointe est seulement cellulaire, sans trace de tissu musculaire, ce pilier n'a nullement l'aspect ou les caractères d'une bride cicatricielle.

4° Le bourrelet parallèle au bord gauche de la langue est un lipome sous-muqueux, peu lobulé, entouré d'une mince trame cellulaire le limitant assez bien, recouvrant le canal de Wharton, le nerf lingual et le génio-glosse.

Ostéomyélite à streptocoques d'origine puerpérale chez un nouveau-né. — Ostéoarthrites suppurées multiples, par A. CHIPAULT, aide d'anatomie.

J. F..., 2 mois 1/2 est amené à l'hôpital par sa mère. Celle-ci se plaint d'avoir eu, depuis l'accouchement, des douleurs dans le ventre et des pertes blanches.

L'enfant est mal portant depuis sa naissance. Il y a plus d'un mois et demi que ses coudes ont commencé à grossir sans qu'il ait jamais beaucoup souffert.

Aujourd'hui, arthrite des deux coudes, avec une quantité considérable de liquide, probablement de pus et fusées le long des os du bras et de l'avant-bras.

Digitized by Google

La pression et les mouvements de ces articulations sont à peine douloureux; pas de rougeur de la peau.

L'articulation coxo-fémorale droite contient aussi manifestement du liquide.

Petite collection sur le sacrum à droite de la ligne médiane, à peu près au niveau de la 2e vertèbre sacrée. L'enfant est mourant lorsqu'on le reçoit à l'hôpital. Température, 39°,5.

Mort quelques heures après.

A L'AUTOPSIE. — Congestion pulmonaire intense. Pas d'infarctus dans les viscères.

L'ouverture des articulations malades montre les faits suivants :

a) *Coude droit.* — Les surfaces humérales sont érodées, usées, presque complètement détruites. La tête du radius est presque décollée, de même que l'olécrâne. Toutes ces parties baignent dans du pus crémeux, ressemblant à du pus d'abcès, n'ayant pas l'aspect gris du pus ordinaire de l'ostéomyélite. Ce pus a perforé la synoviale, en arrière au niveau du cul-de-sac tricipital en avant au-dessus de l'apophyse coronoïde et envoyé des fusées très étendues. La cavité synoviale et les diverticules contiennent presque un demi-litre de pus.

b) *Coude gauche.* — Lésions analogues, mais un peu moins marquées.

c) *Articulation coxo-fémorale droite* pleine de pus qui a fusé en partie dans la fesse, par une déchirure synoviale ; sur tous les autres points la capsule est épaissie, peu résistante. La tête fémorale est complètement détruite ; il ne reste qu'un mamelon très peu convexe au ras de l'insertion synoviale ; ce mamelon est situé verticalement par des bandes de cartilage entre lesquelles l'os est à nu. La section verticale de la partie supérieure du fémur a montré à la base du grand trochanter, un tout petit foyer purulent de l'os intra-osseux.

Rien du côté des autres articulations.

La collection sacrée a aussi été incisée ; elle contenait du pus et avait manifestement l'os pour point de départ.

Du pus a été pris dans les diverses collections, à la surface même des points osseux malades.

Les cultures nous ont démontré la présence du seul streptocoque.

Ce fait nous paraît présenter quelque intérêt à cause de son rapport avec ceux étudiés récemment par Lannelongue et Achard.

Ici aussi, l'infection paraît bien être d'origine puerpérale. Les accidents se sont développés lentement, de préférence sous la forme arthrite, mais avec des lésions osseuses concomitantes identiques à celles des ostéomyélites ordinaires, paraissant pourtant attaquer surtout les os plats.

Digitized by Google

Séance du 13 *juin* 1890.

PRÉSIDENCE DE M. CORNIL

Épithélioma de l'œsophage. — Ulcération de l'aorte, mort par hémorrhagie interne, par J. SOTTAS, interne des hôpitaux.

Louis S..., âgé de 58 ans, comptable, entre à l'hôpital St-Antoine le 22 mai, salle Dupuytren, service de M. Blum, avec des symptômes qui font penser à un rétrécissement organique de l'œsophage ; à ce moment le malade ne peut guère avaler que des liquides et des œufs.

Le cathétérisme est pratiqué les 23 et 24 mai avec une sonde œsophagienne en gomme de calibre 17 Charrière qui est arrêtée à 25 centim. des mâchoires.

Les 25 et 26 mai, nouveau cathétérisme, la sonde est poussée jusqu'à 29 centim.

Le 27 mai, la sonde est conduite jusqu'à l'estomac.

Dans la matinée du 28 le malade a eu 2 hématémèses à quelques heures d'intervalle, rendant chaque fois environ un verre de sang liquide avec un caillot cylindrique de 6 à 8 centim. de long.

Le 29 mai, à la visite du matin, le malade est très pâle, d'une faiblesse extrême, pouvant à peine parler ; le pouls est petit et rapide.

Le malade succombe à midi avec des signes que l'on croit pouvoir rapporter à une hémorrhagie interne.

A L'AUTOPSIE, les viscères sont décolorés, exsangues, sauf l'estomac qui est fortement distendu et la partie supérieure de l'intestin qui présente une coloration noirâtre.

Le cœur est vide de sang.

Les poumons enlevés ; on tombe sur une tumeur peu volumineuse siégeant en arrière et au-dessous de la bifurcation de la trachée, englobant l'œsophage et adhérent à la colonne vertébrale et au hile du poumon gauche.

Pour conserver les rapports des parties, on détache tout d'une pièce : le larynx, la trachée et les bronches ; l'œsophage et l'estomac ; la crosse et la portion descendante de l'aorte.

Il est facile de constater alors que l'estomac contient 1,200 gr. de sang noir comme de l'encre et en partie coagulé ; que l'intestin grêle au contraire n'en contient que très peu et seulement dans le premier tiers de la longueur.

L'œsophage étant incisé longitudinalement ainsi que l'aorte, on rencontre dans l'œsophage un rétrécissement cancéreux ou plutôt une sorte de poche ovoïde, dont les 2 orifices supérieur et inférieur sont rétrécis et dont les parois sont anfractueuses et irrégulières.

Ce rétrécissement a 7 centim. de long, il commence à 10 centim. du cartilage cricoïde au niveau de la bifurcation de la trachée.

Digitized by Google

La tumeur répond en avant au péricarde et à la bronche gauche qui lui adhèrent, est fixée en arrière au rachis et adhère à gauche à l'origine de la portion descendante de l'aorte. En ce point, au niveau de la bronche gauche exactement, et à mi-hauteur de la poche cancéreuse, la paroi artérielle et la paroi œsophagienne dégénérée sont confondues ; la cloison qui sépare les 2 cavités présente une *perforation* à bords déchiquetés, ovalaire, du diamètre d'une lentille et siégeant dans le vaisseau à 6 centim. de l'origine de la sous-clavière gauche. Autour de la perforation, on voit les embouchures des artères intercostales voisines qui sont fortement dilatées.

La tumeur est localisée, il n'existe que quelques ganglions dégénérés dans le médiastin ; un gros ganglion siège au niveau de la petite courbure de l'estomac.

L'examen des autres organes ne fournit rien de particulier.

Il est inutile d'insister sur le danger que faisait courir au malade le cathétérisme.

Fracture du pubis ; rupture de la vessie ; péritonite. — Mort, par J. SOTTAS, interne des hôpitaux.

Le 29 mai, le nommé Poisson, garçon laitier, âgé de 38 ans, tombé de sa voiture, est pris sous la roue qui, passant entre ses 2 jambes vient heurter l'arcade pubienne. P... perd connaissance et est porté à l'hôpital où l'on reconnaît l'existence d'une fracture du pubis. Le cathétérisme fait à 4 heures de l'après-midi donne 100 gr. d'une urine très rouge.

A 7 heures la température prise dans l'aisselle atteint 35°,4.

Le 30, à la visite du matin, le malade présente les signes d'un violent choc traumatique, il est froid (temp. 36°,3) ; le pouls est petit, rapide (124) ; la face est grippée, pâle, couverte de sueurs froides ; les yeux sont hagards et agités par du nystagmus. Le blessé est en proie à une vive anxiété, il s'exprime difficilement, la parole est tremblante, mais il rend cependant assez bien compte des détails de l'accident.

D'autre part, on trouve les signes très manifestes d'une fracture du pubis ; douleur, crépitation et même craquements perceptibles à l'oreille quand on presse les deux crêtes iliaques en tendant à les rapprocher. On n'insiste pas sur l'exploration douloureuse et dangereuse pour le malade.

La sonde donne le matin 60 gr. d'une urine rosée, le soir 50 gr. d'une urine un peu louche mais non hématique. Temp. 36°.

Le 31 mai, le matin, temp. 35°,5, Pouls 138.

Dans la nuit le malade a craché quelques filets de sang et a eu deux selles diarrhéiques. Le cathétérisme ne donne que quelques gouttes d'urine.

A la visite du matin, le malade présente un état de prostration encore plus accentué que la veille.

En présence de l'anurie on songe à une rupture de la vessie, mais les signes réactionnels du côté du péritoine sont presque nuls : tympanisme léger de l'abdomen, douleur peu accentuée, plus marquée à

Digitized by Google

l'hypogastre ; on ne perçoit aucune matité dans les flancs indiquant l'épanchement de l'urine dans le péritoine. Enfin, le malade n'a jamais eu de vomissements.

Le soir, le malade est sondé sans résultat, temp. 35°,4.

1er mai. Le malade est abattu, le pouls est rapide, la température remonte un peu : 37°,1. La sonde donne 75 gr. d'une urine trouble. Le malade succombe dans la soirée.

Autopsie. — A l'ouverture de l'abdomen, on trouve les anses intestinales rouges, agglutinées, présentant en somme les caractères d'une péritonite purulente ; les lésions sont plus avancées dans le petit bassin où l'on trouve l'S iliaque adhérant à la vessie par des fausses membranes très molles et 2 à 3 cuillerées de sérosité purulente mais pas d'autre épanchement.

La vessie est recroquevillée derrière le pubis, elle est à peu près vide et présente une ouverture allongée dans le sens de la hauteur, mesurant 4 cent. et occupant la moitié supérieure de la face postérieure de l'organe.

Cette perforation a des bords déchiquetés, elle semble avoir été produite par éclatement de la vessie distendue en son point de moindre résistance, à la partie postéro-supérieure. En tous cas, elle n'a pas été produite par les fragments puisqu'elle ne siège pas sur la face correspondant à la fracture.

Par l'ouverture de la vessie on voit la muqueuse qui présente une petite ecchymose sur la paroi antérieure.

D'autre part, en disséquant la paroi antérieure du bassin, on trouve :

1° Une disjonction de la symphyse avec arrachement d'une lamelle osseuse appartenant au pubis gauche.

2° Un trait de fracture vertical et oblique de dehors en dedans et d'arrière en avant, coupant la branche horizontale du pubis à 3 cent. à droite de la symphyse, traversant de haut en bas le trou sous-pubien en rencontrant la gouttière de l'artère obturatrice qui a pu être blessée et coupant la branche ischio-pubienne.

Il existe ainsi un fragment complètement séparé qui a subi une sorte d'enfoncement et semble être le résultat direct du choc de la roue sur l'arcade pubienne.

L'épanchement sanguin s'étend dans la cavité de Retzius, imbibe les muscles obturateurs du côté droit, s'étend au-dessus et au-dessous du muscle releveur de l'anus et dans le tissu cellulaire péri-rectal.

Le sang passant par l'échancrure sciatique est venu former dans la dépression sus-trochantérienne une ecchymose sous-cutanée reconnue du vivant du malade.

En résumé, nous trouvons 2 groupes distincts de lésions :

D'une part : rupture de la vessie dans le péritoine et péritonite consécutive.

D'autre part : fracture esquilleuse du pubis, épanchement sanguin dans les parties molles, mais *pas de communication du foyer de la fracture avec la cavité péritonéale.*

Si cette dernière circonstance avait pu être reconnue pen-

Digitized by Google

dant la vie et si le malade n'avait pas présenté un état de collapsus aussi intense, on n'eût pas hésité à faire la laparotomie pour aller suturer la vessie.

Occlusion intestinale par calcul biliaire.

M. DAGRON présente un calcul biliaire, volumineux, cylindrique trouvé dans le jéjunum au cours d'une laparotomie et ayant déterminé des symptômes d'occlusion intestinale. La malade qui souffrait depuis 10 jours mourut de péritonite. A l'autopsie on trouva une poche limitée en avant par l'épiploon, en arrière par la vésicule biliaire, en haut par le foie, en bas par la première portion du duodénum. La face antérieure de la vésicule était complètement détruite et c'est par là que le calcul biliaire a dû s'engager dans l'intestin. Quant à la péritonite, il est probable étant données la conformation et la friabilité des adhérences à ce niveau, qu'en mobilisant l'intestin pendant l'opération on a rompu quelques-unes d'entre elles et qu'on a ainsi introduit dans la séreuse un peu de liquide intestinal.

Sarcome pulsatile du sternum, par DAMOURETTE, interne des hôpitaux.

La nommée Isabelle C..., âgée de 56 ans, cuisinière, était entrée le 31 aout 1889 dans le service de M. Desprès à la Charité, pour une tumeur douloureuse siégeant au niveau du sternum.

Cette malade a succombé à une broncho-pneumonie le 6 juin dernier.

Ses antécédents ne présentaient rien de remarquable. Son père était mort d'une pleurésie à 58 ans. Sa mère était morte sans cause connue à 78 ans. La malade avait eu 11 sœurs et 2 frères dont aucun n'avait été atteint de cancer.

La tumeur que présentait cette malade avait débuté il y a 3 ans à l'union de la 1re et de la 2e pièce du sternum. Elle avait augmenté lentement mais progressivement et au 31 août dernier, elle atteignait le volume d'un œuf de poule. Cette tumeur était nettement pulsatile, semi-fluctuante irréductible, à surface lisse, non adhérente à la peau qui avait conservé à son niveau son aspect normal, faisant corps au contraire avec le sternum. Elle était douloureuse à la pression et à l'auscultation on entendait un souffle systolique. Aussi avait-on fait le diagnostic d'anévrysme de la crosse de l'aorte dans un service où la malade avait été admise quelque temps auparavant.

M. Desprès qui avait vu la malade plusieurs fois à la consultation

Digitized by Google

l'année précédente diagnostiquait un sarcome dit à myéloplaxes, appelé aussi tumeur myéloïde du sternum. Il se basait sur l'évolution de la tumeur et surtout sur son siége à l'union de la 1re et de la 2e pièce du sternum.

Comme le sarcome du sternum est une tumeur très rare, M. Desprès montra la malade à M. le professeur Potain qui, après un long examen, écarta l'idée d'anévrysme, mais réserva son diagnostic au sujet de la nature de la tumeur.

Quelque temps après son entrée à l'hôpital, la malade se plaignit de douleurs très vives au niveau de la colonne vertébrale et bientôt l'on vit apparaître une gibbosité au niveau des 9e et 10e vertèbres dorsales. Il y avait en réalité un mal de Pott cancéreux.

Dans le courant de février 1880, la malade se plaignit de douleurs au niveau de l'os iliaque, puis de l'articulation coxo-fémorale droite. Un matin, qu'elle se plaignait d'avoir souffert plus qu'à l'ordinaire, on constata tous les signes d'une fracture spontanée du col du fémur. Raccourcissement considérable, abduction du pied dont le bord externe reposait sur le lit, impotence fonctionnelle absolue. Depuis ce jour, la malade, qui jusqu'alors avait pu marcher avec des béquilles, dut garder complètement le lit.

Dans les derniers jours, la malade présentait un œdème considérable des deux membres inférieurs.

A L'AUTOPSIE on trouve les lésions suivantes.

1° Tumeur occupant presque toute la largeur du sternum de 6 centim. d'étendue dans tous les sens à l'union de la première et de la deuxième pièce non adhérente à la peau ni aux organes du médiastin.

2° Noyaux sarcomateux du volume d'un œuf de pigeon au niveau de l'angle de la 5e côte gauche.

3° Deux foyers de sarcome dans la colonne vertébrale, l'un au niveau des 9e et 10e vertèbres dorsales dont les corps sont affaissés l'un sur l'autre, ce qui explique la présence de la gibbosité ; l'autre au niveau du corps de la 2e et de la 3e vertèbre lombaire.

4° Un noyau sarcomateux de l'étendue d'une pièce de un franc siégeant au niveau de la partie moyenne des fosses iliaques et occupant toute l'épaisseur de l'os.

5° Enfin destruction complète du col du fémur droit.

Les os du crâne sont intacts.

Nous n'avons trouvé aucune trace de généralisation dans les viscères. Tous semblent sains, sauf les poumons qui présentent les lésions ordinaires de la broncho-pneumonie.

Les ganglions lymphatiques du médiastin ne sont pas augmentés de volume.

L'examen histologique sera fait ultérieurement.

M. CORNIL fait remarquer que depuis trois ou quatre ans on a présenté plusieurs cas de tumeur sarcomateuse pulsatile et que très rarement la généralisation viscérale a été observée

Digitized by Google

Épithélioma du col de l'utérus. Double salpingite suppurée. — Hystérectomie et salpingectomie vaginale, par CAZENAVE, interne des hôpitaux.

Les pièces que nous présentons ont été enlevées à une malade qui est entrée le mois dernier dans le service de M. le Dr Pozzi.

Elle est âgée de 43 ans ; il n'y a rien de particulier à signaler dans l'histoire de ses antécédents héréditaires. Quant à son histoire personnelle elle se résume en ceci :

Réglée pour la 1re fois à 14 ans, elle a toujours vu régulièrement; à 20 ans, elle a eu une grossesse qui s'est terminée normalement. La malade a joui d'une excellente santé jusqu'au mois de décembre de l'année dernière. Pour la première fois, à cette époque, la malade a vu ses règles se répéter deux fois dans le même mois. Vers la même époque, elle a ressenti des douleurs dans le bas-ventre, et celles-ci prédominaient surtout à gauche.

Depuis lors, la malade dit qu'elle a vu persister un écoulement roussâtre, qui ne présentait aucune odeur : il en est de même des douleurs qui augmentèrent parfois d'intensité.

Néanmoins les règles restent normales et irrégulières.

La malade entre dans le service de M. Pozzi le 27 mai, se plaignant de cet écoulement sanguinolent, et des douleurs que nous avons signalées.

A part le manque d'appétit, l'état général est excellent; disons cependant que la malade a beaucoup maigri depuis six mois.

La malade est examinée le lendemain de son entrée dans le service. On observe que le col de l'utérus est le siège d'une altération épithéliomateuse très nette. L'exploration occasionne une hémorrhagie peu abondante.

Un examen attentif montre que les culs-de-sac sont encore indemnes; et on circonscrit toute la partie ulcérée avec le doigt, on peut se rendre compte que la lésion n'a pas encore atteint les parois du vagin qui sont souples et dépressibles. L'utérus est bien mobile quoique difficile à abaisser.

On n'a pas pu pratiquer le cathétérisme utérin. Enfin l'exploration bimanuelle montre une tumeur située sur les côtés de l'utérus, en arrière et à gauche, sur la nature de laquelle on ne s'est pas prononcé, vu l'état peu avancé des lésions, et le non envahissement très probable des culs-de-sac vaginaux, M. le Dr Pozzi décide l'ablation totale de l'utérus par la voie vaginale.

L'hystérectomie vaginale a été faite le 11 juin.

Nous signalerons ici quelques particularités intéressantes qui se sont présentées pendant l'opération grâce à la présence d'une double salpingite suppurée et adhérente dans le cul-de-sac de Douglas.

Ces lésions ont fait croire un instant à un envahissement du plancher pelvien (dégénérescence des ganglions).

En effet, ce n'est que lorsqu'on a pu pénétrer dans les cavités péritonéales, après avoir rompu les adhérences qui existèrent dans le cul-de-sac de Douglas, qu'on s'est rendu compte qu'on avait affaire à une double salpingite. Ce débridement a été laborieux.

Digitized by Google

La présence de cette double salpingite était de plus un obstacle à l'abaissement de l'utérus et au mouvement de bascule qu'on fait subir à l'utérus dans cette opération.

Après l'ablation de l'utérus M. Pozzi a procédé à celle des 2 trompes. Elles étaient très friables et le siège de lésions très avancées, la trompe gauche contenait du pus; la trompe droite plus petite était très épaissie; elle avait dû contenir du pus qui a été probablement résorbé.

Les suites de l'opération ont été très satisfaisantes; la malade est au 3e jour de l'opération et n'a rien présenté de particulier à signaler.

Réflexions. — En résumé, il nous a paru intéressant de présenter l'observation de cette malade et les organes enlevés pour montrer que :

Malgré l'état peu avancé de la lésion du côté des parois vaginales, celle-ci s'étend déjà au-dessus de l'orifice interne du col; que par conséquent l'amputation simple ou conique du col eut été une opération incomplète.

En effet, on aurait pu ainsi dépasser les limites du mal.

Cette observation est encore intéressante par suite de la présence d'une double salpingite suppurée dont le début est difficile à préciser.

En effet, la présence de ces tumeurs eût pu faire croire et a fait penser un moment à un envahissement des ganglions pelviens par exemple.

Enfin ces lésions ont contribué à rendre difficile une opération déjà laborieuse en s'opposant à l'abaissement complet de l'utérus et en empêchant le mouvement de bascule de l'utérus qui est un des temps importants de cette opération.

En terminant disons que la coïncidence de salpingite suppurée et de néoplasme utérin est assez rare, elle a été signalée mais l'étiologie en est peu connue. Il faut savoir qu'elle peut exister ; et ceci à cause des difficultés qu'elle crée à l'opérateur et également parce que si on n'y prend garde on peut rompre la trompe malade et infecter ainsi la malade. On a signalé ainsi un cas de mort dans une opération analogue (Becque).

M. Cornil fait observer que la salpingite purulente est peu fréquente dans l'épithélioma de l'utérus.

Digitized by Google

Triple ramollissement cérébral. — Nouvel exemple d'aphasie par hémorrhagie de la substance blanche (région pédiculo-frontale) sans lésion corticale de la circonvolution de Broca, par LEFEBVRE, interne des hôpitaux.

Le malade dont voici le cerveau était entré à l'hôpital Broussais dans le service de M. le Dr Chauffard, pour une hémiplégie droite avec aphasie complète. Il ne restait plus au malade que l'usage du vocable Kilé. Jusqu'au 25 mai l'état du malade était resté stationnaire sans modification. Pendant son séjour à l'hôpital le ventre du malade souvent ballonné avait été le siège d'un épanchement moyen de liquide ascitique, épanchement mis sur le compte d'une lésion mitrale (souffle au 1er temps à la pointe).

Le 25 mai le malade eut un nouvel ictus et le coma survint rapidement, le membre supérieur droit se contractura et le malade mourut le 11 juin.

L'AUTOPSIE faite le 13 juin révéla les lésions cardiaques diagnostiquées, induration et état calcaire de la valvule mitrale. Hypertrophie et dilatation du ventricule gauche. Le *poumon* droit présente à la base des lésions congestives de la plèvre et de l'atélectasie du parenchyme, pleurésie et congestion de voisinage sous la dépendance d'une cirrhose intra et surtout périhépatique. Les *reins* sont petits et congestionnés.

Cerveau.—On ne retrouve pas dans la région corticale sur la troisième circonvolution frontale gauche la lésion présumée d'après les signes cliniques. Mais une coupe faite au niveau du pied des circonvolutions frontales montre dans le voisinage du ventricule latéral le commencement d'un ramollissement qui se continue jusqu'à la partie postérieure du même ventricule, le ramollissement siège sur les fibres pédiculo-frontales parties de la 3e circonvolution frontale et expliquent d'une manière satisfaisante l'aphasie constatée chez le malade. C'est un nouvel exemple des cas cités par Pitres sans lésion corticale. Les fibres dans notre cas sont remplacées par un tissu de ramollissement jaune brunâtre.

En faisant des coupes sur l'hémisphère opposé (coupe de Flechsig) on ne trouve rien. Une nouvelle coupe faite à 1 centimètre au-dessus et parallèlement, montra à 2 centimètres en arrière du sillon de Rolando en haut et en arrière des noyaux centraux, un nouveau foyer de ramollissement formé d'une matière jaune verdâtre, qui pendant la vie ne s'est manifesté par aucun signe appréciable.

Enfin nous avons trouvé dans l'hémisphère gauche du cervelet au voisinage de la circonférence un troisième foyer de ramollissement plus étalé du volume d'une petite noisette qui lui, non plus, ne s'était manifesté par aucun trouble pendant la vie.

Digitized by Google

Présentation d'un bec-de-lièvre incomplet de la lèvre supérieure à droite, par M. R. SABOURAUD, interne des hôpitaux.

Voici un cas de bec-de-lièvre, analogue à celui que j'ai eu l'honneur de présenter à la Société il y a 15 jours et provenant comme le premier, du service de M. le Dr Kirmisson aux Enfants-Assistés.

Ce cas présente quelque intérêt :

1° Du fait de la localisation à droite, ce qui est contraire à la règle.

2° Et aussi parce que la difformité est incomplète.

En effet, le rebord gingival, la voûte palatine et le voile du palais sont divisés dans toute leur étendue, mais il n'en est pas de même de la lèvre. Et il existe une bride séparant la scissure anormale de la lèvre de l'orifice de la narine droite.

L'existence de cette bride et l'étroitesse de la fissure palatine semblent indiquer que l'arrêt de développement s'est produit à une période avancée de la formation des cavités de la face.

Quant à la dentition, elle est conforme exactement au type normal d'Albrecht, et au cas que j'ai antérieurement présenté à la Société. Les deux incisives médianes sont à gauche, et l'incisive précanine à droite, de la scissure du rebord alvéolaire.

Le nombre des follicules dentaires est normal et il n'y a pas d'incisives supplémentaires.

Méningite cérébro-spinale à pneumocoques sans pneumonie, prise pour une fièvre typhoïde, par A. RAOULT, interne des hôpitaux.

La nommée Ch.., âgée de 35 ans, entra dans le service de M. le Dr Bucquoy, à l'Hôtel-Dieu, salle Sainte-Monique, n° 7, le 9 juin 1890. A son entrée, cette femme était dans un état de prostration et d'abattement extrême, elle ne pouvait se tenir sur ses jambes et elle éprouvait de vives douleurs avec lassitude très grande. Ces phénomènes avaient débuté, d'après les quelques renseignements qu'elle a pu nous donner, 4 jours auparavant, accompagnés de courbature générale, de céphalalgie et d'épistaxis, de perte de l'appétit, de soif vive. La peau était très chaude, le pouls fréquent : 100, la température de 40°,8 ; la langue sèche rôtie, était fendillée, les lèvres couvertes d'un enduit fuligineux ainsi que les gencives. Le ventre était un peu ballonné, et un peu douloureux, mais on ne trouvait pas de gargouillement dans la fosse iliaque droite, et la douleur n'y était pas beaucoup plus accusée que dans le reste de l'abdomen, La malade avait eu un peu de diarrhée ; elle ne toussait pas quoiqu'elle présentât une légère dyspnée. De plus on ne trouvait pas de taches rosées lenticulaires ; la rate présentait, à la percussion une longueur de 10 à 12 centim. environ,

10 juin. Les mêmes symptômes existaient que la veille au soir, l'hébétude et l'affaissement avaient encore augmenté. T. : 40°,8.

En raison de l'aspect typhique de la malade, malgré l'absence de

Digitized by Google

gargouillement dans la fosse iliaque et de douleur limitée en ce point (mais cette dernière pouvait ne pas être indiquée par la malade, vu l'état subcomateux dans lequel elle se trouvait), on porta le diagnostic de fièvre typhoïde, et M. Bucquoy prescrivit des bains froids. Ceux-ci furent donnés de 3 heures en 3 heures. Le soir à 10 heures, après 4 bains, la température était tombée à 38°,5. La malade fut prise dans la journée de métrorrhagie.

Le 11. La stupeur a encore augmenté. La face est pâle, les yeux brillants, avec de la conjonctivite et du développement de la cornée de l'œil gauche. La langue est très sèche, le cou raide, le pouls petit, fréquent, la dyspnée intense, accompagnée de soulèvement des ailes du nez. La malade délire, quoiqu'elle reconnaisse les personnes qui l'environnent, et répond assez à propos aux questions posées. Il n'existe pas de contracture des membres : il y a du tremblement des mains. La malade est, l'après-midi, dans un état comateux, poussant des cris de temps en temps. Température m. : 40°,6, à 6 heures du soir, 37°,8. Mort à 10 heures du soir.

Autopsie le 13, matin. — Nous cherchons en vain les lésions intestinales ; sur la muqueuse nous trouvons seulement de place en place quelques plaques congestives. *Estomac.* Au niveau de la grande courbure et de la face postérieure, il existe une large surface très congestionnée, présentant même un aspect hémorrhagique en certains points. *Foie*, 1200 gr. pâle, d'aspect gras. *Rate*, 400 gr. très congestionnée, diffluente. *Reins* pâles, de volume normal. *Utérus* très vivement congestionné. *Cœur* de volume normal, pas d'endocardite ; deux petites plaques d'athérome très minimes au-dessus des valvules aortiques. *Poumons.* Congestion et œdème diffus des 2 poumons avec emphysème de place en place. Rien à l'œsophage, ni au larynx.

Encéphale. — La dure-mère adhère assez fortement à la calotte crânienne. Il s'écoule un peu de liquide trouble. L'encéphale étant enlevé, on aperçoit au-dessous du feuillet viscéral de l'arachnoïde des plaques grisâtres recouvrant une assez grande surface de celui-là, d'une façon irrégulière. Ces plaques grisâtres sont dues à une infiltration de la pie-mère par un liquide louche purulent. La face supérieure de la moitié antérieure du lobe frontal droit est ainsi recouverte. Le sillon de Rolando des 2 côtés est marqué par une plaque grise, ainsi qu'une grande partie du lobe pariétal droit et même du lobe occipital du même côté. A gauche les plaques sont très déformées, peu étendues. La face supérieure du cervelet en est recouverte. Au niveau de la face inférieure on retrouve la même apparence au pourtour de l'exagone de Willis et à la face inférieure de la protubérance et du bulbe. Les ventricules contiennent une petite quantité de liquide louche ; les plexus choroïdes ne sont pas infiltrés de pus.

Moelle. — En enlevant la moelle du canal rachidien, il s'écoule au pourtour des nerfs, par les orifices que leur présente la dure-mère un liquide purulent assez abondant. Après la section de la dure-mère, on trouve l'arachnoïde et la pie-mère baignées par la même substance contenant des grumeaux blanchâtres.

Pas de lésion des oreilles.

M. Netter a bien voulu examiner le liquide purulent trouvé dans les méninges ; au premier examen il a reconnu la présence de cocci allongés disposés 2 à 2 et entourés d'une capsule claire, dans le liquide

Digitized by Google

pris dans la pie-mère encéphalique des 2 côtés, dans celui des ventricules et de la pie-mère spinale. Des cultures sur agar et sur gélatine ont été faites avec ces différents liquides; on a trouvé dans toutes uniquement des pneumocoques.

Maladie kystique de la mamelle.

M. Verchère présente un sein qu'il a enlevé parce qu'un kyste volumineux s'y était accru rapidement. Ce kyste n'est pas unique, mais à la coupe on a l'aspect caractéristique de la maladie kystique. L'autre sein a un état granuleux appréciable cliniquement.

M. Valude. — Je pense qu'il faut faire des réserves au sujet de la bénignité attribuée à la maladie kystique. A ce propos je rappellerai le fait suivant. Une malade fut opérée en 1884 par M. Verneuil d'une maladie kystique, et la pièce enlevée fut présentée, ici même, disséquée par M. Reclus. M. Reclus affirme le caractère bénin de l'affection. M. Cornil et moi-même nous fondant sur l'examen histologique nous concluâmes à un caractère malin et fîmes nos réserves pour l'avenir. J'ai pu suivre la malade et l'avenir a confirmé nos prévisions.

Après 4 ans d'indemnité, la malade offre aujourd'hui une généralisation considérable de son mal.

Elle est actuellement en cachexie et moribonde.

M. Verchère rappelle un cas qu'il a présenté l'an dernier à la Société.

Cliniquement la tumeur avait paru à M. Schwartz de nature maligne; à l'examen histologique, M. Toupet trouva des végétations polypiformes à l'intérieur de la cavité kystique. La malade, opérée depuis 18 mois, est en bonne santé.

Digitized by Google

Séance du 20 juin.

PRÉSIDENCE DE M. WALTHER.

Cancer primitif du foie. — Noyau primitif du lobe gauche, généralisation secondaire à toute la masse du lobe droit, par M. Marius POULALION, interne à l'hôpital Necker.

Nous avons l'honneur de montrer à la Sociéié un foie cancéreux, présentant à gauche la forme massive et à droite la forme nodulaire du cancer encéphaloïde.

Bien que cette lésion soit commune en elle-même, le cas présent nous semble offrir un intérêt particulier tant au point de vue *clinique* qu'au point de vue *anatomique*.

D'abord c'est un cancer primitif de l'organe : il n'existait dans aucune autre région la moindre lésion cancéreuse ; en second lieu les manifestations cliniques étaient telles qu'on a pu croire à l'existence d'une cirrhose de Laënnec, à forme congestive avec prolifération conjonctive anormale, donnant au foie son volume, son aspect lisse et sa consistance dure. Pour ces raisons nous avons cru le cas intéressant et digne d'attirer votre attention.

Voici l'histoire du malade rédigée avec les notes cliniques prises par M. Dauly, externe du service.

Le nommé Vincent Th..., âgé de 59 ans, journalier, entre le 10 juin 1890 à l'hôpital Necker, dans le service de M. le professeur Dieulafoy. salle Vernois, n° 26.

Le malade se présente à la consultation pour un gonflement du ventre ; celui-ci a grossi progressivement depuis plusieurs mois. Cet homme sans avoir un état cachectique bien marqué est cependant amaigri des joues et du thorax, dont l'émaciation contraste avec la forme arrondie et volumineuse de l'abdomen.

Le facies et la peau ne présentent pas de teinte ictérique, ni de teinte jaune paille ; il y a plutôt une pâleur générale des téguments ; à la face on voit une vascularisation cutanée très accentuée et le nez présente une teinte légèrement violacée, les mains étendues avec les doigts écartés sont agités d'un léger tremblement, irrégulier, la langue subit dans sa totalité de petits mouvements fibrillaires, tout autant de stigmates des habitudes alcooliques du malade. Il n'existe pas de fièvre, le pouls est lent, régulier, la peau est sèche dans toute son étendue.

L'appétit n'existe presque plus, la langue est rouge, sèche vers sa

Digitized by Google

partie moyenne, chargée de matières saburrales sur les bords. Les fonctions digestives semblent peu atteintes ; pas de douleurs au niveau de l'estomac ; les selles sont régulières ; ni diarrhée, ni constipation.

Le malade se plaint de ballonnement d'estomac et a de temps en temps quelques régurgitations après avoir pris du lait, car il est soumis au régime lacté depuis assez longtemps. Rien d'anormal du côté des fonctions cardiaques et vasculaires ; il n'existe aucun souffle, aucun bruit anormal au cœur. Les battements sont cependant un peu sourds et à l'inspection la pointe semble ne pas soulever la paroi thoracique. Il y a des signes d'athérome artériel au niveau des principales artères ; les temporales sont sinueuses, les radiales et les fémorales dures.

Pas de toux, pas d'expectoration, aucune douleur thoracique ; il y a cependant en arrière et à droite à la base quelques râles de bronchite.

Le malade se plaint d'uriner souvent depuis quelque temps ; il existe de la pollakiurie nocturne. et la quantité d'urine rendue journellement est diminuée depuis quelques semaines. Les urines sont légèrement foncées ; l'examen est négatif quant au sucre et à l'albumine.

Il existe un œdème peu marqué au niveau des malléoles ; cet œdème a commencé à se montrer il y a deux mois et existe plus particulièrement le soir quand le malade a marché dans la journée.

Le ventre est assez volumineux, étalé sur les bords, présente à droite et à gauche une circulation collatérale, plus manifeste à droite. La palpation fait constater une fluctuation notable ; la matité se déplace très facilement avec les différentes positions du malade. L'examen du foie montre un organe augmenté de volume dans sa totalité ; la matité supérieure est à sa limite normale, mais en bas le foie déborde les fausses côtes de deux travers de doigt : on sent le bord dans toute son étendue et la face supérieure lisses et réguliers ; au niveau de l'épigastre, en déprimant la paroi abdominale on sent fuir le liquide ascitique et on tombe sur une surface également lisse et régulière, mais d'une consistance très dure. On sent que le lobe gauche du foie participe pour une très grande part à l'hypertrophie. La rate semble présenter un territoire de matité normale.

Le système nerveux ne fournit aucun symptôme,

L'examen des précédents de la maladie et des antécédents du malade donnent les renseignements suivants :

Aucun antécédent héréditaire ni nerveux, ni néoplasique. Les manifestations morbides semblent remonter seulement à cinq ou six mois.

Avant le mois de janvier, le malade était bien portant ; jamais il n'avait été souffrant. Il avoue des habitudes alcooliques qu'il avait depuis très longtemps. Il prenait tous les jours en moyenne deux à trois litres de vin, la goutte et le vulnéraire le matin à jeun, et dans la journée quelques verres de marc et parfois une ou deux absinthes.

Depuis plusieurs années, il avait le sommeil très lourd, rempli de cauchemars ; le matin il avait souvent une expectoration pituiteuse.

En janvier 1890 il éprouve des pesanteurs d'estomac, surtout après le repas, des régurgitations amères ; il sent dans l'hypochondre droit des tiraillements, une espèce de douleur sourde et profonde. Puis le ventre devient peu à peu plus volumineux.

En avril l'œdème des jambes se montre le soir après le travail ;

Digitized by Google

la respiration devient difficile et pénible par moments à la marche et à l'ascension d'un escalier.

Depuis seulement trois semaines il a dû arrêter son travail pour se reposer ; le ventre est devenu trop gros et le gêne dans ses occupations.

Une ponction est faite à ce moment en ville et donne issue à *six litres* d'un liquide *clair, citrin.*

Depuis, le malade a senti ses forces baisser rapidement, l'appétit a disparu et c'est dans ces conditions qu'il vient se présenter à l'hôpital.

En présence de ce tableau clinique, on pense à une cirrhose de Laënnec avec gros foie, liée probablement à une hyperplasie conjonctive.

Traitement. — Régime lacté. Eau de Vichy.

14 juin. Le malade a souffert beaucoup du ventre. L'œdème des jambes a disparu par le repos ; le malade se sent plus fatigué, plus abattu ; la langue est plus sèche, les urines sont plus rares ; le facies est plus tiré ; pas de fièvre.

Le 15. Diarrhée abondante depuis hier. Quelques coliques. Pas de sommeil cette nuit, les râles de bronchite sont plus abondants et des deux côtés. La dyspnée est plus marquée.

Le 16. Le malade n'a pas pu prendre son lait ; il vomit dès qu'il en a pris quelques gorgées. Douleur à l'estomac. Le soir, abattement plus marqué, il meurt à 10 heures, après une courte agonie.

Autopsie faite 24 heures après la mort.

Les *poumons* sont sains ; congestion aux deux bases, plus marquée à gauche ; rien dans les plèvres.

Cœur normal : un peu de péricardite ; plaques laiteuses à la face antérieure du cœur. Plaques d'athérome au niveau de la crosse de l'aorte et dans la partie thoracique et abdominale. *Ganglions du médiastin* intacts.

Dans le péritoine il existe environ quatre à cinq litres de liquide clair et citrin ; aucune lésion du péritoine.

L'intestin est sain sur toute sa longueur.

L'*estomac* et le *duodénum* examinés avec le plus grand soin ne présentent aucune altération ; le *pancréas* est normal. Les *testicules*, la *prostate*, les *vésicules séminales*, la *vessie*, les *uretères*, n'ont aucune lésion.

Les *reins* se décortiquent bien ; à la coupe ils présentent une surface pâle ; ils ne semblent pas altérés.

La *rate* est de volume normal un peu scléreuse par places.

Au niveau du corps de la troisième vertèbre lombaire et sur sa partie latérale existe une exostose du volume d'un haricot et de consistance très dure dans toute son épaisseur ; l'examen de cette exostose a montré qu'elle n'avait rien de cancéreux.

Le *foie* est l'organe qui paraît seul atteint ; il est volumineux, non déformé dans sa conformation générale, sans aucune saillie à sa surface ; il pèse 3,300 grammes. Le lobe gauche est proportionnellement plus hypertrophié.

Sur tout le *lobe droit* on observe une quantité innombrable de petits points nodulaires de différentes dimensions, les uns petits comme un grain de mil, les autres gros comme un pois, et ces derniers présentent une très légère dépression centrale, une espèce d'om-

Digitized by Google

bilication caractéristique. Ces nodules, qui ne font nullement saillie à la surface du foie présentent des colorations très variées, et donnent ainsi à l'organe l'apparence d'une masse de mosaïque. Le *lobe gauche* présente une coloration plus uniforme, blanchâtre, ici il ne semble pas y avoir de nodules, mais au contraire une masse cancéreuse considérable qui est probablement le noyau primitif du cancer.

A la coupe on observe en effet un noyau massif, occupant toute l'épaisseur du lobe droit, tandis que tout le reste de l'organe est *farci* de petites masses nodulaires de différentes dimensions et de couleurs variées; le lobe droit sur toutes ses coupes donne l'aspect d'une mosaïque à fond brun, criblée de noyaux arrondis de marbre blanc, les uns sont durs, les autres ramollis au centre, et donnent par la pression un suc cancéreux blanchâtre, lactescent.

La vésicule et les voies biliaires extra-hépatiques sont intactes, il n'y a pas de hile dans la vésicule.

Les ganglions du hile présentent pour la plupart la dégénérescence cancéreuse

Assurément nous avons affaire ici à un *cancer* primitif du lobe gauche, généralisé consécutivement depuis peu de temps à tout le reste de l'organe.

Un examen histologique rapide a permis de constater les caractères ordinaires du carcinome encéphaloïde ; notre collègue et ami Pilliet doit faire un examen complet des différents éléments constitutifs de l'organe. Nous communiquerons ultérieurement le résultat de cette étude.

Réflexions. — L'intérêt de cette observation nous semble donc se rattacher à deux points. D'abord cliniquement pouvait-on préciser davantage le diagnostic ? En dernière analyse on était réduit à deux opinions : 1° *Cirrhose de Laënnec* à forme relativement rare, forme *atropho-hypertrophique* ; 2° ou bien *cancer du foie* sans localisation apparente extra-hépatique.

A quelle opinion fallait-il s'arrêter ? Voyons quels étaient les éléments du diagnostic. La première idée semblait bien s'imposer ; en effet, état général relativement peu altéré, amaigrissement apparent du thorax et des membres supérieurs, développement progressif du ventre, ascite considérable, liquide clair et citrin, circulation collatérale, augmentation uniforme du volume du foie, son aspect lisse, régulier, sa consistance uniformément dure ; tels étaient les *éléments positifs* de ce diagnostic.

La seconde opinion avait contre elle tous les éléments positifs précédents et de plus un ensemble d'éléments négatifs importants ; pas de cachexie bien marquée, pas de teinte cancéreuse, pas d'ictère, pas de bosselures, pas d'irrégulari-

Digitized by Google

tés du foie, aucune apparence de localisation cancéreuse extra-hépatique.

Le cas était donc intéressant. L'autopsie nous a montré qu'il était aussi intéressant au point de vue anatomique. Le foie a été seul le théâtre des deux étapes que semble avoir eu le développement de ce cancer : il y a eu d'abord formation d'un *noyau primitif* dans le lobe gauche, c'est le noyau massif qu'il présente, et puis une efflorescence secondaire, diffusion consécutive nodulaire dans toute l'épaisseur du reste de l'organe.

Broncho-pneumonies consécutives à la rougeole, par Ch. MOREL, interne à l'hospice des Enfants-Assistés.

Pendant les premiers mois de cette année une épidémie de rougeole a sévi à l'hospice des Enfants-Assistés et 10 0/0 environ des petits malades qui en étaient atteints ont succombé par suite de complications pulmonaires. Les lésions, siégeant aux bases et aux bords postérieurs des deux poumons, étaient caractérisés par une congestion intense, congestion sur laquelle tranchait un semis de granulations rappelant l'aspect des granulations tuberculeuses.

Il était d'ailleurs d'autant plus facile de croire qu'il s'agissait là de broncho-pneumonies tuberculeuses que l'évolution de la maladie avait été assez lente : la plupart de nos petits malades n'avaient succombé que 15 jours, trois semaines après l'apparition des accidents pulmonaires.

Mais l'examen des coupes histologiques faites sur des poumons ainsi altérés démontrait que nulle part il n'existait aucune trace de tubercule : en aucun point on ne trouvait de granulation, de follicule tuberculeux, nulle part on ne trouvait de cellules géantes. On constatait, au contraire, facilement que les lésions étaient dues à des îlots de broncho-pneumonie et d'ailleurs il était impossible de déceler la présence de bacilles de Koch au milieu de ces lésions tandis que les méthodes de Gram et de Weigert y montraient un très grand nombre de micro-organismes et surtout de microbes en chaînettes.

J'ai fait alors divers essais de culture et constamment il a été facile d'isoler des streptocoques, des staphylocoques (l'aureus et l'albus mais plus souvent ce dernier). Il faut bien se garder d'ailleurs de penser que ce soient là les seuls microbes que l'on

Digitized by Google

puisse rencontrer dans ces broncho-pneumonies secondaires : M. Netter, qui a pu faire de nombreux examens de broncho-pneumonies consécutives à la rougeole, outre des streptocoques a en effet trouvé dans ces lésions (*Bull. Soc. méd. des hôpitaux*, 1889) des pneumocoques et des bacilles encapsulés. Jamais je n'ai trouvé ces deux dernières variétés dans les broncho-pneumonies, que j'ai pu examiner ; mais sur les préparations, colorées par la méthode de Gram, il est facile de reconnaître qu'en outre des streptocoques et des staphylocoques, il existe dans ces lésions des microbes allongés. Ce sont de longs et fins bacilles, incurvés, présentant de fausses ramifications et souvent réunies en amas enchevêtrés. Jamais je n'ai pu les obtenir dans les cultures.

J'ai surtout essayé de préciser d'une façon exacte la localisation de ces micro-organismes dans les poumons malades et j'ai pu le faire d'autant plus facilement qu'observant à l'hospice des Enfants-Assistés, j'ai pu recueillir les pièces, qui m'ont servi, dans des conditions telles que j'étais à coup sûr à l'abri de toute altération cadavérique.

Sur des coupes doublement colorées par le carmin d'Orth et la méthode de Gram, on voit immédiatement que la cavité des bronchioles contient une masse considérable de microbes, surtout de streptocoques. Il sont tellement nombreux que c'est à peine si au milieu de la masse qu'ils forment et qui oblitère totalement la lumière des bronches non cartilagineuses, on distingue çà et là un noyau coloré en rouge par le carmin.

Certaines de ces bronches, les moins altérées, ont conservé leur épithélium ; mais il présente des modifications importantes : il a proliféré et se montre composé de plusieurs couches stratifiées de cellules, peu distinctes les unes des autres et présentant un gros noyau arrondi. Mais beaucoup plus souvent l'épithélium bronchique a totalement disparu, la paroi musculeuse de la bronche est dissociée par des cellules embryonnaires. Sur ces bronches on reconnaît qu'en beaucoup de points des streptocoques ont infiltré la paroi, pénétré dans le tissu cellulaire péri-bronchique où ils forment de petits amas ; mais dans ce tissu cellulaire nulle part ces chaînettes ne s'étendent au loin ; elles restent localisées au voisinage presqu'immédiat de la bronche.

Dans les alvéoles on trouve aussi des microbes ; ils sont

Digitized by Google

très nombreux dans ceux qui contiennent de nombreux leucocytes, dans les alvéoles, au contraire, qui renferment de grandes cellules ou un exsudat fibrineux, ils sont en petit nombre et c'est à peine si dans ces derniers on trouve deux ou trois chaînettes de streptocoques ; elles sont alors presque toujours englobées dans le protoplasma des grandes cellules.

Enfin on trouve de nombreux groupes d'alvéoles contigus les uns aux autres, complètement remplis par une masse considérable et compacte de microbes. Ces micro-organismes paraissent avoir amené avec une rapidité extrême la nécrose des parois des alvéoles qui les renferment. Ces parois, en effet, se colorent à peine par les réactifs, nulle part ne présentent de lésions irritatives, les alvéoles qu'elles limitent contiennent uniquement des microbes, sans éléments migrateurs, sans grandes cellules, sans leucocytes. Les parois alvéolaires ainsi altérées sont devenues d'une friabilité extrême et cette lésion est peut être une des causes de la production des vacuoles pulmonaires des grains jaunes des auteurs.

A la périphérie des îlots ainsi nécrosés, on trouve une très vive irritation : les alvéoles voisins, les travées qui les limitent sont remplis de leucocytes.

C'est uniquement au milieu des îlots ainsi nécrosés, qu'on trouve souvent en abondance les amas des bacilles allongés que je n'ai pu isoler dans mes cultures. Il est difficile de dire le rôle qu'ils y jouent : peut être sont-ils les agents du processus nécrosique, peut être plutôt ne se développent-ils dans ces foyers que d'une façon secondaire. En tous cas, constamment avec eux on trouve dans ces îlots de nécrose des amas considérables de streptocoques, et à la périphérie de la zone nécrosée, dans les alvéoles qui sont le siège des lésions inflammatoires, c'est uniquement des streptocoques que l'on trouve.

Dans les vaisseaux sanguins, dans les gaines et les espaces lymphatiques péri-vasculaires, jamais on ne voit aucun micro-organisme. Pourtant les streptocoques paraissent pénétrer, mais en petit nombre dans les lymphatiques, car parfois dans les exsudats et dans les lymphatiques pleuraux on trouve quelques chaînettes.

En résumé, les micro-organismes qu'on trouve dans les

Digitized by Google

broncho-pneumonies consécutives à la rougeole, paraissent au début uniquement localisées dans les bronches, et gagner les alvéoles pulmonaires directement par les dernières divisions bronchiques.

En présence de cette localisation des lésions et des microbes, il semble nécessaire d'admettre que la broncho-pneumonie de la rougeole, comme d'ailleurs il est déjà démontré pour d'autres maladies infectieuses est une infection secondaire causée par des microbes complètement étrangers à la maladie primitive et que cette infection secondaire est due à la pénétration par les voies aériennes supérieures de microbes provenant soit du milieu extérieur, soit plutôt peut-être de la cavité buccale: la maladie primitive, la rougeole ne faisant que préparer le terrain pour cette infection secondaire.

Le streptococcus pyogenes semble avoir été l'agent pathogène le plus actif de ces broncho-pneumonies et ce sont elles qui ont été la cause presque unique de la mort des enfants atteints de rougeole, qui ont succombé à l'hospice des Enfants-Assistés, tandis que la tuberculose secondaire n'est entrée que pour une très faible part comme cause de la mortalité.

M. Chantemesse. — Ces pièces sont des plus intéressantes et tout à fait démonstratives. Le poumon déjà altéré par les lésions congestives de la rougeole offrait un terrain tout préparé. L'épithélium, qui se défend bien contre les germes que nous inspirons, ainsi que le prouvent les expériences de MM. Straus et Dubarry, lorsqu'il a conservé ses propriétés normales, perd toute résistance dans le cas présent et constitue une proie facile pour les micro-organismes qui l'infectent ainsi secondairement.

Fistule du sein chez un homme, par C. Walther, chirurgien des hôpitaux.

Le malade qui fait le sujet de cette observation est un homme de quarante ans, robuste, de très bonne santé habituelle, gros mangeur, un peu alcoolique.

L'affection qui siège au sein droit remonte à trois ans. Elle a débuté par un petit abcès survenu sans cause appréciable, peut être à la suite d'un coup, dit le malade, mais sans l'affirmer en aucune façon.

Digitized by Google

Cet abcès fut ouvert, suppura un certain temps et se referma. Mais quelques mois après, nouvel abcès, nouvelle incision, suppuration un peu plus longue, et à cinq ou six reprises depuis trois ans les accidents se répétèrent à des intervalles variables.

Un mois environ avant l'examen que je fis, l'abcès s'était de nouveau formé et ouvert. Les lésions se présentaient sous l'aspect suivant :

Au ras du bord interne de l'aréole du mamelon du sein droit existe un orifice fistuleux pouvant admettre facilement l'extrémité d'un stylet de trousse, orifice arrondi, à bords réguliers un peu durs, rosés et laissant sourdre une gouttelette de liquide séro-purulent. Le stylet engagé dans cet orifice se dirige en dehors et suit un trajet étroit un peu sinueux, qui le conduit en passant sous le mamelon, jusqu'à 3 centim. et demi environ. Les parois du trajet sont un peu dures, épaissies et l'extrémité semble dilatée en une petite poche dont les dimensions sont difficiles à apprécier mais qui paraît avoir 6 ou 8 millimètres de diamètre.

La palpation de la région aréolaire sur le trajet de la fistule révèle une induration manifeste, bien limitée, sous forme d'un cordon gros comme le petit doigt à son extrémité terminale à droite et un peu au-dessus de la région aréolaire.

Le trajet fistuleux n'est pas sous-cutané, mais s'enfonce dans l'épaisseur des tissus profonds, dans la glande mammaire elle-même.

Tout est limité à ces lésions, le reste de la région mammaire ne présente rien d'anormal. Le mamelon est absolument sain. Pas de ganglions dans l'aisselle. Etat général excellent ; pas de syphilis ; pas de trace de tuberculose.

La longue durée, la marche de l'affection et surtout l'aspect et les caractères de l'orifice fistuleux ne permettaient guère de songer à une fistule tuberculeuse consécutive à l'ulcération d'un petit abcès froid des parties molles. De plus, l'examen minutieux de la région n'avait montré aucune lésion des côtes sous-jacentes et certainement la fistule n'était pas ostéopathique.

L'insuccès de toutes les méthodes de traitement employées jusqu'alors, lavages injections irritantes, etc., autorisait une intervention radicale.

Le trajet fut complètement excisé avec les tissus indurés qui l'entouraient. Réunion par première intention.

L'examen de la pièce montre que tout le trajet a été exactement enlevé ; le trajet à la coupe présente une paroi granuleuse, grisâtre recouverte d'une mince couche séro-purulente ; il traverse la glande mammaire rudimentaire et se termine comme l'avait fait reconnaître l'exploration au stylet par un cul-de-sac dilaté présentant les mêmes caractères que le reste de la fistule.

M. Dubar qui a eu l'obligeance de faire l'*examen histologique* de la pièce m'a remis la note suivante que je vous présente en son nom en même temps que ses préparations.

« Les coupes faites au niveau du trajet fistuleux et du mamelon, perpendiculaires ou parallèles à ce trajet, montrent :

Digitized by Google

1° La paroi proprement dite du trajet fistuleux constituée dans sa partie interne par un grand nombre de corpuscules de Glüge, de globules blancs, et de quelques faisceaux épais de tissu conjonctif.

2° Le tissu conjonctif périphérique, dont les faisceaux sont séparés par des amas de cellules embryonnaires. Ces dernières forment des traînées plus ou moins longues, remontant jusque dans l'épaisseur du mamelon.

3° Des îlots de cellules adipeuses atrophiées avec multiplication de leurs noyaux et séparés les unes des autres par des amas de cellules embryonnaires.

4° En certains points les conduits galactophores remplis d'éphithélium en prolifération et entourés d'une zone plus ou moins épaisse de cellules embryonnaires.

5° Il n'existe pas trace d'actinomycose, même sur les coupes colorées par le procédé de Gramm,

6° Il n'existe pas non plus de bacilles de tuberculose dans les coupes traitées par le procédé d'Ehrlich.

Nous n'avons donc affaire qu'à une inflammation chronique du tissu conjonctif de la région mammaire voisine du mamelon. »

Sur un cas d'occlusion intestinale. Observation recueillie par A. CHASSEVENT, externe des hôpitaux.

Marie T..., 56 ans, entrée à la Salpêtrière, salle Rayer, lit 21, le jeudi 6 juin 1890 dans la soirée.

Le vendredi matin elle se plaint de douleurs de tête, de manque d'appétit. Au cours de l'interrogation, elle accuse n'avoir pas été à la selle depuis plusleurs jours, la température était normale, le ventre non ballonné ni dur, la malade ne se plaint pas de douleurs au ventre et la palpation ne relève rien d'anormal, la langue est très peu chargée. On ordonne une purgation, huile de ricin, 30 gr. Cette purgation n'étant pas suivie d'effet on administre dans la soirée deux lavements qui sont rendus sans produire de selle abondante.

Le samedi matin la malade est dans le même état, se plaint de céphalée et d'un dégoût pour les aliments. Comme la purgation de la veille n'avait pas produit d'effet, on renouvela la tentative avec de l'eau-de-vie allemande qui est vomie ; puis une nouvelle dose d'huile de ricin additionnée de 2 gouttes d'huile de croton est prescrite le soir (l'huile de ricin n'est pas vomie).

Pas d'élévation de température, quelques vomissements alimentaires accompagnés d'un peu de bile. On prescrit alors de la glace pilée pour éviter le retour des vomissements.

Le dimanche matin la malade se plaint beaucoup de la nuit, elle n'a pu dormir.

Sa face est grippée, les traits sont tirés, la température s'abaisse à 36°,5, le ventre n'est pas ballonné : la malade a eu samedi une selle peu abondante provoquée par un lavement purgatif administré dans la soirée.

On renouvelle une tentative de purgation, accompagnée de lavements purgatifs mais sans succès. La température s'abaisse, le pouls devient filiforme et la malade succombe dans la soirée.

Digitized by Google

AUTOPSIE. — On a trouvé à l'autopsie, un diverticulum de l'iléon situé à 1 m. 20 au-dessus de la valvule iléo-cæcale.

Ce diverticulum dirigé obliquement de haut en bas et d'arrière en avant mesurait 10 centimètres de long sur 3 centimètres de large, il était compris dans un repli du mésentère contenant un vaisseau oblitéré et formant un fond à la base, la largeur du repli est de 4 centimètres.

Ce diverticulum se trouvait fixé par ce repli à la paroi abdominale antérieure à 4 centimètres au-dessous et à 1 centimètre à droite de l'ombilic.

L'intestin renfermant très peu de matières jusqu'à ce diverticulum était comme étranglé au-dessous et ne contenait rien. Cependant lorsqu'on eut déroulé l'intestin il devint perméable dans toute sa longueur.

Le cæcum étant fixé à droite en bas et en arrière, ce diverticulum formait par son adhérence une espèce de poterne fixe avec la direction générale de l'intestin, aussi il est facile de s'imaginer qu'à un moment donné des anses intestinales ont pu en se renversant former avec ce diverticulum une espèce de nœud.

Sans aucun doute, l'intervention chirurgicale eût été suivie de succès ; malheureusement les phénomènes cliniques, qui cadraient très bien avec la parésie intestinale si fréquente chez les personnes âgées, l'absence de douleurs et de vomissements fécaloïdes, l'absence de ballonnement du ventre, détournèrent du diagnostic, occlusion.

Le facies grippé, la petitesse du pouls, l'abaissement de température, le collapsus en un mot ne précédèrent la mort que de 10 heures.

Cette observation nous a paru intéressante à rapporter, non pas tant au point de vue anatomique, bien que la disposition d'un tel diverticulum fixé à la paroi ne soit pas très fréquente, qu'au point de vue de la marche clinique de cet étranglement interne, qui diffère notablement des cas réputés classiques.

Ulcère de l'œsophage.

M. HULOT, présente un ulcère de l'œsophage ayant perforé l'aorte et donné lieu à une hématémèse mortelle, chez un alcoolique.

M. CHANTEMESSE, qui a pu observer le malade, fait remarquer qu'il s'agit vraisemblablement d'un ulcère simple. Ces cas très rares n'en sont que plus intéressants. Toutefois il reconnaît qu'un examen histologique est nécessaire avant de se prononcer sur la véritable nature de cette ulcération.

Digitized by Google

Ostéomyélite multiple chez un nouveau-né.

M. Maurin a recueilli chez un nouveau-né, indemne de tout antécédent syphilitique ou tuberculeux, et présentant tout d'abord un abcès simulant une dacryocystite, l'évolution progressive d'une ostéomyélite terminée par la mort; après avoir présenté un abcès du dos de la main droite, une tuméfaction de la partie antérieure du genou droit, et de l'épaule droite, l'enfant succomba un mois après la naissance. A l'autopsie, on trouva un décollement épiphysaire de l'humérus, de la tête du fémur avec lésion de la dyaphyse, enfin des altérations des métacarpiens près de leur extrémité.

M. Walther fait remarquer qu'aujourd'hui on est renseigné sur la diversité des microbes facteurs de l'ostéomyélite.

M. Chaput n'est pas certain qu'il ne s'agit pas de ces lésions syphilitiques décrites par Parrot et donnant lieu à ce qu'on appelle les pseudo-paralysies et regrette que l'étude bactériologique n'ait pu être faite.

M. Broca. — Les renseignements bactériologiques n'auraient pas tranché la question. M. Maurin n'a pas trouvé traces de syphilis chez les parents et d'ailleurs en eut-il trouvé que le problème n'aurait pas été éclairci. Les lésions syphilitiques osseuses ne suppurent pas; la suppuration exige l'intervention d'une infection secondaire par un microbe pyogène. M. Thibierge il y a près de deux ans a présenté les pièces d'un nouveau-né manifestement hérédo-syphilitique, qui a succombé à une ostéomyélite fémorale avec décollement épiphysaire. A l'examen du pus, M. Toupet trouva le staphylococcus aureus.

M. Duflocq. — Quoi qu'il en soit, il n'eut pas été indifférent de savoir à quel germe l'on avait affaire : car la nature du micro-organisme a une certaine importance au point de vue de la marche, des lésions et du pronostic. Il rappelle à ce sujet deux cas de pyohémie dite spontanée qu'il a observés : chez l'un il s'agissait d'infection purulente à vastes abcès, remplis de streptocoques; chez l'autre l'infection produite par des staphylocoques, n'avait donné lieu qu'à de petits abcès.

Digitized by Google

Recherches sur la glande sous-maxillaire des vieillards,
par A. PILLIET, interne des hôpitaux.

Pendant mon séjour à l'hospice d'Ivry, comme interne de mon excellent maître M. le Dr Albert Gombault, j'ai eu l'occasion d'examiner, un certain nombre de fois, la glande sous-maxillaire de vieillards, morts d'affection diverses, et j'y ai constaté des lésions qui m'ont paru intéressantes à signaler. Elles portent sur les canaux glandulaires, sur les culs-de-sac et sur le tissu interstitiel.

Leur intensité est variable, et permet de distinguer trois types, suivant que la glande est prise très légèrement, à un degré moyen, ou d'une façon complète. Mais avant d'en donner la description, il importe de signaler que ces lésions ne se traduisent à l'œil nu que par des signes très faibles.

En effet, la graisse se substitue aux acini en voie d'atrophie, et le volume total de la glande est conservé, la coloration est seulement plus jaunâtre, et la friabilité beaucoup plus grande. Cette dernière est surtout manifeste lorsqu'on pratique des coupes. Si le fragment de tissu n'est pas monté dans la paraffine, ou la celloïdine il s'effrite et se décompose en parcelles. Les cas les plus nets que j'aie observés appartenaient à quatre sujets morts, l'un de sénilité, l'autre d'épithéliome du pylore, un autre de pneumonie et un dernier de cancer de l'ampoule de Vater. Ce sont eux que je mets d'abord sous les yeux de la Société.

Ce qui frappe d'abord, c'est l'envahissement de la glande par le tissu adipeux, qui découpe les lobules, circonscrit les culs-de-sac, en sorte que les canaux sécréteurs paraissent réduits à leur squelette. On ne saurait mieux les comparer, qu'aux canaux d'une glande mammaire, en train de subir le retrait qui suit la lactation. Ces préparations donnent des aspects absolument schématiques au point de vue de l'anatomie de la glande. Les canaux excréteurs sont beaucoup moins atrophiés que les canaux de sécrétion. On constate, toujours à un faible grossissement, et sur une série de pièces, que l'envahissement de la graisse débute par la périphérie des lobules, et les premiers amas de vésicules graisseuses remplacent exactement les culs-de-sac glandulaires distendus. Petit à petit, tout le système glandulaire est réduit à sa tige et à quelques bourgeons, comme un arbre dépourvu

Digitized by Google

de ses feuilles. Cette substitution est exclusivement graisseuse, et il n'y a pas de sclérose proprement dite de la glande.

A un fort grossissement, on peut suivre les lésions des éléments glandulaires ; les canaux sont dilatés et paraissent accrus ; leurs cellules se colorent plus fortement par les réactifs que celles des culs-de-sac, mais dans les cas avancés on n'en rencontre à peu près plus, qui présentent la situation longitudinale caractéristique de ces éléments. Elles sont petites, cubiques et serrées ; leurs noyaux sont allongés dans le grand axe de l'élément. Cette perte de la striation est un caractère important, car on voit les stries très bien conservées sur des glandes salivaires de suppliciés, comme j'ai pu le constater sur des pièces de comparaison. Les culs-de-sac glandulaires sont très petits, à ce point que les canaux paraissent simplement renflés en ampoule sur certains points. Ils sont aussi tapissés par des cellules très modifiées; elles sont petites, cubiques, leur noyau est clair, il occupe le centre de l'élément, et dans quelques-unes seulement on peut voir une gouttelette ronde de mucus. Mais il est très rare de rencontrer un grain glandulaire dans toutes les cellules, soit en pleine évolution muqueuse, comme c'est la règle. Elles n'ont pas non plus l'aspect des cellules séreuses, dont le noyau est refoulé à la base de l'élément, et dont le cystoplasma, développé, est très riche en granulations. Ce sont donc simplement des cellules qui ne sécrètent pas. La membrane propre de la glande ne paraît nulle part lésée ; le tissu conjonctif est abondant autour des canaux, et présente assez souvent des accumulations de petites cellules rondes qui forment des traînées le long de ces canaux. Notons toutefois, que l'on peut rencontrer des traînées semblables dans les glandes salivaires de sujets adultes. Ainsi donc, l'épithélium strié a perdu ses caractères, les cellules à mucus ne sécrètent plus; les lobules sont atrophiés et la graisse les remplace. Voilà les lésions extrêmes que l'on peut rencontrer. Elles sont bilatérales.

Le plus souvent on observe ces lésions à un degré moindre; la substitution graisseuse est incomplète ; on la saisit en train de s'opérer. On constate alors que les culs-de-sac terminaux de la glande deviennent extrêmement petits ; le tissu interstitiel qui les entoure apparaît alors plus saillant

Digitized by Google

et se creuse de grandes vacuoles occupées par des cellules adipeuses. Les canaux sont dilatés et multipliés ; ils paraissaient être allongés aux dépens des voies de sécrétion, car c'est surtout dans leur portion terminale que l'on observe la disparition des stries de l'épithélium. Celles-ci se retrouvent sur les cellules des gros conduits, élargis et dilatés. En somme, ces lésions d'intensité moyenne se retrouvent dans le plus grand nombre des cas, je les ai notées vingt-cinq fois sur trente-deux glandes examinées. Enfin quelquefois on rencontre des glandes mixtes, ayant les caractères des glandes de l'adulte. En résumé, les glandes sous-maxillaires n'échappent pas à l'atrophie, qui chez le vieillard porte sur l'os maxillaire inférieur, les dents et les gencives. Nous avons voulu mentionner cette lésion, qui n'est pas notée dans les ouvrages récents sur l'involution sénile, tels que la thèse de Brousse.

Peut-être cet état de la glande joue-t-il un rôle dans la production de l'inappétence particulière aux vieillards, et dans l'apparition chez eux de cet état particulier de la langue désigné sous le nom de langue rôtie ou cornée que l'on voit apparaître chez eux en même temps que les manifestations pulmonaires fébriles.

Remarques sur quelques corps thyroïdes séniles, par A. Pilliet.

J'ai montré, l'année dernière, à la Société anatomique, les préparations d'un corps thyroïde sclérosé et chargé d'anthracose. Ce premier cas m'a engagé à examiner quelques corps thyroïdes de vieillards, qui frappent par leur petit volume, leur coloration foncée et leur aspect particulier à la coupe, qui est grenue et ne laisse pas voir les alvéoles caractéristiques de l'organe. J'en ai rapidement trouvé huit, exempts de kystes, et présentant, à un sensible degré, les mêmes caractères. La sécrétion de la substance muqueuse y paraît extrêmement ralentie, et la grande majorité des alvéoles sont pleins, bourrés de cellules, sans cavité développée. Le tissu interstitiel est très développé. Si l'on envisage, comme le développement y invite, chacun des petits îlots ou lobules du corps thyroïde comme autant de lobules glandulaires, on se rend aisément compte de la différence qui existe

Digitized by Google

entre cet état et l'état normal. Dans le corps thyroïde de l'adulte, chacun des culs-de-sac composant le lobule, sécrète la matière colloïde et se transforme ainsi en une petite ampoule; les travées conjonctives sont refoulées et l'ensemble de toute la glande paraît spongieux.

Dans les cas qui nous occupent, au contraire, ce sont les canaux épithéliaux du centre des lobules, ceux qui correspondaient aux voix d'excrétion, qui se remplissent seuls de matière colloïde ; les autres restent à l'état de bourgeons pleins, et peuvent émettre des végétations nouvelles; en sorte qu'il existe deux types de corps thyroïdes, l'un spongieux ou à vésicules, l'autre glandulaire. Cette conception, qui se trouve formulée et développée dans la thèse d'un élève de M. le professeur Cornil, M. Defaucamberge (Thèse, Paris, 1889. C. thyroïde), me paraît parfaitement applicable aux cas que j'ai eus sous les yeux. Cet état glandulaire du corps thyroïde est normal chez le fœtus et se retrouve assez fréquemment chez l'enfant.

M. Defaucamberge a signalé qu'il était à peu près constant chez les phtisiques, et j'ai pu vérifier ce fait. Nous le retrouvons chez un assez grand nombre de vieillards, mais il est beaucoup moins régulier que l'altération des glandes salivaires mentionnée dans une précédente note. Sur nos pièces il s'accompagne assez souvent d'une sclérose marquée, au milieu de laquelle on voit des nids épithéliaux en atrophie. L'aspect du corps thyroïde est alors très semblable à celui qu'on observe dans la sclérose qui existe autour des adénomes thyroïdiens. On connaît l'extrême fréquence de cette lésion ; elle survient surtout dans les goitres glandulaires, mais la sclérose que l'on observe alors peut être mise sur le compte de la présence de l'adénome. En observant ce même type glandulaire et cette même évolution scléreuse dans des corps thyroïdes sans adénomes, on peut au contraire, être amené à penser que dans le corps thyroïde, comme ailleurs, la sclérose et les dégénérescences épithéliales précèdent l'adénome.

Perforation de l'artère épigastrique dans une ponction abdominale, par M. Baumé, interne des hôpitaux.

Il s'agit d'un homme de 56 ans, grainetier, entré le 23 mai dans le service de M. le Dr Millard à Beaujon, salle Barth, lit 14, pour une

Digitized by Google

cirrhose alcoolique. Son état général est très mauvais : subdélire, infiltration énorme des membres inférieurs, du scrotum et de la paroi abdominale qui présente une épaisseur considérable, c'est un œdème chronique, dur, avec lymphangite. Ascite très développée. Dyspnée vive.

En présence de son état, à la visite du matin le 24, on pratique la paracentèse abdominale au lieu d'élection, du côté gauche. Il s'écoule immédiatement la valeur d'un verre de sérosité citrine, puis l'écoulement s'arrêtant brusquement, on mobilise légèrement la canule, en la retirant un peu; il vient alors un liquide fortement coloré en rouge, liquide ressemblant à du sang veineux. On croit avoir blessé quelque veine de la paroi, et dans l'intention de soulager le malade par cette sorte de saignée accidentelle, on laisse écouler environ 850 grammes de sang presque pur. On retire alors la canule; il vient encore quelques gouttes de sang par la plaie; on l'arrête facilement par de la compression et l'application de collodion. Le malade se sent soulagé, on laisse les choses en l'état.

Deux heures après environ, le malade commence à pâlir, à s'affaiblir rapidement, présentant tous les signes d'une hémorrhagie interne, et meurt en une demi-heure, à une heure de l'après-midi.

A L'AUTOPSIE, il s'écoule de la cavité péritonéale 12 à 15 litres de liquide fortement coloré en rouge. Au niveau de la plaie péritonéale du trocart, on constate un épanchement sanguin énorme, s'infiltrant dans une large étendue. L'épaisseur de la paroi abdominale est considérable. Au milieu du caillot sanguin, s'infiltrant dans le tissu cellulaire et dans les muscles, on tombe sur une artère assez volumineuse, accompagnée de deux veines, correspondant par son trajet au passage du trocart; à ce niveau elle porte une plaie assez grande, circulaire, elle a été perforée de part en part par le trocart.

Cette artère par sa direction oblique en bas vers l'arcade crurale, semble répondre à l'artère épigastrique, dont le trajet aurait été dévié en dehors.

Il semble, d'après ce cas, que les précautions indiquées, ne peuvent toujours suffire à mettre à l'abri de cet accident, et en effet, les mesures prises sur le cadavre l'ont montré, la ponction avait bien porté sur le milieu de la ligne allant de l'épine iliaque antéro-supérieure à l'ombilic.

M. BROCA. — Cette artère a-t-elle été suivie jusqu'à l'iliaque externe et a-t-on d'autre part constaté sur ce tronc l'absence de l'épigastrique normale ?

M. BAUMÉ répond négativement.

M. BROCA. — Dans ces conditions il n'est pas permis de dire qu'il s'agit de l'épigastrique, qui est normalement fort loin du lieu de la ponction. Qu'il y ait eu là une artère volumineuse et anormale, le fait est certain; mais que ce soit l'épigastrique, il est absolument impossible de l'affirmer.

Digitized by Google

Infection puerpérale, par SOULIGOUX, interne des hôpitaux.

A la suite d'une épidémie d'infection puerpérale dans le service d'accouchements de la Maternité dirigé par Mme Henry, maîtresse sage-femme, il a été passé dans le service de M. Labadie-Lagrave un certain nombre de femmes.

La nommée G., âgée de 36 ans, primipare, est une de ces malades. Bien portante avant son accouchement, elle a été prise aussitôt après de frissons septiques, sa température s'est élevée à 40°, en même temps elle éprouvait des douleurs abdominales. Après être restée du 6 mai au 13 du même mois dans le service d'accouchement, elle nous a été envoyée dans l'état suivant.

Le visage est pâle, les pommettes rouges, la langue saburrale, le ventre est souple, légèrement douloureux à la pression, le col est ulcéré, déchiqueté, l'utérus donne à l'hystéromètre 8 centim. La vulve est déchirée, et présente des fausses membranes diphtéroïdes, encore peu nombreuses. Un curettage de l'utérus, pratiqué immédiatement, ramène une quantité considérable de débris de muqueuse. Je fis ensuite un lavage intra-utérin au sublimé.

La température qui, le jour de l'arrivée, était de 39°,8 tomba et au bout de deux jours était de 38°,8 le soir, de 38° le matin. Le 15 mai l'état général est meilleur; cette femme a bien dormi, le visage est moins pâle, la langue presque normale, elle éprouve encore quelques douleurs à la région lombaire et dans l'aine du côté gauche. Les jours suivants sont marqués par un abaissement de la température, qui tout en restant à 38° le soir tombe le matin à 37°,4. Cependant le 18, on voit des fausses membranes envahir le vagin entier ; elles présentent une coloration grisâtre, sont assez adhérentes et laissent au-dessous d'elles, quand elles ont été enlevées, la muqueuse saignante. J'avais continué les lavages intra-utérins, et je traitais les fausses membranes par des lavages et un pansement iodoformé. Rien n'y faisant, j'essayai de l'eau oxygénée ; il se produisit une disparition rapide de ces fausses membranes.

L'état général s'améliora jusqu'au 1er juin ; pendant 4 jours la température resta normale ; aucun écoulement ne se produisait plus par l'utérus, seules les plaques diphtéroïdes n'avaient pas entièrement disparu. Brusquement ce jour-là se produisit une forte élévation de température, à 40°, suivie d'un frisson septique ; le matin le thermomètre marquait 36°,4. Les jambes sont légèrement œdématiées ; la vulve est pâle, décolorée, les grandes lèvres sont infiltrées ; l'examen des urines y décèle de l'albumine.

Cette alternative de frissons, de haute température le soir et de 36°,4 le matin se poursuit jusqu'au 5 juin. L'œdème, les fausses membranes ont disparu. La malade n'a pas éprouvé de nouveaux frissons, qui apparaissent le jour suivant ; elle présente sur la lèvre supérieure une vésicule d'herpès. Du 6 juin au 11, la température est de 40° ou 39°,8 le soir et de 36° le matin. Le 11 cette femme, présente tous les signes de l'ictère ; les urines donnent la réaction caractéristique de la bile ; les matières sont absolument jaunes, ainsi que les matières qu'elle a vomies le matin. L'état général est de plus en plus mauvais,

Digitized by Google

et une diarrhée abondante se déclare. Le 13 juin elle délire un peu, et meurt finalement dans le coma le soir à 9 heures.

Autopsie. — La peau sectionnée, le tissu cellulaire apparaît infiltré de pigment biliaire. Le péritoine n'est pas atteint, sauf au niveau de l'articulation sacro-iliaque du côté gauche où on trouve l'S iliaque adhérente à une tumeur fluctuante qui représente l'ovaire. Au point d'adhérence, on trouve un peu de pus. La tumeur ovarienne ouverte laisse écouler un pus crémeux, l'ovaire entier a disparu ; il n'y a plus là qu'une poche purulente, divisée par une bride incomplète en deux compartiments. L'utérus était revenu à son état normal, la trompe était saine.

Le foie est jaune, pèse 2250, les reins présentent la même coloration, le volume de la rate est considérablement augmenté. A la hauteur du hile du rein on trouve les ganglions lombaires, purulents. La veine-cave leur est adhérente, ses parois sont infiltrées et augmentées de volume. A la coupe on trouve là un caillot adhérent aux parois de la veine, ce caillot est blanc, fibrino-purulent et se prolonge dans la partie de la veine qui répond au sillon antéro-postérieur droit du foie. La section des tissus et des vaisseaux, n'amenait aucun écoulement de sang ; les veines étaient emplies de caillots qui en haut se prolongeaient, remplissant la veine cave, l'oreillette et le ventricule droit.

L'estomac était fortement dilaté. Le cœur et les poumons ne présentaient rien d'anormal,

L'*examen histologique* pratiqué par M. A. Pilliet est le suivant.

Le foie est entièrement graisseux, il n'existe plus que quelques cellules non encore stéatosées ; autour des espaces-portes on ne voit ni embolies microbiennes, ni distension des capillaires. Un grand nombre de cellules dans les endroits les moins stéatosés présentent des noyaux.

Les reins sont remarquables surtout par la résistance des épithéliums du labyrinthe à la coloration. Les noyaux de ces cellules sont à peine visibles alors que dans les anses de Henle l'épithélium se colore très bien.

On retrouve encore la striation des cellules d'Heidenhain. Il n'y a pas de lésion apparente du glomérule, ni d'amas microbiens.

La paroi de la veine présente des accumulations embryonnaires dans la tunique adventice ; la tunique musculaire n'a pas de lésions ; la tunique externe est tuméfiée et se continue avec le caillot adhérent et fibrineux. Celui-ci présente trois couches : l'interne est composée de gros faisceaux de fibres parallèles et très serrées ; la moyenne, de faisceaux beaucoup plus fins et de débris de globules rouges, on n'y trouve pas d'infiltration embryonnaire ; l'externe est composée presque exclusivement de globules blanc dont les noyaux sont en général atrophiés ; dans la portion la plus externe de cette couche moyenne on distingue un certain nombre de micro-organismes. Ces micro-organismes ont été étudiées par M. Widal. Ce sont des amas de micrococcus disposés en chaînettes.

M. Chantemesse. — Il y a donc en ce moment une épidémie de fièvre puerpérale à la Maternité ?

Digitized by Google

M. Souligoux. — Je crois que depuis quelques semaines il y a eu un assez grand nombre d'accouchées un peu fébricitantes. Mais ce qui est certain, c'est qu'il en a été envoyé cinq, gravement atteintes, dans l'infirmerie que dirige mon maître M. Labadie-Lagrave. Par le curettage, deux ont guéri. Les trois autres ont succombé.

Séance du 27 juin 1890.

Présidence de M. Cornil

Contribution à l'étude des luxations de l'épaule (luxations dites incomplètes, décollements périostiques, luxations directes et luxations indirectes), par A. Broca et H. Hartmann.

Bien que de nombreux travaux aient été publiés sur les luxations de l'épaule, il n'existe que peu d'observations de dissections exactes d'articulations luxées. A ce titre les pièces que nous avons l'honneur de vous présenter offrent un certain intérêt, d'autant qu'on y constate quelques particularités spéciales auxquelles on n'a pas, croyons-nous, prêté jusqu'ici une attention suffisante (1).

Obs. I. — Cette pièce provient d'un malade mort à l'hôpital Lariboisière en 1887. Ce malade, entré sans connaissance et mort presque immédiatement, présentait entre autres lésions une luxation antéro-interne de l'épaule droite sur laquelle on ne fit aucune tentative de réduction. La pièce enlevée fut portée par l'un de nous à l'Ecole pratique et disséquée en présence de notre maître, le professeur Farabeuf, qui a bien voulu nous guider de ses conseils dans l'étude que nous désirions faire des luxations de l'humérus.

L'articulation recouverte de ses parties molles présentait tous les

(1) Tous les dessins des obs. I et III sont faits d'après des esquisses que le professeur Farabeuf a bien voulu établir, depuis trois ans, au fur et à mesure de nos dissections. Ceux de l'obs. II sont d'après ceux qu'il avait, il y a plusieurs années, joints au texte de son observation. Les fig. de 8 à 11 sont la copie des planches murales dont il se sert dans ses cours pour démontrer le mécanisme des luxations par abduction.

Digitized by Google

caractères d'une luxation extra-coracoïdienue. Tête partiellement engagée sous l'apophyse coracoïde, légère rotation interne du bras, abduction légère de ce bras, etc. En l'absence de tout commémoratif, nous pensions nous trouver en présence d'une luxation récente et cherchions à déterminer, par l'étude des mouvements communiqués, les parties persistantes de la capsule, lorsque tout à coup avec un ressaut brusque, la luxation se réduisit, pour ainsi dire spontanément. Un mouvement de rotation externe combiné à une impulsion d'arrière en avant nous permit de reproduire la luxation avec la plus grande facilité nous pûmes ainsi à plusieurs reprises, faire et réduire la luxation à volonté.

Disséquant alors les parties molles qui recouvraient cette articulation, nous constatâmes l'existence d'une ecchymose dans le tissu cellulaire sous-deltoïdien, ecchymose sans importance et n'ayant aucun rapport avec l'articulation. Les muscles étaient bien développés et présentaient une apparence normale. Extérieurement la capsule était intacte en apparence. Uu examen attentif nous permit toutefois de constater que cette capsule ne s'insérait pas exactement en dedans du rebord glénoïdien, mais qu'elle se continuait avec un plan fibreux mince qui formait une sorte de boursouflure sur la partie avoisinante de la fosse sous-scapulaire.

La dissection faite nous permettait de plus de constater d'une manière précise la situation exacte de la tête. Le bras étant mis dans la rotation interne maxima, la tête humérale est sous l'apophyse coracoïde et à son contact. Elle ne déborde qu'à peine l'aplomb du bord interne de la coracoïde. Elle est en rotation interne; son pôle regarde en dedans et en arrière tandis que la coulisse bicipitale est sous l'aplomb de la coracoïde. En outre, l'omoplate étant placée dans son attitude normale, l'axe de l'humérus s'incline notablement en arrière et un peu en dehors. Le mouvement de rotation externe s'effectue de manière à amener la coulisse bicipitale sous la coracoïde, l'inclinaison en arrière et l'abduction persistant.

Ouvrant alors l'articulation par sa partie postérieure (voy. fig. 1) nous y avons constaté une série de lésions des plus intéressantes.

La cavité glénoïde lisse, régulière, est bordée en arrière par son fibro-cartilage intact, mais tout son bord antérieur, de l'insertion du biceps à celle de la longue portion du triceps, en est dépourvu. Le fibro-cartilage a été complètement déchiré en haut, immédiatement en dedans de l'insertion de la longue portion du biceps; à la partie inférieure de la glène, en dedans de la longue portion du triceps le fibro-cartilage est aussi déchiré; mais sa déchirure est incomplète; la partie superficielle, conservée, est détachée du rebord glénoïdien, mais on la voit nettement se continuer sur la face interne de la capsule, entraînant avec elle un petit fragment osseux détaché de la partie inféro-interne de la glène. Dans l'intervalle de ces déchirures le bord interne de la cavité glénoïde est un peu mousse. La cavité elle-même n'est que peu altérée, il existe un très léger dépoli de la moitié interne du cartilage qui la tapisse. Le bourrelet glénoïdien est normal dans ses parties supérieure, interne et externe.

Immédiatement en dedans de la cavité glénoïde, se continuant avec elle, on trouve sur le col de l'omoplate une surface osseuse qui, avant toute rugination, a l'aspect d'un os dépourvu de périoste. Cette sur-

Digitized by Google

face osseuse dénudée a un contour arrondi, à concavité regardant la cavité glénoïde; elle mesure 25 millim. dans sa plus grande dimension, du rebord glénoïdien à la limite du décollement périostique.

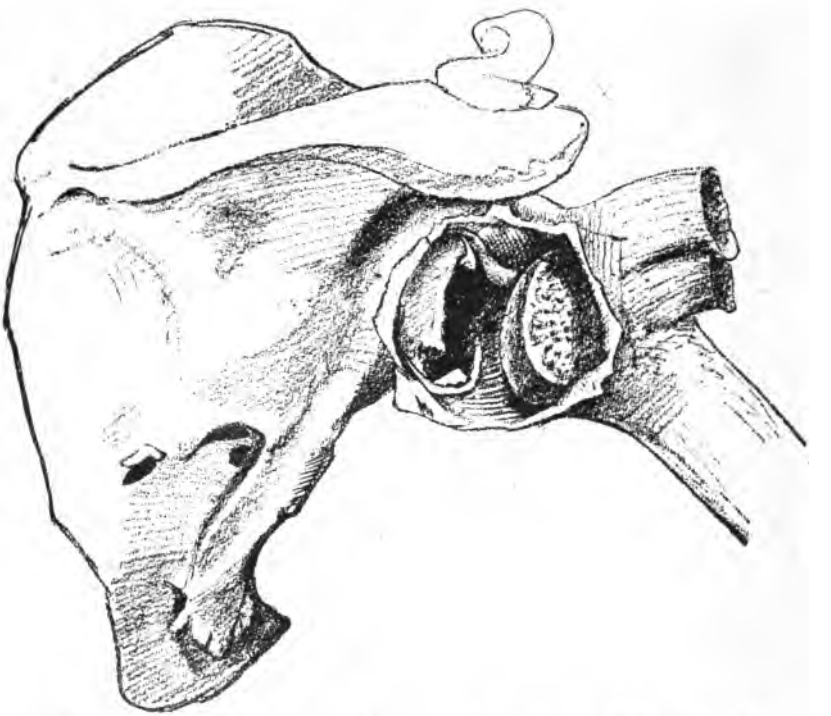

FIG. 1. — *Articulation ouverte par sa partie postérieure.* L'humérus est dans l'abduction, les surfaces articulaires sont écartées; la partie postérieure de la capsule est réclinée en collerette, les muscles sous-épineux et petit rond sont rejetés en dehors. Par cette vaste ouverture on voit : 1° l'encoche à angle droit de la tête humérale ; 2° la glène dont le bord antéro-interne est privé de bourrelet glénoïdien ; 3° le bourrelet est rompu à son extrémité supérieure, dont on voit l'insertion continue avec le tendon du biceps et la moitié postérieure conservée du bourrelet ; 4° la partie inférieure du bourrelet, désinsérée, est refoulée en dedans et en avant ; un fragment osseux triangulaire, s'adaptant à une perte de substance semblable de la glène, lui adhère près de son extrémité encore insérée. Ce bourrelet désinséré forme un cordon fibreux à la limite de la capsule et d'une cavité anormale, qui s'enfonce entre le périoste décollé et la face sous-scapulaire du col de l'omoplate.

Il n'y a à son niveau aucune trace d'usure, ni d'inflammation osseuse.

Digitized by Google

La tête humérale présente une déformation toute spéciale et des plus accentuées. Il semble qu'on ait enlevé, comme un quartier d'orange, toute la partie postérieure de cette tête, et la partie avoisinante du col anatomique. Par suite de la perte de substance se trouve formée une sorte d'angle dièdre, limité par deux plans qui se rejoignent presque à angle droit et dont l'un (du sommet de l'angle au pôle de la tête) mesure 19 millim., dont l'autre (du sommet de l'angle à la face postérieure de l'humérus) mesure 14 millim. Ces deux

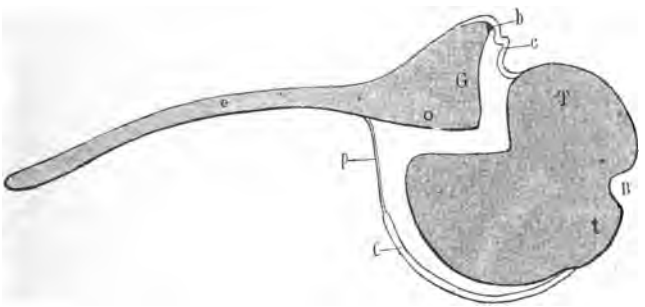

FIG. 2. — *Coupe horizontale et transversale de l'articulation luxée en attitude de rotation externe, avec léger écartement de la cavité articulaire.* Les parties teintées étant les coupes osseuses, *sur l'omoplate, e* lame de l'omoplate ; en regard de *o* surface dénudée du col ; en regard de G, surface glénoïdienne. Ces deux surfaces à angle droit, s'engagent dans l'encoche de la *tête humérale* sur laquelle on voit en T, la grosse tubérosité, en *t* la petite tubérosité, en B la coulisse bicipitale. — *Capsule.* Dans cette attitude, la partie postérieure, *c*, est relâchée, elle se continue avec *b*, bourrelet glénoïdien normal. La partie postérieure, C, est en continuité avec *p*, lame périostique, beaucoup plus mince.

plans et l'angle lui-même sont limités par le tissu spongieux de l'extrémité supérieure de l'humérus, sans trace de tissu fibreux ; il semble que l'on ait là une section à la scie ; le tissu est toutefois un peu plus dense que celui d'une tête humérale saine ; l'ongle et même le bistouri ne l'entament pas. Un des bords répond à une section assez nette du cartilage de la tête, vertical et nettement découpé aussi ; l'autre à l'insertion du sous-épineux et du petit rond. Dans l'attidude de luxation, un des pans de l'angle dièdre répond à la moitié interne de la cavité glénoïde, l'autre à la surface scapulaire dépourvue de périoste.

La capsule scapulo-humérale est conservée, ne présente rien de particulier ; on y voit l'orifice normal du sous-scapulaire, absolument distinct du décollement périostique que nous avons décrit sur la face interne du col de l'omoplate. En dedans et en avant, au lieu de s'insérer sur le bord de la glène, elle se continue avec le périoste décollé, dont l'épaisseur est notablement moindre que celle de la capsule. En aucun point la capsule n'adhère à la cavité glénoïde. Le tendon de la longue portion du biceps a conservé son aspect normal.

Notons enfin l'existence d'une fracture *post mortem* de l'apophyse

Digitized by Google

coracoïde et celle d'une fracture ancienne consolidée de l'angle de l'omoplate.

Pour réduire la luxation, il faut : 1° porter le bras en abduction ; dans ce mouvement on sent une sorte de frottement osseux et après 45° il y a arrêt ; 2° faire alors une légère rotation interne ; un léger ressaut se produit, et à partir de ce moment il n'y a plus frottement osseux, mais contact doux ; 3° il suffit alors de laisser le bras s'abaisser pour voir la tête reprendre sa position normale au-dessous de la voûte acromio-coracoïdienne.

Telles sont, Messieurs, les diverses particularités de la pièce que nous avons l'honneur de vous présenter. Nous en avons donné une description complète, dont plusieurs points méritent des développements spéciaux. Aujourd'hui nous nous bornerons à attirer votre attention sur un point limité, dont ne parlent pas nos auteurs classiques, sur le *décollement périostique* que nous avons décrit sur la face sous-scapulaire du col de l'omoplate. Nous pensons en effet que, dans certaines luxations de l'épaule, ce décollement joue un rôle important.

L'étude de notre pièce, rapprochée de celle de quelques autres, nous permettra en outre, croyons-nous, d'éclaircir quelques points de la classification des luxations de l'épaule.

1° Une première question se pose : à quelle variété de luxation répond notre pièce? D'après les rapports anatomiques de la tête et de l'apophyse coracoïde, elle correspond à ce que Malgaigne appelait *luxation sous-coracoïdienne incomplète.*

Sous ce nom, J.-L. Petit, Duverney, Chopart, A. Cooper avaient déjà décrit une variété spéciale de luxation, lorsque Malgaigne, en 1835, chercha à en tracer un tableau qu'il a reproduit dans son traité magistral (1). Cette luxation est, d'après lui, caractérisée par ce fait que, « les surfaces articulaires ne sont pas tout à fait en dehors l'une de l'autre ; la résistance de la capsule empêche la tête de glisser en dedans et l'action des muscles lui défend de retomber dans sa cavité » (2).

L'existence de cette variété de luxation, niée dans l'antiquité par Hippocrate, contestée au début de ce siècle par Boyer, est loin d'avoir été acceptée par tout le monde, malgré

(1) MALGAIGNE. Traité des fractures et des luxations. Paris, 1855, t. II, p. 494.
(2) *Ibid.*, p. 14.

Digitized by Google

l'autorité qui s'attache au nom de Malgaigne. Hamilton (1), se fondant sur la constitution anatomique de l'articulation scapulo-humérale déclare qu'un tel accident est extrêmement improbable sinon absolument impossible (2).

M. Panas (3) d'autre part, dans son excellent article sur les luxations de l'épaule, affirme qu'expérimentalement la luxation semble *matériellement impossible* sans une expulsion totale de la tête. Aussi, sans vouloir nier complètement la luxation incomplète, pense-t-il que de nouveaux faits sont indispensables pour prouver la possibilité sur le vivant d'un genre de déplacement que l'expérimentation démontre comme à peu près impossible. Sur le cadavre on produit bien une luxation dont les signes physiques correspondent à ceux que Malgaigne attribuait à la luxation incomplète, mais on trouve alors une luxation complète que, d'après les rapports de la tête et de la coracoïde il faut appeler *luxation extra-coracoïdienne* (Panas).

L'opinion de M. Panas est à nos yeux d'un grand poids, car l'article de cet auteur est à notre sens de beaucoup le meilleur sur le sujet. La partie expérimentale n'y est pas complète, c'est vrai; mais tous les faits qui y sont avancés sont exacts, ont été vérifiés par l'auteur. Nous n'avons donc pas été surpris d'arriver aux mêmes conclusions. Nous non plus nous ne pouvons admettre l'existence de la fixité caractéristique de la luxation tant que le déplacement est incomplet. Tant que la tête, sphérique et lisse, reposera sur le rebord glénoïdien tranchant, nous ne pouvons concevoir que l'équilibre instable d'un contact tangentiel. Pour qu'il y ait fixité dans le déplacement, il faut, de toute nécessité que le contact osseux s'accompagne d'un certain degré d'engrènement, il faut que le col anatomique vienne recevoir dans sa légère dépression le rebord glénoïdien. C'est précisément à ce moment que la luxation devient anatomiquement complète.

(1) HAMILTON. *Traité des fractures et luxations*, trad. Poinsot. Paris, p. 878.

(2) D'après Hamilton, la plupart des faits considérés comme des luxations incomplètes seraient dus à une rupture ou à un déplacement du tendon du biceps, permettant à la tête, attirée par les muscles capsulaires supérieurs, de se porter au contact de l'apophyse coracoïde. Ce fait serait établi par des observations de J.-B. Smith (*Amer. journ. of. med. sc.*, 1835, t. XVI, p. 219) et de Soden (*Ibid.*, p. 480).

(3) PANAS. Article Epaule du *Nouv. Dict. de méd. et chir. prat.*, t. XIII, p. 452. Paris, 1870.

Digitized by Google

Ces données théoriques sont confirmées par nos investigations dans les livres et dans le musée Dupuytren : nulle part nous n'avons trouvé ce fait nettement circonstancié déjà réclamé par M. Panas.

Ainsi, nous conclurons que la *luxation incomplète de l'épaule n'existe pas*. Le premier degré de la luxation antéro-interne est celui où la partie postérieure du col anatomique vient au contact du rebord glénoïdien antérieur. *Il s'agit donc là d'une luxation complète qu'il faut, avec M. Panas, appeler luxation extra-coracoïdienne.*

2° Doit-on se borner à débaptiser la luxation incomplète de Malgaigne et adopter, pour le reste, la description anatomique du maître ? Dans cette description le fait capital est le suivant : d'après Malgaigne cette luxation se produit sans déchirure capsulaire ou avec une déchirure insuffisante pour laisser passer la tête (1). Il y aurait donc une *luxation intra-capsulaire de l'épaule*. Cette luxation existe-t-elle ? A cette question l'expérimentation doit fournir une réponse.

Il est certain que si l'on prend une articulation scapulo-humérale entièrement disséquée, après enlèvement des muscles et mise à nu de la capsule, la laxité est extrême ; en sorte qu'il est loisible de propulser en avant et en dedans la tête légèrement abaissée, et que cette tête, coiffée par la capsule non déchirée, vient faire saillie sous la coracoïde. Mais que l'on manipule une épaule dont les muscles ne soient pas disséqués et sectionnés : ce déplacement devient difficile ; que l'on s'adresse à un cadavre intact, et il devient impossible sur un sujet normal. Certes, il pourra s'observer lorsque la musculature paralysée aura permis à la capsule un allongement progressif et pathologique, dû au poids du membre. Mais à manier attentivement des articulations entourées de leur musculature normale, même quand cette musculature est privée de tonicité comme sur le cadavre, on acquiert vite cette conviction que le passage de la tête en position de luxation est impossible si la capsule reste intacte. Cette conclusion formelle, nous n'oserions l'avancer, en contradiction avec l'autorité de Malgaigne, si nous ne nous appuyions que sur notre jeune expérience : mais notre maître le professeur Farabeuf, dont chacun connaît la compétence en fait d'études

(1) MALGAIGNE. *Loc. cit.*

Digitized by Google

articulaires, nous a maintes fois enhardis dans notre opinion. Lui non plus n'a jamais rencontré une jointure scapulo-humérale normale dont la capsule intacte permît la luxation extra-coracoïdienne. Au reste, à supposer que cette position fût pour un instant anatomiquement possible, comment pourrait-on comprendre la fixité de la tête, pour expliquer la permanence de cette luxation intra-capsulaire? La contracture musculaire n'a qu'un temps : une fois qu'elle aura cessé, quel obstacle s'opposera à ce que le poids du membre ramène la tête en position normale?

Malgaigne, cependant, s'appuie sur une autopsie personnelle, faite au 4e jour. Eh bien! nous croyons pouvoir avancer que dans cette autopsie une erreur d'observation s'est glissée, et pour cette démonstration nous pensons que notre pièce I a une importance réelle.

A un examen superficiel, notre pièce en imposerait aisément pour une luxation intra-capsulaire. En arrière, aucune solution de continuité n'apparaît; et en avant on croirait presque qu'il en est de même. Vue de face, après réduction de la luxation, la capsule ne présente rien ou presque rien d'anormal ; comme d'ordinaire elle se continue avec le périoste de la fosse sous-scapulaire. Mais reproduisons la luxation : immédiatement nous voyons la capsule bomber d'une manière anormale au niveau du col de l'omoplate ; et si alors nous pratiquons une fente à la partie postérieure de cette capsule pour examiner l'intérieur de la jointure, nous constatons qu'à l'apparence d'intégrité extérieure correspond en réalité un délabrement intérieur manifeste.

Le bourrelet glénoïdien, déchiré en haut, adhérent en bas à un petit fragment osseux, est désinséré tout le long du bord antérieur de la glène. Sa désinsertion s'est accompagnée d'un décollement du périoste avoisinant, et c'est sous ce périoste décollé, entre sa face profonde et l'os dénudé que s'est logée la tête humérale. Mais la capsule, à la face externe, se continue directement avec ce périoste, de sorte que nulle part la tête n'apparaît à nu. C'est sans doute en raison de cette apparence que, en l'absence d'une perforation extérieure, on a cru à la possibilité d'une luxation intra-articulaire. Mais en fait la tête est absolument hors de la capsule. Au lieu de sortir par une boutonnière exclusivement fibreuse elle a fait irruption par une boutonnière ostéo-fibreuse, entre

Digitized by Google

le bourrelet glénoïdien et le rebord osseux de la glène ; au lieu d'être à découvert sous les muscles, la tête est restée cachée sous le périoste.

C'est probablement à des faits de cette ordre que Malgaigne a eu affaire lorsqu'il a décrit sa luxation sous-coracoïdienne incomplète sans déchirure capsulaire. Regardez la fig. 1 de la planche XIX de l'Atlas de ce maître : c'est un des rares cas disséqués de luxation sous-coracoïdienne incomplète récente. On n'y voit qu'une petite déchirure capsulaire par laquelle la tête n'a certainement pas passé (1). Par cette ouverture, nous dit le texte, on apercevait une esquille détachée du rebord glénoïdien antérieur et un caillot sanguin. Il semblerait de plus, à en juger par un soulèvement insolite, que la capsule s'insérât non pas au bord glénoïdien, mais à 15 ou 20 millim. plus loin, au col de l'omoplate. Ce dessin, qui n'a été ni fait ni même surveillé par un anatomiste, est à bien des points de vue défectueux, et il ne met pas en relief des particularités qui eussent été intéressantes. Mais son auteur, qui a représenté sans raisonner ce qu'il voyait sans comprendre, a montré devant le col de l'omoplate, la luxation une fois réduite, la boursouflure périostique, indice du décollement sous-jacent.

Tandis qu'en France l'autorité de Malgaigne rendait classique la luxation intra-capsulaire, en Allemagne on adoptait une idée de Roser sur la luxation récidivante de l'épaule. Pour ce chirurgien, la luxation récidivante résulterait d'une largeur anormale de la communication de la bourse séreuse du sous-scapulaire avec la cavité articulaire: par cet orifice exagéré la tête s'échapperait. Sous peu, nous reviendrons sur les luxations récidivantes. Aujourd'hui nous nous contenterons de dire que, dans certains cas tout du moins, cette prétendue bourse du sous-scapulaire n'est qu'une poche due à un décollement périostique. La thèse d'un élève de Volkmann, L. Popke (2) nous en fournit la preuve. Son obs. II est un cas de résection de la tête humérale pratiquée par Volkmann pour une luxation sous-coracoïdienne récidivante. Nous lisons (p. 9) la description suivante :

(1) Cette déchirure, d'après le texte (*loc. cit.*, t. II, p. 56), avait 45 millim. ; et d'après le dessin ce chiffre semble plutôt supérieur à la réalité.

(2) L. Popke. Zur Casuistik und Therapie der inveterirten und habituellen Schulterluxationen. *Inaug. Dissert.* Halle, 1882.

Digitized by Google

« Tout d'abord, on ne trouva pas de déchirure capsulaire et il fallut inciser cette capsule selon le mode classique. La tête présente en arrière une perte de substance... D'autre part, il y a des modifications très remarquables de la cavité glénoïde. Celle-ci n'est pas, comme normalement, ovoïde à grosse extrémité inférieure, mais elle est à peu près ovale, ce qui tient à ce qu'en bas un fragment a été détaché de son bord antérieur. La preuve en est que dans toute l'étendue de cette perte de substance la capsule est arrachée du rebord cartilagineux, *d'où une fente qui conduit dans la bourse du*

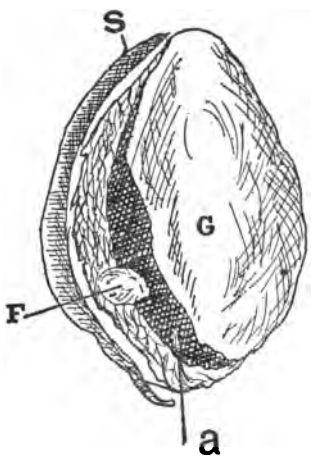

FIG. 3. — Reproduction de la fig. V. de POPKE.

Légende de l'auteur : S, muscle sous-scapulaire ; F, fragment osseux adhérent à des restes de la capsule ; G, cavité glénoïde ; *a*, orifice anormalement large de la bourse séreuse du sous-scapulaire.

D'après nous : S, muscle sous-scapulaire ; F, fragment osseux du bord glénoïdien fracturé adhérent au bourrelet glénoïdien désinséré : *a*, entrée de la poche formée par le décollement périostique. (Voy sur la fig. 45 entre *cp* et *gh*, la boutonnière du sous-scapulaire.)

sous-scapulaire. Le bord capsulaire de cette fente est épais et sur lui s'insère, quelque peu pédiculisé, un fragment ostéo-cartilagineux... que l'on ne peut considérer que comme le fragment très atrophié, arraché avec la capsule de la cavité glénoïde. »

Déjà à la lecture on s'étonne de cette bourse du sous-scapulaire s'ouvrant à la partie inférieure de l'articulation. On

Digitized by Google

est plus surpris encore quand on voit la figure V dessinée par l'auteur. Non seulement l'ouverture de cette bourse (a) est en bas, mais elle est entre le rebord fracturé et les restes de la capsule contenant le fragment osseux (F) et non point entre le muscle et la face externe de cette capsule. Nous croyons pouvoir affirmer que tout autre doit être l'interprétation : au bourrelet glénoïdien désinséré adhère le fragment osseux, exactement comme dans notre pièce I, et l'orifice situé entre ce bourrelet glénoïdien et l'os conduit non point dans la bourse séreuse du sous-scapulaire, mais dans un décollement périostique. Pour plus de clarté, nous avons cru devoir reproduire la figure de Popke, avec les deux légendes, la sienne et la nôtre.

D'autres auteurs ont, du reste, noté d'une manière expresse l'existence de ce décollement périostique.

Frederic S. Eve (1), sur une pièce de luxation probablement extra-coracoïdienne du musée de Saint-Bartholomew's Hospital, mentionne d'une manière explicite l'intégrité apparente de la capsule qui, décollée du bord antérieur de la cavité glénoïde, était restée en continuité avec le périoste, lui aussi décollé sur une petite étendue, de la partie avoisinante du scapulum.

M. Ch. Nélaton nous a dit avoir vu le décollement périostique sur la face antérieure du col scapulaire au cours d'une arthrotomie qu'il a entreprise pour une luxation extra-coracoïdienne ancienne et récidivante.

Au reste, nous avons pu constater le décollement périostique sur des pièces déposées au musée Dupuytren et que nous avons pu examiner de près grâce à l'obligeance de M. Gombault. Il va sans dire que nous n'avons pas tenu compte des pièces sèches, mais que nous ne parlerons ici que des pièces conservées dans le liquide.

Sur la pièce 723 A, déposée par Denonvilliers, on voit un fragment détaché de la partie inféro-interne du bord glénoïdien antérieur et adhérent par son extrémité inférieure avec le bourrelet glénoïdien ; à ce niveau, le bourrelet glénoïdien est

(1) F. S. Eve, A case of subcoracoïd dislocation of the humerus, *Med. chir. trans.*, London, 1880, t. LXIII, p. 317. Pour Eve, il s'agissait d'un cas récent. L'absence de tout commémoratif, les lésions observées nous autorisent à émettre un doute et à supposer qu'il s'agissait peut-être d'une luxation récidivante accompagnée de lésions de contusion récente de l'épaule.

Digitized by Google

déchiré; d'autre part il est désinséré, du triceps au biceps, tout le long du bord glénoïdien antérieur. Il existe un décollement périostique d'une petite étendue sur la face sous-scapulaire du col de l'omoplate, le long de ce bord glénoïdien (1).

Le même décollement périostique peut exister dans certaines *luxations postérieures*. Nous n'en voulons pour preuve qu'une pièce présentée par M. Périer (2) à la Société de chirurgie sous le titre *luxation sous-acromiale*, récidivante, *incomplète*, se produisant « *dans une capsule intacte* ». Nous avons examiné cette pièce, déposée au musée Dupuytren sous le n° 731 F, et nous avons pu constater qu'en arrière du bord glénoïdien postérieur existe un décollement périostique large de 7 millim.; ce décollement est limité, vers le col de l'omoplate, par un contrefort osseux, lui aussi large de 7 millim., résultant probablement de l'ossification de la face profonde du périoste décollé. C'est à lui que s'insère la capsule réputée intacte.

De l'exposé de ces différents faits, nous pouvons conclure que : *dans un certain nombre de luxations très proches, antérieures ou postérieures, dites à tort incomplètes et avec intégrité de la capsule, il existe un décollement périostique sous lequel se déplace la tête.*

3° Ce décollement périostique est-il la caractéristique de ces luxations très proches ? Leur est-il réservé ? L'examen des faits nous permet de répondre négativement à cette question. Nous vous communiquons, en effet, deux observations inédites, l'une de notre maître le professeur Farabeuf, l'autre qui nous est personnelle. Ces pièces, toutes deux recueillies sans renseignements cliniques, sur des cadavres de l'École pratique, sont relatives à une sous-coracoïdienne et à une intra-coracoïdienne.

Nous ferons remarquer que dans la description de M. Fa-

(1) L'observation, reproduite dans le *Catalogue du musée* (t. III, p. 134) dit qu'il s'agit là d'une luxation sous-coracoïdienne partiellement réduite. On peut, croyons-nous, émettre des doutes à cet égard. La luxation était le résultat d'une cause directe, comme les luxations extra-coracoïdiennes en général (voyez PANAS, *loc. cit.*) ; il avait été impossible de sentir la tête dans l'aisselle, fait rare dans les sous-coracoïdiennes proprement dites. Quoi qu'il en soit du diagnostic, le fait anatomique de l'arrachement du bourrelet glénoïdien avec décollement périostique est indéniable.

(2) PÉRIER. *Bull. et mém. de la Société de chir.*, Paris, 1878, nouv. série, t. IV, p. 112.

Digitized by Google

rabeuf l'existence d'un décollement périostique n'est pas explicitement notée; mais elle ressort avec évidence de la description, prise sans aucune idée préconçue, et des dessins qui l'accompagnent. L'intégrité de la capsule, la désinsertion scapulaire du ligament pré-gléno-sous-huméral rappellent trop bien la première pièce que nous vous avons présentée pour que nous ayons le moindre doute à cet égard. Nous ajouterons d'ailleurs que notre maître Farabeuf, après avoir vu nos deux autres pièces et avoir commenté à nouveau son texte et ses dessins personnels, s'est rallié complètement à notre interprétation.

Obs. II. (Farabeuf.) — *Ancienne luxation sous-coracoïdienne droite.* — Toute la rotation possible est de 45°, et elle va de 10° en dehors à 35° en dedans. Dans l'extrême rotation en dehors, le

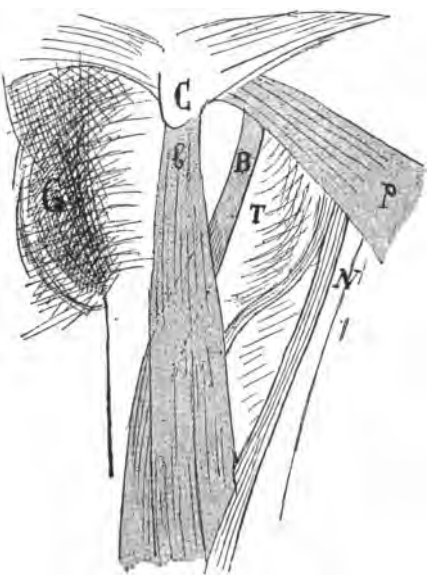

Fig. 4. — Articulation non couverte, en rotation interne maxima. Une teinte sur les muscles : *p*, petit pectoral ; B, long chef du biceps, *b*, faisceau coraco-bicipital. En N, cordons nerveux. C, apophyse coracoïde. A travers les parties fibreuses, on voit le contour de la tête en T ; G, la dépression de la cavité glénoïde deshabitée.

bord postérieur de la grosse tubérosité touche la glène qui le reçoit ; la gouttière bicipitale est juste sous le bec coracoïdien. Dans l'extrême

Digitized by Google

rotation en dedans, la coulisse bicipitale est à un travers de pouce en dedans de la coracoïde ; les deux portions du biceps se croisent, et il y a entre le bord postérieur de la glène et celui de la grosse tubérosité une distance et un creux (voy. fig. 4).

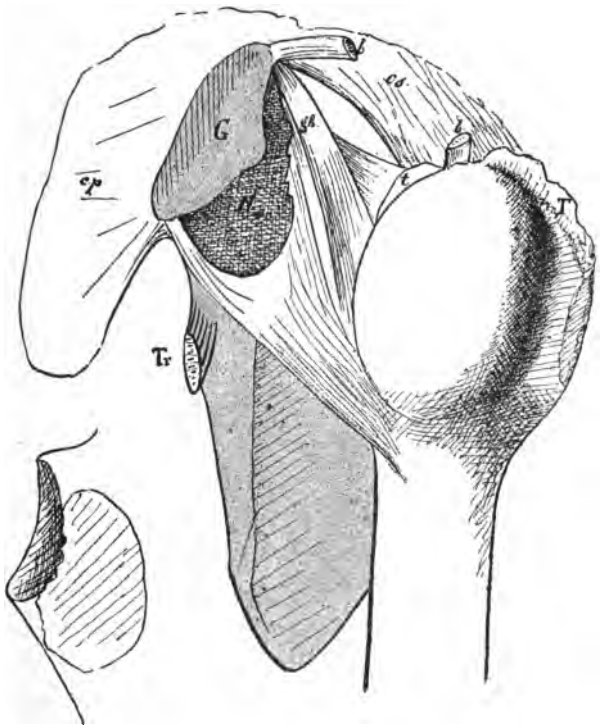

FIG. 5. — *Articulation ouverte en arrière. Humérus écarté en dedans.* L'omoplate (glène G et corps) est marquée d'une teinte ; en *Tr*, insertion tricipitale ; *Cp*, partie postérieure de la capsule réclinée en collerette ; *C. s*, partie supérieure, conservée, de la capsule ; *gh*, ligament sus-gléno-pré-huméral ; entre *cs* et *gh*, boutonnière du sous-scapulaire que l'on y voit venir s'insérer à *t*, petite tubérosité.
En T, grosse tubérosité ; N, orifice de la cavité accessoire ; *bb*, tendon du biceps, sectionné.
La petite figure montre, sur la face antérieure du col scapulaire, la partie dénudée qui constituait la nouvelle surface articulaire.

Les nerfs et vaisseaux placés en dedans de la tête ne sont distendus que par l'abduction, qui s'étend environ à 60°. Le coude peut toucher le flanc dans l'adduction extrême.

Les muscles rotateurs externes sont intacts, comme la capsule sous-

Digitized by Google

jacente. De même, les parties supérieure et inférieure de la capsule. Le tendon du biceps est sain et lisse.

La tête humérale est creusée, au niveau de la partie postérieure du col anatomique, et répond par sa joue postérieure à la face sous-scapulaire du col de l'omoplate, au droit et au-dessous de la glène. Dans le sillon érodé aux dépens du bord postérieur du col anatomique, est reçu le bord antérieur érodé, de la glène (voy. fig. 6).

Il y a quelques adhérences nouvelles de l'humérus à la cavité glénoïde, près du bord postérieur, et aussi aux parties fibreuses antérieures. Mais en disséquant, on voit que les ligaments coraco et

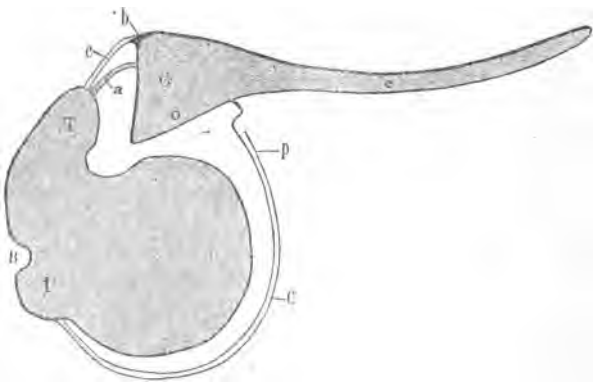

FIG. 6. — *Coupe horizontale et transversale de l'articulation luxée.* Même position et mêmes lettres que sur la fig. 2. En *a*, adhérence néoformée entre la grosse tubérosité humérale et la partie postérieure de l'ancienne glène.

gléno-sus-huméraux n'ont pas été rompus, non plus que le sus-gléno-pré-huméral, magnifiquement conservé. *Quant au pré-gléno-sous-huméral, il est visiblement désinséré du bord antérieur de la glène, car c'est en avant que la rupture paraît s'être faite.*

L'articulation ayant été ouverte en arrière et mise dans une forte rotation en dedans, *on aperçoit en N la vue de la surface néarthrodiale scapulaire à travers le trou de la capsule* (voy. fig. 5). Cette surface néarthrodiale est représentée, pour ses rapports avec l'ancienne glène, sur la fig. 4.

La tête n'était pas sortie de la capsule.

Le bord inférieur du sous-scapulaire a vraisemblablement été déchiré. Des obstacles fibreux, de nouvelle formation, auraient pu empêcher la réduction, difficile à maintenir, à cause de l'érosion du bord glénoïdien antérieur.

(Ce texte est exactement celui que M. Farabeuf a rédigé, autour de ses dessins, il y a plusieurs années. On remarquera les parties que nous avons soulignées en italique.)

Digitized by Google

Obs. III (personnelle).— Pièce recueillie en 1887, sur le cadavre d'un homme âgé, destiné aux exercices de médecine opératoire.

Renseignements cliniques nuls.

L'état pathologique de l'épaule n'a été reconnu par l'élève qu'après amputation du bras, en sorte que, en l'absence de la palette humérale, l'étendue exacte des mouvements de rotation n'a pas pu être notée; de même pour l'attitude moyenne du membre. Le seul fait certain est que le bras pouvait pendre à peu près verticalement, le long du tronc.

L'humérus étant au maximum possible de rotation externe, la coulisse bicipitale est sous le bec de la coracoïde; cette apophyse n'est pas fracturée. Là, on sent une résistance invincible, sans doute produite par l'appui de deux surfaces osseuses l'une contre l'autre. Dans la rotation interne maxima, la coulisse bicipitale est à 3 centim. en dedans de la coracoïde. Le mouvement de rotation interne est arrêté par une résistance un peu élastique due plutôt à des brides fibro-ligamenteuses qu'à un contact osseux.

A la palpation à travers les parties molles, on constate que la petite tubérosité ne semble pas déformée. La grosse tubérosité, au contraire, l'est manifestement. Elle est élargie et de plus dans les plans musculo-fibreux qui sont en dehors d'elle on sent des fragments osseux mobiles.

Les muscles péri-articulaires sont alors disséqués. Tous présentent des stries graisseuses très prononcées; ils sont pâles et atrophiés. Ils ne sont pas déchirés. Ceux de la grosse tubérosité ne sont pas désinsérés, sauf quelques faisceaux, peu importants, qui se fixent à deux petits fragments non consolidés.

Le sous-scapulaire est soulevé par la tête humérale déplacée, mais il n'est pas perforé par elle.

Ce dernier muscle est sectionné verticalement, à 5 ou 6 centim. en dedans de la tête déplacée, puis il est désinséré de la fosse sous-scapulaire et rabattu de dedans en dehors. Cette dissection, très facile, peut être poussée jusque près de la tête. Sous le muscle on voit ainsi, en dedans et en avant d'un épaulement osseux qui limite la cavité de réception de la néarthrose, un plan fibreux capsulaire avec lequel, près de la tête, se confondent des fibres tendineuses parfaitement reconnaissables. Une lame musculaire s'insère dans l'angle compris entre la fosse sous-scapulaire et l'épaulement qui forme le bord interne de la cavité nouvelle. Cette lame se recourbe pour contourner cet épaulement, puis la partie externe de la tête.

Les muscles de la grosse tubérosité avant d'arriver à l'os se fixent à une lame fibreuse peu épaisse, à peu près parallèle au plan de l'ancienne cavité glénoïde, dans laquelle on peut placer la pulpe de l'index en arrière de la tête déplacée.

La tête humérale est alors sectionnée par un trait de scie vertical, passant contre le bord interne de la coulisse bicipitale.

La partie interne de la tête est restée assez régulièrement sphérique. Mais son cartilage est un peu mamelonné et sur lui s'insèrent plusieurs brides plates, courtes, assez larges mais minces, qui de là vont à la capsule. Après section de ces adhérences, la face intérieure de la partie interne de la capsule est libre et on constate que le plan fibreux va du bord interne, soulevé en épaulement, de la nouvelle

Digitized by Google

glénoïde, au col anatomique de la tête. Ce plan capsulaire, à la partie antérieure duquel s'insère, en dehors, le tendon sous-scapulaire, est régulièrement rectangulaire. Ses bords supérieur et inférieur ont la hauteur de la nouvelle glène, hauteur qui est à peu près celle de l'ancienne cavité. Les bords supérieur et inférieur sont nets ; ils sont longés par des lames fibreuses bien moins épaisses, que le doigt peut déchirer. L'épaisseur de ce plan et sa résistance sont considérables ; son aspect est absolument celui de la partie antérieure de la capsule d'une articulation scapulo-humérale normale, au-dessous de la boutonnière du sous-scapulaire, et cet aspect fait contraste avec celui des parties avoisinantes, formées de tissu fibreux non feutré, beaucoup moins dense, ayant l'apparence d'adhérences inflammatoires et non de faisceaux ligamenteux.

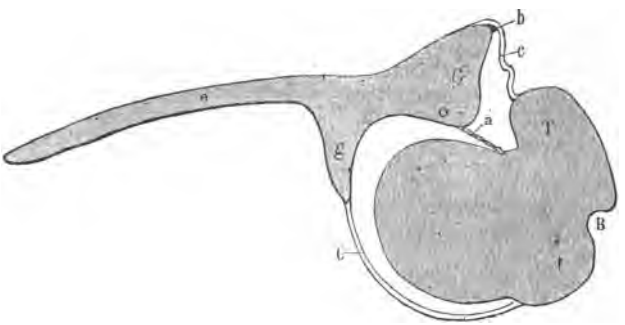

FIG. 7. — *Coupe horizontale et transversale de l'articulation luxée.* Même position, mêmes lettres et même légende que pour la fig. 2. En outre, sur *l'omoplate* on voit en *g* l'épaulement dû à l'ossification de la lame périostique décollée ; de son angle à *t*, petite tubérosité humérale, s'étend C partie antéro-interne de la capsule, non déchirée et refoulée en devant. En *a*, adhérence néoformée séparant la nouvelle cavité articulaire des restes de l'ancienne.

Cet aspect de tissu fibreux de nouvelle formation est celui d'une lame qui limite en dehors la néarthrose et qui s'insère verticalement entre la nouvelle glène et l'ancienne, sur le versant sous-scapulaire de l'angle antéro-interne de l'ancienne. La cavité nouvelle, en effet, est entièrement indépendante de l'ancienne. De cette ligne, la lame que nous venons de mentionner se porte au col anatomique, contre la grosse tubérosité.

Des formations analogues existent en haut et en bas. Ainsi se trouve limitée la néarthrose. Quant à la cavité de réception qui s'est constituée sur le col de l'omoplate et sur la partie la plus externe de la fosse sous-scapulaire, elle est en dehors à peu près de niveau avec le plan osseux normal ; mais en dedans peu à peu elle s'élève en s'incurvant, d'où du côté de l'articulation une légère concavité, et vers la fosse sous-scapulaire un angle dièdre formé par l'épaulement que nous avons déjà mentionné.

Digitized by Google

La forme et les dimensions de cette cavité sont les suivantes :

La largeur totale de la partie du bord interne de l'ancienne glène est de 42 millim. Sa hauteur est de 37 millim. Son bord interne est à peu près de niveau avec celui de l'ancienne glène. Il surplombe de 20 millim. le plan de la fosse sous-scapulaire. Si on mesure du bord de la glène au point où la nouvelle cavité cesse d'être de niveau avec le plan primitif de la sous-scapulaire, au point où commence, par conséquent, l'épaulement néoformé, on trouve 21 millim. de large, exactement comme de là au bord libre de l'épaulement.

Voici maintenant l'état de l'articulation ancienne. Tout d'abord, en prenant le tendon de la longue portion du biceps au-dessous de la coulisse bicipitale, et en tirant sur lui, on constate qu'il est libre dans cette coulisse au-dessus de laquelle, dans une gangue fibreuse où les ligaments anciens sont devenus méconnaissables, on sent se tendre une corde qui se dirige vers le sommet de la glénoïde. En suivant cette corde par la dissection, on vérifie son intégrité et celle de son insertion scapulaire.

La cavité glénoïde est comblée par un tissu cellulaire assez lâche. Son plan n'adhère pas à la partie postérieure de la capsule, tendue parallèlement à lui. Sur son bord postérieur, le bourrelet glénoïdien est conservé. Il n'en est pas de même sur le bord antérieur. Là, il n'y a ni bourrelet, ni périoste et après dissection du tissu conjonctif de nouvelle formation, on voit un bord osseux émoussé, un peu mamelonné et rugueux, tout à fait dénudé, sur l'étendue de deux ou trois millimètres sur chacun de ses versants. C'est du versant antéro-interne, à la limite de la partie mamelonnée, que part la lame fibreuse néoformée qui sépare la néarthrose des vestiges de l'articulation ancienne.

Il persiste jusqu'à un certain point une articulation entre l'humérus et l'ancienne cavité glénoïde. Cette articulation a lieu entre le bord antéro-interne de la glénoïde et la grosse tubérosité humérale. Cette articulation n'est pas directe, mais entre les surfaces osseuses il y a des plans fibreux néoformés. Mais l'engrènement des surfaces articulaires a lieu, grâce à la disposition suivante : le col huméral, au niveau de la grosse tubérosité, est usé, de façon à présenter la forme d'un angle dièdre, à peu près droit, dont un des plans est formé aux dépens de la grosse tubérosité. Du côté de l'autre plan, la tête humérale est un peu aplatie, mais elle est tapissée de cartilage, et c'est à peu près dans l'arête de cet angle (vers la tête toutefois, et non vers la tubérosité) que s'insère la lame fibreuse venue du bord antéro-interne de la glène.

Si on veut, après les descriptions détaillées qui précèdent, prendre une idée générale de la pièce, on peut admettre le schéma suivant :

Il y a une luxation complète et la tête, qui a subi une légère rotation en dedans, répond tout entière à une surface située sur le col de l'omoplate et un peu vers la fosse sous-scapulaire proprement dite. Là s'est formée une nouvelle glène, fortement surélevée sur le plan de la fosse sous-scapulaire. En ce point, la tête est contenue dans une capsule qui du pourtour de cette glène va au col anatomique et qui en dedans a les caractères de la capsule ancienne.

La tête étant ainsi déplacée, le col anatomique, au niveau de la grosse tubérosité, répondait primitivement au bord antérieur de l'ancienne glénoïde. Là s'est creusé, par frottement, un angle à peu près droit

Digitized by Google

qui, vu l'éloignement de la tête, a rongé surtout la grosse tubérosité et n'a produit qu'un aplatissement médiocre de la tête restée recouverte de cartilage.

Entre ces deux articulations est une lame fibreuse, néoformée, allant du bord antérieur de l'ancienne glénoïde (versant sous-scapulaire) au col anatomique.

Mais nous avons dit que sur le bord postérieur de l'ancienne glénoïde il y a un bourrelet glénoïdien ; qu'il n'y en a pas trace sur le bord antérieur, dénudé. Dès lors ne pouvons-nous pas admettre que la luxation s'est produite avec décollement du bourrelet puis du périoste? Prenons notre pièce précédente, et supposons que la tête ait été un peu plus loin : le quartier d'orange s'enlèvera par usure sur la grosse tubérosité à peu près seule et non sur la tête en même temps. Puis, que le périoste décollé s'ossifie, comme il en a le droit : nous aurons une surface osseuse néoformée concave, moulée sur la tête, sur le bord interne de laquelle s'insérera une lame qui de là ira au col anatomique et recevra les insertions du sous-scapulaire. Ce sera la partie antérieure, refoulée en dedans, de l'ancienne capsule. Les caractères de la lame fibreuse que nous avons décrite cadrent bien avec cette hypothèse. Pour que la preuve fût parfaite, il faudrait que parallèlement au bord interne de la nouvelle glène nous eussions trouvé des rudiments manifestes du bourrelet glénoïdien. Cet élément nous fait défaut, mais sur une luxation manifestement très ancienne, il ne faut pas nous en étonner.

Parmi les faits déjà publiés, nous en avons trouvé un de M. Vedrènes (1) qui a présenté à la *Société de chirurgie* une pièce de *luxation sous-coracoïdienne* sur laquelle il a fait remarquer, outre une fracture du sommet du trochiter et l'intégrité de la longue portion du biceps, « *la déchirure de la capsule à son insertion sur le bord interne de la cavité glénoïde et le décollement du périoste dans une étendue de 2 cent. environ.* Il existe toutefois encore adhérent un très petit faisceau de fibres un peu au-dessous de la partie moyenne de ce bord ».

Nous terminerons en mentionnant la pièce déposée par Malgaigne au musée Dupuytren, sous le n° 723 B. C'est une sous-coracoïdienne et nous y avons vu un décollement périostique. D'autre part, il existe une fracture de la glène ; le trait est parallèle au grand axe de la cavité dont la partie restante n'a plus que 16 millim. dans son plus grand diamètre transversal. Le fragment détaché a été entraîné en

(1) VEDRÈNES. *Bull. et mém. de la Soc. de chir.* Paris, 1878, nouv. sér., t. IV, p. 679. La phrase en italiques est en italiques dans le texte. Mais il n'y a pas de description plus circonstanciée et l'auteur n'en tire aucune déduction.

Digitized by Google

dedans et c'est sans doute lui qui, soudé à la limite du col de l'omoplate, constitue une sorte de contrefort limitant en dedans la néo-articulation, dont le fond est dépourvu de périoste et de tout vestige de tissu fibreux (1).

4° Nous voilà donc en possession d'une série de pièces où nous voyons un décollement périostique dans les luxations extra-, sous-et intra-coracoïdiennes, dans une luxation sous-acromiale dite incomplète.

Faisons abstraction, pour le moment, de cette luxation postérieure et analysons les luxations antérieures. Nous croyons que ces luxations antérieures à décollement périostique ont entre elles un certain air de famille, qu'elles appartiennent à une série dont nous allons essayer de déterminer les autres caractéristiques.

Nous avons 9 pièces qui sont les suivantes :

Hartmann et Broca...	1 extra-coracoïdienne.
	2 intra-coracoïdienne.
Farabeuf.....	3 sous-coracoïdienne.
Malgaigne.....	4 extra-coracoïdienne. (traité et atlas).
	5 sous-coracoïdienne (musée Dupuytren 723 B).
Denonvilliers.....	6 extra-coracoïdienne probable (musée Dupuytren 723 A).
Popke.....	7 extra-coracoïdienne probable, récidivante.
Eve.....	8 sous-coracoïdienne.
Védrènes.....	9 sous-coracoïdienne.

Or dans ces observations nous notons cinq fois sur neuf des fractures de l'omoplate, portant soit sur la glène seule (Hartmann et Broca, obs I ; Malgaigne, extra-coracoïdienne ; Popke), soit sur la glène et l'apophyse coracoïde (Malgai-

(1) Sur cette même pièce existe une fracture de l'apophyse coracoïde à sa partie moyenne. La description du *Catalogue* (t. III, p. 135) ne mentionne pas de décollement périostique. Il en est d'ailleurs ainsi pour les diverses pièces du même musée que nous avons signalées dans ce mémoire.

Digitized by Google

gne, musée Dupuytren ; Denonvilliers, musée Dupuytren). D'autre part, si l'on en croyait Eve on devrait considérer sa pièce comme un exemple de luxation récente, et par cause directe puisque, le blessé ayant été tamponné par un train, le muscle deltoïde était réduit en bouillie. Mais, nous y reviendrons dans une communication ultérieure, nous pensons qu'il s'agissait d'une luxation ancienne récidivante, et, quoique l'hypothèse d'Eve aille bien avec l'opinion que nous allons soutenir, nous ne nous appuierons pas sur ce fait (1).

Nous croyons, en effet, que ces luxations à décollement périostique sont des luxations par cause directe, et nous en donnons comme preuve la fréquence de la fracture glénoïdienne. Le choc, appliqué sur la tête, fait d'abord, dans ces cas, éclater le rebord glénoïdien et ainsi se trouve décollée une certaine étendue du bourrelet glénoïdien, auquel adhère le fragment osseux. Si la violence continue à agir, le décollement s'étend plus loin, le bourrelet se rompt en un point variable, le périoste se décolle et la tête luxée se loge sous lui ou bien le déchire. Expérimentalement, nous avons obtenu, sans fractures, quelques résultats intéressants et nous vous présentons une pièce de ce genre.

Prenez une articulation scapulo-humérale disséquée ; par la fente du sous-scapulaire introduisez un scalpel et sectionnez en haut, transversalement, le bourrelet glénoïdien dont vous amorcerez ensuite le décollement par un trait de pointe vertical, à sa jonction avec le cartilage glénoïdien. Mettez maintenant l'humérus en rotation externe, puis, l'omoplate étant fixée, frappez de dehors en dedans sur la grosse tubérosité humérale, vous produirez ainsi une luxation à décollement périostique : suivant l'intensité du choc, elle sera extra, sous ou intra-coracoïdienne, et dans un cas comme

(1) Inversement l'observation de M. Vedrènes sera peut-être invoquée comme un exemple de luxation indirecte, puisqu'elle est probablement due à une chute sur le coude, en position d'abduction instinctive, ainsi qu'en témoigne une plaie contuse à la face interne de cette région. Mais nous ferons observer qu'au point de vue mécanique rien ne prouve, en l'absence de détails circonstanciés, que la violence ait agi par abduction. Or dans une chute sur le coude, la tige humérale rigide peut très bien transmettre directement la violence à la tête refoulée contre la capsule et la glène et on devra avoir de la sorte une luxation anatomiquement directe, c'est-à-dire dans laquelle il ne s'agit pas d'un mouvement forcé, avec action de levier.

Digitized by Google

dans l'autre on croirait volontiers, si on examinait l'intérieur de la jointure, que la capsule n'est pas rompue.

Ainsi dans ces luxations, assez analogues comme mécanisme aux *luxations médio-glénoïdiennes*, que M. Panas a étudiées expérimentalement, il y a propulsion directe de la tête contre la partie qui cède. C'est là un mécanisme bien différent de celui des *luxations indirectes*, par mouvement forcé, dont notre maître Farabeuf nous a, dans ses cours, bien démontré le mécanisme.

Ce mécanisme, le voici en quelques mots.

Dans tout mouvement de l'épaule, une partie de la capsule se tend, du côté opposé au sens où se porte le bras. C'est elle qui limite ainsi le mouvement ; et contre elle vient faire effort la tête humérale qui, comme dans un levier du 1er genre se déplace en sens inverse du coude. Par suite des dispositions anatomiques normales (résistance des parties capsulaires supérieures, muscles capsulaires, voûte acromio-coracoïdienne, existence du tronc qui empêche l'adduction exagérée), les luxations indirectes ne se produisent guère que dans l'abduction ou élévation du bras. Dans ce mouvement, c'est la région inférieure de la capsule qui se tend : si la violence est suffisante elle se rompra et la tête se luxera. Ainsi, toute luxation par élévation est primitivement une luxation en bas, une luxation *sous-glénoïdienne*. La luxation sous-glénoïdienne proprement dite est cependant rare, et voici pourquoi.

Supposons que le bras soit attiré violemment dans l'abduction pure, sans rotation : c'est exactement en bas que se fera la rupture et la partie externe (devenue supérieure) du col anatomique arrivera au contact de l'extrémité inférieure de la glène, au-dessus du tendon du triceps. Que maintenant la violence cesse d'agir : le poids du membre tendra à abaisser le coude et dès lors à faire remonter la tête en position normale. Mais le rebord glénoïdien est engrené dans la rainure du col huméral : voilà un point d'appui. En outre, à ce col s'insère la partie restante de la capsule — partie supérieure avec les ligaments de renforcement et les muscles et sous-épineux — qui va, dit Farabeuf, jouer le rôle de *bande d'arrêt* : cette partie restante de la capsule constitue la résistance du levier, si le contact osseux en est l'appui et si le poids du membre en est la force. Or une résistance ligamenteuse ne cède point,

Digitized by Google

elle devient à vrai dire un second point d'appui : et chacun sait qu'un levier à deux points d'appui devient une barre fixe (fig. 8).

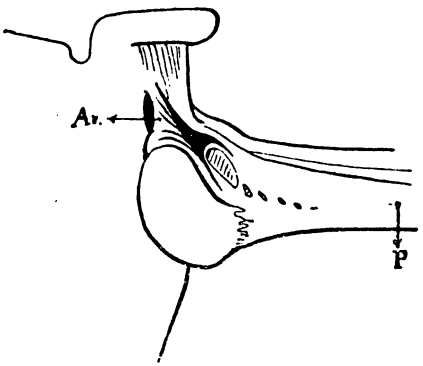

FIG. 8.

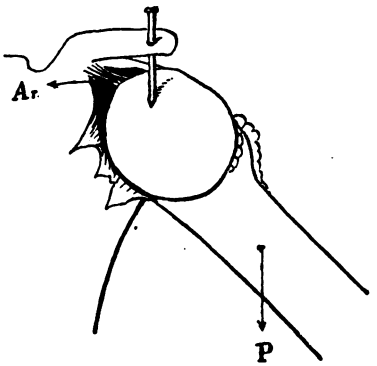

FIG. 9.

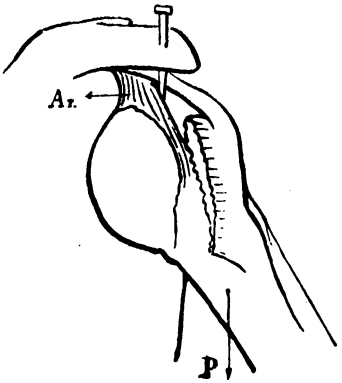

FIG. 10.

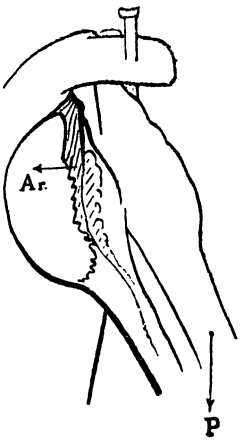

FIG. 11.

Figures montrant la progression des luxations antéro-internes par sous-glénoïdienne modifiée. Le point d'appui du levier, non visible, est au contact osseux. En P agit la pesanteur ; en *Ar* la bande d'arrêt, c'est-à-dire la portion conservée de la partie supérieure de la capsule. Les insertions musculaires (sous-scapulaire) et la coulisse bicipitale, permettent de se rendre compte du degré de rotation. FIG 8, sous-glénoïdienne pure ; FIG. 9 et 10, degrés de la sous-coracoïdienne ; FIG. 11, intra-coracoïdienne.

Digitized by Google

Mais en pratique l'abduction pure est rare : rare sera donc aussi la déchirure exactement inférieure et par conséquent l'engrènement du col dans l'axe vertical de la glène. Presque toujours à l'abduction se joindra un peu de rotation, soit interne et alors la rupture sera inféro-postérieure ; soit externe et alors la rupture sera inféro-antérieure. Le cas de beaucoup habituel est celui de la rotation externe ; en pareille circonstance la tête presse un peu en avant et non pas directement en bas. Aussi ne trouve-t-elle pas immédiatement un appui dans la verticale et, suivant que la bande d'arrêt sera plus ou moins intacte et résistante, elle remontera moins ou plus haut le long de la glène et se portera moins ou plus loin en dedans vers la fosse sous-scapulaire. De là, l'expérimentation ne laisse aucun doute à ce sujet, des luxations sous et intra-coracoïdiennes qui dérivent de la sous-glénoïdienne.

Nous avons résumé cet enseignement du professeur Farabeuf pour bien faire voir que dans les luxations indirectes l'anatomie et la physiologie pathologiques sont directement régies par l'anatomie et la physiologie normales. Avec ces violences d'intensité relativement médiocre, les renforcements ligamenteux jouent un rôle de premier ordre ; tout comme à la hanche Bigelow a fait voir que le ligament de Bertin commande à toute l'histoire des luxations régulières. De même à l'épaule pour les *luxations régulières*, c'est-à-dire par abduction, nous devons tenir compte avant tout des renforcements sus-gléno-sus-huméral et sus-gléno-pré-huméral.

La question change de face pour les luxations directes. Une violence intense, appliquée directement, triomphera soit du ligament, soit de l'os sur lequel il s'insère et la rupture aura lieu directement au niveau du point d'application de la force. C'est ainsi, nous l'avons déjà signalé, que M. Panas expérimentant de façon à produire des luxations avant tout directes, a soutenu avec raison que ces luxations sont primitivement *médio-glénoïdiennes*, antérieures ou postérieures. A côté de ces luxations qu'il a décrites, nous croyons avoir établi qu'il en existe une variété proche parente, elle aussi médio-glénoïdienne mais où, le choc appliquant la tête contre la glène plus que contre la capsule, le déplacement se fait à la faveur d un décollement capsulo-périostique et non d'une déchirure capsulaire proprement dite. De là deux

Digitized by Google

types assez réguliers dans ces *luxations*, que nous appellerions *irrégulières* si nous voulions employer pour l'épaule des dénominations semblables à celles de Bigelow pour la hanche.

CONCLUSIONS. — Nous croyons pouvoir résumer dans les conclusions suivantes les principales notions que nous avons cherché à établir.

1° Il n'existe actuellement, à notre connaissance, aucun exemple probant de luxation incomplète de l'épaule.

2° Les luxations, dites à tort incomplètes, ne sont que des luxations complètes très proches.

3° Le déplacement de la tête dans une capsule en apparence intacte s'explique par la déchirure et la désinsertion d'une partie du bourrelet glénoïdien et le décollement périostique concomitant.

4° Ce décollement périostique, tout en s'observant dans des variétés très diverses de luxations (L. extra, sous et intra-coracoïdiennes, L. sous-acromiales), semble lié à un type spécial de luxation, la luxation par cause directe. Il ne s'observe pas dans la luxation régulière de l'épaule, qui est liée aux mouvements forcés de l'articulation.

Dégénérescence granulo-graisseuse du foie dans la fièvre typhoïde et dans la variole, par V. HANOT et T. LEGRY.

Il est aujourd'hui de notion banale qu'il existe, sous l'influence des maladies infectieuses, un état graisseux du parenchyme hépatique, et la mention *foie gras* se retrouve presque invariablement dans toutes les relations d'autopsie.

Nous avons recherché cette lésion dans trente cas de fièvre typhoïde, et nous sommes arrivés à cette conclusion que, tout au moins en ce qui concerne cette maladie, l'importance de la stéatose hépatique a été singulièrement exagérée.

Il est vrai que l'aspect du viscère, dont la coloration est en général pâle et grisâtre, semble correspondre à une dégénération graisseuse avancée. Mais si l'on a recours à l'examen histologique, on voit que la part qui revient à cette altération est beaucoup moins considérable que ne l'indiquait l'apparence microscopique de l'organe. C'est ce qu'a-

Digitized by Google

vait déjà remarqué M. Siredey, qui distinguait le foie infectieux proprement dit du foie gras.

En réalité, ce n'est guère que dans les cas où la mort est survenue très tardivement avec ou sans complications (perforation, péritonite, phlegmon), ou bien encore dans ceux où il existait une tare hépatique antérieure (alcoolisme), que l'on observe une transformation graisseuse du foie extrêmement marquée.

Dans les faits les plus habituels, il ne s'agit que de dégénérescence granulo-graisseuse, se traduisant par l'apparition dans le protoplasma de la cellule, après action de l'acide osmique, de gouttelettes noires très fines, qui peuvent devenir confluentes et former des granulations plus volumineuses, mais qui n'aboutissent que d'une façon tout à fait exceptionnelle à la production d'une grosse goutte occupant presque tout l'élément cellulaire et refoulant le noyau à la périphérie, comme dans la tuberculose pulmonaire par exemple.

Le plus souvent cette transformation granulo-graisseuse est localisée aux espaces portes et aux zones périlobulaires, en sorte que le lobule se trouve entouré de tous côtés par une zone graisseuse qui en dessine complètement les contours : cette zone est toujours plus épaisse au pourtour des vaisseaux portes, elle va en s'amincissant le long des fissures interlobulaires. Les limites du lobule sont, dans ces circonstances, souvent appréciables à l'œil nu, lorsqu'on regarde la coupe par transparence : on voit ainsi des polygones dont les côtés sont représentés par des lignes noires, si l'on examine les coupes colorées à l'acide osmique ; sur celles qui ont été traitées par le picro-carmin, la structure lobulaire est révélée par l'existence de traînées d'un jaune clair qui correspondent aux régions atteintes de dégénérescence graisseuse.

Dans d'autres cas plus rares, cette lésion s'observe surtout au niveau des veines sus-hépatiques, autour desquelles apparaît, sous l'influence de l'acide osmique, une collerette noirâtre d'étendue variable. Tantôt cette collerette entoure d'une façon régulière toute la périphérie de la veine, tantôt elle présente des solutions de continuité ; elle est alors constituée par deux, trois ou quatre masses noirâtres de volume variable, correspondant à des foyers de dégénérescence graisseuse. Il résulte parfois de cette disposition spé-

Digitized by Google

ciale une sorte de feston entourant la veine sus-hépatique.

Enfin, dans un troisième groupe de faits, les zones dégénérées occupent à la fois, et avec une intensité égale ou non les régions périlobulaires et les régions sus-hépatiques.

C'est sur les foies différents que l'on trouve ces trois modes de distribution des lésions.

Il est assez rare, sur des coupes provenant d'un même viscère, de voir un lobule avec localisation graisseuse périphérique et intégrité des régions centrales à côté d'un autre lobule présentant la disposition inverse.

En un mot, certains foies présentent une dégénérescence granulo-graisseuse siégeant au pourtour des espaces portes et dans les zones périlobulaires, c'est le cas le plus fréquent; d'autres offrent la même lésion au niveau des veines sus-hépatiques, il est enfin une troisième catégorie dans laquelle les altérations occupent à la fois le centre et la périphérie du lobule, ces deux dernières variétés sont moins communes.

Toutefois ces caractères ne sont pas absolus. Assez fréquemment en effet on constate l'existence de traînées ténues et faiblement teintes en noir qui partent soit du centre, soit de la périphérie du lobule et qui suivent les travées cellulaires dans une étendue variable. En outre, si l'on emploie des grossissements plus forts, on voit souvent aussi que, sur les coupes où la dégénérescence graisseuse est nettement périlobulaire, on retrouve de loin en loin, autour des veines sus-hépatiques et parfois aussi dans le lobule, une granulation graisseuse colorée en noir par l'acide osmique, mais d'une finesse extrême et isolée dans le protoplasma d'une cellule.

De même, dans les foies où la lésion est péri-sus-hépatique, on peut remarquer quelques points noirâtres très déliés disséminés de loin en loin, soit dans le lobule, soit dans les zones périportales. Mais il s'agit là de détails presque négligeables, et le fait de la prédominance de la dégénérescence graisseuse des cellules hépatiques dans certaines régions du lobule, variables suivant les foies qu'on examine, subsiste indubitablement.

Les réserves que nous avons faites au début relativement à l'intensité de la stéatose hépatique dans la fièvre typhoïde s'appliquent également à la variole. Le contraste est même ici plus frappant encore entre l'aspect macroscopique de l'or-

Digitized by Google

gane et les résultats fournis par l'examen histologique. Fréquemment sur des foies qui présentaient à l'autopsie une coloration pâle et jaunâtre de nature à faire supposer une dégénérescence graisseuse très notable, nous n'avons pu découvrir que quelques granulations extrêmement rares dans les cellules hépatiques. Nous n'insistons d'ailleurs pas davantage pour le moment sur ce sujet, les lésions du foie dans la variole devant faire l'objet d'un travail ultérieur.

Pachy-méningite hypertrophique fibreuse d'origine syphilitique, par F. de GRANDMAISON, interne des hôpitaux.

Le cerveau que je présente à la Société anatomique est celui d'un malade mort dans le service de M. le Dr Dujardin-Beaumetz, alors suppléé par M. Brault. Ce malade, entré le 15 mars dans le service, est mort le 20 après avoir présenté des symptômes très nets d'épilepsie jacksonnienne, limitée d'abord au côté gauche, mais dans les deux derniers jours les accès épileptiformes étaient constitués par des convulsions généralisées. Il est mort présentant une température de 40°,1 ; cette élévation de température ne s'est observée que dans les dernières heures de sa vie. A ces renseignements cliniques très succincts je dois ajouter que le malade âgé de 42 ans, avait eu à l'âge de 36 ans un chancre syphilitique de la verge, mais sans aucun accident secondaire très net.

L'AUTOPSIE confirma le diagnostic de tumeur cérébrale syphilitique posé dès l'entrée du malade, mais elle permit de constater, comme on peut le voir d'après ces pièces qui ont été conservées dans la liqueur de Müller, que la tumeur était presque exclusivement méningée.

La calotte crânienne était très adhérente aux méninges ; les os du crâne présentaient d'ailleurs de l'ostéite.

J'appelle surtout l'attention de la Société sur le siège des tumeurs fibreuses.

En effet deux tumeurs méningées siégeaient dans la région rolandique de l'hémisphère droit ; l'une, grosse comme une noix, comprimait la partie supérieure des circonvolutions frontale et pariétale ascendantes, précisément aux points où l'on est convenu de localiser les centres moteurs des membres supérieur et inférieur. L'autre, de la grosseur d'une bille, siegeait au niveau du pied de la deuxième circonvolution frontale où elle avait formé une dépression. Ces deux tumeurs n'adhéraient pas intimement à la substance cérébrale, ainsi qu'on en peut juger par l'une d'elles que je présente ici avec les méninges que j'ai pu détacher.

En avant de ces deux tumeurs il a été impossible de détacher les méninges de la substance cérébrale à laquelle elles adhèrent encore intimement, comme on peut le voir sur ma pièce. Les méninges et le lobe frontal ne font qu'un et par une coupe perpendiculaire aux circonvolutions on peut voir entre les deux parties des gommes sectionnées. Il est incontestable que dans ce point il y a de la méningo-encéphalite.

Digitized by Google

Cette dernière lésion, beaucoup plus ancienne que les deux gommes de la région rolandique ne s'est manifestée par aucun trouble et c'est seulement six mois avant sa mort que le malade a commencé à avoir des troubles moteurs en rapport avec la compression de ses centres moteurs.

La base du cerveau, la région occipito-temporale des hémisphères ne présentent à l'œil nu aucune altération.

Avant de passer à l'*étude histologique* des gommes que je présente, je tiens à faire remarquer que le siège des tumeurs a fourni une confirmation évidente de la théorie des localisations cérébrales. La face, les membres, n'ont présenté au début des convulsions que du côté gauche ; reproduisant en clinique les phénomènes déjà confirmés par l'expérimentation.

J'ai pris une de ces tumeurs et après l'avoir incluse dans la paraffine j'y ai pratiqué des coupes que j'ai colorées au moyen de l'hématoxyline et du carmin d'Orth.

J'ai apporté à la Société deux échantillons de mes préparations.

On peut constater à l'aide du microscope qu'elles sont uniquement constituées par du tissu conjonctif adulte.

Il est absolument impossible de distinguer les trois méninges entre elles.

On trouve dans la préparation des faisceaux conjonctifs très abondants, réunis les uns aux autres et formés de fibres ondulées et serrées. Dans les espaces qui séparent ces faisceaux conjonctifs colorés au rouge par le carmin d'Orth, on trouve de nombreuses cellules conjonctives colorées en violet foncé par l'hématoxyline. Ces cellules sont surtout abondantes dans les régions péri-vasculaires.

En somme, on sait que ces tumeurs sont constituées par du tissu conjonctif adulte.

Reflexions. — J'ai cru intéressant de faire cette présentation à la Société anatomique parce que, comme je l'ai déjà dit, cliniquement elle a reproduit les manifestations de l'épilepsie jacksonnienne, obtenues expérimentalement par les excitations de la substance corticale.

J'appelle surtout l'attention sur la constitution histologique des tumeurs. En effet, dans son traité d'anatomie pathologique, M. Lancereaux décrit une gomme syphilitique des méninges, dans laquelle il a retrouvé au milieu des faisceaux conjonctifs des cellules jeunes. D'autre part, dans son traité de la syphilis cérébrale, M. le professeur Fournier décrit ces sortes de méningites syphilitiques sous le nom de méningites scléro-gommeuses ; il y a retrouvé des éléments fibreux adultes absolument comme ceux que j'ai trouvés moi-même. Il insiste encore sur ce fait que ces altérations fibreuses peuventdéterminer de la symphyse méningée et de la symphyse méningo-cérébrale, qu'il est facile de constater sur cette pièce.

Digitized by Google

Mes examens histologiques n'ont porté que sur des gommes avancées; mais il est probable qu'il existe dans les méninges des points moins altérés où je retrouverai dans la suite les altérations décrites par M. Lancereaux. Il est donc permis de considérer les lésions décrites par lui comme la première phase par laquelle aient passé les gommes avant d'arriver à être formés de tissu conjonctif adulte, ainsi que le sont les tumeurs que j'ai examinées.

M. Verchère a pratiqué dernièrement une trépanation du crâne sur une largeur de 5 cent. carrés pour une épilepsie jacksonnienne. Celle-ci avait comme point de départ le pouce et l'index du côté droit, puis gagnait toute la moitié droite du corps. Le malade, âgé de 22 ans, tombait en poussant un cri et perdait connaissance. Ignorant de la crise qui venait de se passer, il avait en outre une perte de mémoire très considérable. La céphalée dont il souffrait était telle qu'à deux reprises, il voulut se suicider.

A sa grande surprise, M. Verchère après avoir enlevé la rondelle osseuse et incisé la dure-mère ne trouva absolument rien d'anormal. Le 3e jour apparut d'abord une paralysie flasque du pouce et de l'index, puis de l'avant-bras et du bras Le lendemain la face et la langue furent également paralysées. La sensibilité resta intacte.

Après trois ou quatre jours, le mouvement revint progressivement dans les parties atteintes et au bout de 10 jours il n'y avait plus trace de paralysie.

Depuis 2 mois que l'opération a été faite, le malade n'a plus ni céphalée, ni crises épileptiformes. La mémoire est un peu revenue. La maladie s'était développée à l'âge de 11 ans sous formes de petit mal, vertiges, compliqués plus tard de grandes attaques. Il est vraisemblable que la disparition des accidents tient à la décompression cérébrale, bien que l'agent de la compression ne puisse être déterminé sûrement.

Cancer ou syphilome rectal, par M. Verchère, chirurgien de Saint-Lazare.

M. Verchère présente une tumeur du rectum qu'il vient d'opérer chez une prostituée de 24 ans. Les premiers troubles de la défécation ont apparu il y a quatre ans. Le rétrécissement fut constaté pour la première fois à l'hôpital Saint-Louis et attribué à un syphilome ano-rectal. Il fut même

Digitized by Google

opéré. Pendant 2-3 mois les garde-robes furent plus faciles.

Lorsque M. Verchère examina la malade, la rétention des matières fécales n'était pas absolue ; l'anus était très dilaté (la malade avouait des habitudes de pédérastie) et à 1 cent. au-dessus du sphincter il existait une tumeur dure, cylindrique, laissant passer l'index. S'agissait-il d'un épithélioma du rectum récidivant ou d'un syphilome. Les signes physiques et l'opération antérieure plaidaient pour la 1re opinion, mais l'âge de la malade, les blennorrhagies multiples dont elle avait été atteinte, enfin le chancre suivi de roséole qu'elle avait eu 8 ans auparavant, faisaient pencher le diagnostic vers le syphilome. Il est vrai que la tumeur était adhérente à la paroi postérieure du vagin et qu'en ce point existait une petite fistule. Après 4 mois de traitement antisyphilitique, aucune amélioration n'étant survenue, l'opération fut décidée.

Après résection du coccyx et de la partie latérale gauche du sacrum, M. Verchère pratiqua l'ablation du rectum et du sphincter. Il existait autour du rectum une masse ganglionnaire, d'apparence cancéreuse. La tumeur enlevée sera examinée ultérieurement par M. Legry.

Digitized by Google

JUILLET

Séance du 4 juillet 1890.

PRÉSIDENCE DE M. CORNIL

Pleurite fibro-calcifiante.— Trois observations de pétrification de la plèvre, par M. A. MARIUS POULALION, interne à l'hôpital Necker.

Les pièces que nous avons l'honneur de vous soumettre présentent des lésions bien connues. Les transformations calcaires de la plèvre ont été étudiées par Cruveilhier, qui donne dans son traité d'anatomie pathologique les principaux caractères macroscopiques et microscopiques de ces altérations.

Dans les hospices de vieillards on a assez souvent l'occasion de constater l'existence de ces calcifications pleurales soit par noyaux disséminés, soit par plaques plus ou moins étendues. Le hasard nous a permis d'en observer deux cas qui nous semblent intéressants à plusieurs points de vue. — La première pièce provient d'un homme mort dans le service de notre maître M. le professeur Dieulafoy.

La seconde provient d'un homme mort dans le service de M. le professeur Guyon. Notre excellent collègue et ami le Dr Albarran nous a obligeamment communiqué les renseignements et cédé la pièce anatomique. Enfin, nous joignons à ces deux observations, une note intéressante sur un malade soigné par notre ami Chevalier, et ayant une calcification très étendue de la plèvre consécutive à une pleurésie purulente.

Ces trois observations offrent, nous semble-t-il, plusieurs

Digitized by Google

particularités intéressantes, que nous ferons ressortir après avoir donné l'histoire de chacun des trois malades, qui font l'objet de cette présentation.

Obs. I. — *Traumatisme et hémothorax à droite il y a 15 ans — Tuberculose pulmonaire. — Hémoptisies abondantes. — Mort. — Pleurite fibro-calcifiante du côté droit.*

Le nommé W. P., boucher, âgé de 40 ans entre le 21 mai 1890 à l'hôpital Necker, dans le service de M. le professeur Dieulafoy, salle Vernois, lit n° 7.

Cet homme d'apparence très vigoureuse, de taille athlétique, se présente à la consultation pour de la faiblesse éprouvée dans tout le corps et survenue à la suite de la grippe et de crachements de sang qu'il a eus depuis quelques mois. Il se plaint également de douleurs d'estomac depuis le mois de janvier. A cette époque il a eu l'influenza. Alors il s'est mis à tousser ; le sommeil a été troublé par les quintes de toux ; peu à peu l'appétit a disparu, les digestions sont devenues longues, difficiles ; il éprouvait tous les jours des pesanteurs à l'estomac. Il y a trois mois il a commencé à rendre des filets de sang en toussant, puis il dit l'avoir plusieurs fois rendu par gorgées. Ces expectorations sanglantes survenaient à n'importe quel moment de la journée et sans cause apparente. Il a ainsi perdu ses forces, s'est trouvé rapidement abattu et fatigué au moindre effort. Il a maigri beaucoup, dans l'espace de 3 à 4 mois il a perdu 10 à 12 kilos. Il ne sait à quoi attribuer tout cela, dit-il, car jamais avant il n'avait été malade ou presque pas.

Depuis environ sept à huit ans le malade avait à faire un travail très rude et pour se réconforter, nous dit-il, il buvait par jour, en moyenne, cinq à six litres de vin, mais jamais ni eau-de-vie ni liqueurs. Il n'avait jamais de pituites, ni de tremblements, ni de cauchemars.

Il y a 15 ans, en 1875, étant au régiment, il dit avoir fait une chute sur le côté droit de la poitrine et avoir eu à ce moment un épanchement de sang dans la plèvre. C'est alors qu'on lui a appliqué deux ou trois cautères, dont il porte les traces indélébiles sur le côté droit de la poitrine.

En 1885, il a été souffrant et soigné pendant un mois et demi pour un peu de pleurésie à gauche.

Etat actuel. — Le jour de l'entrée à l'hôpital : Facies pâle, terreux, langue sale, pas d'appétit ; douleurs à l'estomac ; ventre souple, pas de diarrhée. Cœur un peu gros ; léger souffle à la base et au premier temps ; les artères ne sont pas athéromateuses. Au sommet de la poitrine et en arrière on entend la respiration soufflante des deux côtés ; il existe des râles de bronchite dans toute la poitrine ; mais ils sont plus abondants au sommet et surtout à droite. Sous les deux clavicules, signes manifestes de tuberculisation avec ramollissement plus marqués à droite. De ce côté il existe dans les deux tiers inférieurs du thorax en dehors et en arrière de la *matité ;* mais les vibrations sont *augmentées* et, à l'auscultation, pas d'obscurité respiratoire sauf à la base où on entend moins le murmure vésiculaire. Tous ces signes sont en rapport avec l'existence probable d'un épaississement de la plèvre consécutif à l'hémothorax d'il y a 15 ans et à

Digitized by Google

la pleurésie qui semble lui avoir succédé. Expectoration muco-purulente. Le foie est de volume normal ; les urines sont normales ; pas d'autres lésions viscérales ; pas de tuberculose ni testiculaire, ni ganglionnaire, ni osseuse.

Évolution de la maladie. — Dès les premiers jours de son entrée le malade a de la fièvre hectique à grandes oscillations; la dyspnée devient rapidement intense; le malade vomit ses aliments sous l'influence des quintes de toux. Les lésions pulmonaires marchent rapidement et la dyspnée s'accroît tous les jours. La cyanose apparaît, le malade meurt avec des symptômes d'asphyxie le 3 juin.

AUTOPSIE, faite 24 heures après la mort. — Tous les organes abdominaux paraissent normaux; pas de lésions appréciables. Le cœur est aussi normal; l'aorte présente quelques plaques d'athérome.

Les poumons présentent aux deux sommets des lésions tuberculeuses à la troisième période; nombreuses cavernules; le reste des poumons est farci de granulations tuberculeuses, les unes miliaires, les autres un peu plus grosses et en voie de ramollissement. Le malade a donc succombé a une poussée aiguë de tuberculose pulmonaire. Voici maintenant les lésions pleurales se rapportant à la question qui nous occupe. Le poumon droit semble adhérent dans sa totalité à la paroi thoracique, cependant avec l'aide du couteau on peut détacher entièrement la plèvre et enlever le poumon tout entier.

Celui-ci se présente alors complètement recouvert de haut en bas et d'avant en arrière par un *capuchon fibreux*, qui semble bien être la plèvre pariétale altérée dans toute son étendue.

En effet, toute la paroi interne thoracique a été décortiquée et mise à nu ; les côtes ne semblent pas altérées ; les espaces intercostaux sont fibreux et ont été disséqués par le couteau, qui rompait les adhérences pleurothoraciques. D'un autre côté, il nous est facile de détacher le poumon du capuchon qui le recouvre. En effet le viscère n'adhère à la plèvre épaissie que par un tissu lamineux très lâche et facile à déchirer ; il n'y a que le sommet qui reste intimement uni au cul-de-sac supérieur de la plèvre. Cette *coque* ainsi isolée est constituée de la façon suivante : elle présente la forme et l'étendue de la face externe du poumon sur laquelle elle était appliquée. Sa face externe ou pariétale présente une série de gouttières et de saillies parallèles, obliques dans le sens des côtes et des espaces intercostaux : en effet les côtes ont baissé, des dépressions correspondantes, séparées par d'épais tractus fibreux détachés des espaces intercostaux. A la face interne ou viscérale nous voyons une énorme *stalactite calcaire*, suivant l'épaisseur d'une bande fibreuse, qui s'insinuait dans la scissure interlobaire, sans cependant y adhérer. Cette coque est entièrement fibreuse dans son tiers supérieur, au contraire elle est *résistante*, *dure*, *calcaire* dans ses deux tiers inférieurs.

En pratiquant une coupe verticale sur la portion calcifiée, on voit qu'elle contient dans toute son épaisseur une cavité délimitée par deux parois externe et interne, toutes deux calcaires et réunies sur leurs bords par des tractus fibreux.

Ces parois présentent par leur face externe un aspect lisse, poli ; par leur face interne, il existe des rugosités et des aspérités très résistantes ; ces parois ne sont pas uniformes dans leur continuité ; elles sont constituées par des parties les unes fibreuses très denses,

Digitized by Google

les autres calcaires très dures, d'autres hyalines et transparentes à la coupe, d'autres extrêmement dures au couteau et se brisant comme de la porcelaine.

Ces différents aspects sont sans doute dus aux différentes étapes que subit le tissu fibreux pour arriver jusqu'à la calcification complète. Toutes ces parties sont réunies par des tractus de tissu fibreux qui en forment la trame principale.

Dans cette *cavité intra-lamellaire* se trouvent des détritus très variés; sous forme de magma épais ; il y a des parties qui ressemblent à de la matière caséeuse, d'autres sont grenues, sablonneuses ; il y a des fragments calcaires de toute dimension et de toute forme. Dans la portion déclive se trouve une masse rougeâtre, hématique. Enfin, on voit de petites masses de matière gélatiniforme, s'écrasant facilement sous le doigt.

Après avoir traité les portions calcaires par l'acide picrique en solution avec 1 pour 100 d'acide nitrique, on voit au microscope qu'il s'agit de tissus fibreux très dense dans les mailles duquel s'étaient faits les dépôts calcaires. L'examen bactériologique de la partie caséeuse n'a permis de constater que l'existence de nombreux staphylocoques.

Obs. II. — *Épithélioma du rein droit. — Injection — Mort — Pleurite calcifiante du côté droit.*

Il s'agit d'un homme âgé de 53 ans, entré le 14 janvier 1890 dans le service de M. le professeur Guyon, pour des hématuries abondantes. Rien dans son passé pathologique ni dans les manifestations cliniques ne pouvait attirer l'attention du côté des organes respiratoires. On ne constate rien d'anormal à la poitrine. Le malade ne se plaint d'aucune souffrance de ce côté. Il meurt le 13 février par suite d'accidents urinaires.

Autopsie. — Vérification du diagnostic porté pendant la vie de « néoplasme du rein droit ». Nous passons sous silence toute l'histoire anatomique et clinique se rapportant à cette lésion (Société anatomique 14 février 1890).

A l'ouverture du thorax, on constate les lésions de pleurésie chronique avec calcification, dont voici les détails : Après avoir enlevé le plastron sterno-costal, qui adhère sur toute l'étendue du bord antérieur du poumon droit on peut voir que le cœur et le péricarde ne présentent rien d'anormal; le poumon et la plèvre du côté gauche sont sains; pas de tuberculose dans les sommets ; un peu de congestion hypostatique à la base. Les ganglions et le tissu cellulaire du médiastin paraissent sains dans leur ensemble. Du côté droit le poumon adhère à la paroi thoracique dans toute sa hauteur aussi bien au sommet qu'à la base. On voit également qu'il existe entre le poumon et les côtés une masse dure et épaisse très adhérente à la paroi thoracique.

On fait une section des côtes le plus possible en arrière, et on peut ainsi enlever en bloc tout le poumon droit avec la partie correspondante du thorax.

Le poumon sur une coupe verticale paraît sain dans toute sa hauteur.

Digitized by Google

Pas de bande de sclérose pleurogène ; il est souple partout ; aucun noyau de tuberculose ni ancienne ni récente.

Il est recouvert dans ses deux tiers inférieurs sur toute sa partie latérale et postérieure d'une espèce de *coque fibro-cartilagineuse* et *fibro-calcaire* dans sa plus grande étendue.

Cette coque est séparée de la plèvre viscérale par un tissu fin à mailles peu serrées et lâches, qui permet le glissement facile du viscère.

La plus faible traction suffit d'ailleurs pour séparer le poumon de la coque qui le recouvre. Par endroits cependant, les adhérences sont plus intimes. A la partie inférieure, ce réticulum est infiltré de sérosité citrine. La base du poumon adhère au diaphragme par de semblables filaments, mais plus épais et plus lâches. En dehors, le *gril costal* adhère très intimement à la *coque pleurale*, et surtout au niveau des espaces intercostaux qui sont épaissis et fibreux ; les côtes semblent plus frêles et plus poreuses que du côté opposé ; les muscles intercostaux sont manifestement atrophiés par places.

La cuirasse pleurale néoformée constitue ainsi une coque recouvrant les deux tiers inférieurs du poumon, et s'étendant du sternum à la colonne vertébrale.

Elle forme un placard très dense et très épais surtout au niveau de la gouttière costo-vertébrale ; à sa partie moyenne elle présente une épaisseur de 3 cent. 1/2 ; elle est fibreuse à sa partie supérieure sur ses bords antérieurs et postérieurs.

A sa partie centrale elle a une consistance extrêmement dure.

C'est avec peine qu'à ce niveau on peut pratiquer une coupe avec le gros sécateur d'amphithéâtre.

Cette coupe montre qu'elle est constituée par deux lames, une externe, l'autre interne, délimitant un espace rempli de matière d'apparence caséeuse et purulente. Chacune des lames présente en dehors un aspect lisse et porcelainé, en dedans il existe des aspérités nombreuses et des saillies esquilleuses.

Le contenu de cette *cavité intra-lamellaire* est constitué comme dans le cas précédent par un magma épais, mélangé à des débris calcaires de toute forme et de toute dimension ; par place il existe des masses grenues sablonneuses ; d'autres masses, du volume d'un haricot, sont d'apparence gélatiniforme.

Des fragments ont été également examinés au microscope après décalcification dans une solution d'acide picrique contenant 1 pour cent. d'acide azotique. Les coupes ont montré un feutrage très serré de tissu fibreux.

L'*examen bactériologique* et les cultures du magma faites par M. Albaran ont montré l'existence de staphylocoques en très grande abondance.

Obs. III. — *Pleurésie purulente. — Empyème. — Fistule pleuro-thoracique datant de 5 ans. — On croit à l'existence d'une carie costale : résection d'une côte. — Pleurite calcifiante : ablation d'un large fragment de plaque calcaire.*

Cette observation intéressante nous a été communiquée par notre excellent collègue et ami Chevalier, interne à Necker.

Digitized by Google

Il s'agit d'un homme, âgé d'environ 50 ans, soigné à l'hôpital Saint-Louis au mois de juillet 1889, dans le service de M. Ledentu, suppléé par M. Reygnier, salle Cloquet, lit n° 12.

Le malade se présente à la consultation pour une *fistule thoracique*, siégeant à gauche au niveau du septième espace intercostal, sur la ligne axillaire.

Cet homme raconte qu'il y a environ cinq ans il a eu une pleurésie purulente gauche, pour laquelle on lui a fait l'opération de l'empyème. Depuis cette opération, le malade a gardé une fistule thoracique, qui laisse de temps en temps écouler une certaine quantité de pus. On examine attentivement le malade; on explore le trajet fistuleux; on constate par l'examen du thorax les signes d'un notable épaississement pleural, que l'on pense être le résultat de l'ancienne pleurésie; l'exploration au stylet permet de sentir une surface dure, résistante, anfractueuse, irrégulière. On croit avoir affaire à une *carie costale*, consécutive à la pleurésie purulente, avec formation d'*ostéophyte costo-pleural*, et on pense qu'il doit s'être formé plusieurs *séquestres*, car avec le stylet il semble bien que l'on peut mobiliser plusieurs petits fragments osseux.

Pour mieux se rendre compte de la lésion, on applique une tige de laminaire. Après dilatation du trajet, on fait sortir un *fragment allongé, esquilleux*, ressemblant complètement à un séquestre (*pseudo-séquestre*) ; l'apparence est si réelle qu'on ne cherche même pas à vérifier le diagnostic par l'étude histologique du fragment. On refait un second examen au stylet et le diagnostic semble plus concluant et plus précis. Une intervention opératoire est décidée. On doit pratiquer une résection costale.

Après avoir débridé on tombe sur une cote d'apparence saine ; on en résèque une partie pour mettre à jour le foyer purulent. La portion costale enlevée montre bien en effet que la côte est absolument indemne. C'est alors qu'on se rend un compte exact des lésions suivantes :

La plèvre est considérablement épaissie, dure, *ossifiée en apparence*.

La partie mise à découvert par l'opération est facilement mobilisable ; on peut même en extraire un large fragment irrégulier sur son pourtour.

L'examen de ce fragment montre qu'on a affaire à une *calcification pleurale très dense*.

La plèvre mise à jour par l'extraction de ce fragment peut très facilement être explorée.

On constate alors qu'il existe une espèce de *cavité* étroite en épaisseur, mais remontant très haut jusque vers la clavicule et s'étendant en avant vers le cœur et en arrière vers la gouttière costo-vertébrale. Les parois externe et interne de cette cavité, sont absolument dures, résistantes, de consistance calcaire, analogue à la consistance du fragment extrait. Dans l'espace délimité par ces deux sortes de *plastrons calcifiés* se trouve une matière caséeuse, sablonneuse, grenue, avec des particules plus denses les unes que les autres. Lavage antiseptique. Pansements antiseptiques. Quelque temps après la plaie opératoire s'est complètement cicatrisée et il reste comme auparavant une petite fistule, fournissant très peu de liquide purulent ; le malade

Digitized by Google

s'améliore beaucoup et sort de l'hôpital, sans que la fistule soit entièrement fermée.

Il s'agissait donc ici d'une calcification pleurale consécutive à une pleurésie purulente, chez un homme encore relativement jeune, avec une santé générale excellente et ne présentant pas de lésions bien marquées d'athérome artériel, ni aucun signe de tuberculose pulmonaire ou extra-pulmonaire.

Réflexions. — Ces trois observations nous semblent présenter un intérêt particulier, relatif à la formation et à la constitution des plaques fibro-calcaires pleurales.

Il ne semble guère possible de pouvoir préciser *cliniquement le diagnostic* de l'existence de ces plaques, du moins par le simple examen clinique. Cependant nous avons constaté dans notre première observation, à la base droite du thorax, de la matité, une augmentation des vibrations thoraciques, avec affaiblissement du murmure vésiculaire. Dans ce cas une ponction exploratrice aurait permis d'affirmer le diagnostic; la canule aurait en effet trouvé un plan profond résistant, contre lequel aurait en vain butté l'aiguille du plus fort trocart.

La *constitution et la disposition* de ces plaques calcaires, est intéressante à considérer; pour la plupart elles sont formées de deux lames superposées, réunies à leur périphérie et sans contact au centre, délimitant ainsi un espace clos, une espèce de cavité incompressible et inextensible, remplie d'une sorte de magma d'apparence caséeuse et sablonneuse.

Donc multiplicité de ces plaques, irrégularité de leurs contours, étendue de leurs surfaces, état lisse et porcelainé de leur face externe, état hirsute et rempli d'aspérités de leur face interne, cavité plus ou moins considérable à leur centre, tels sont les caractères qui ressortent de l'étude des trois cas précédents.

Le rapport que ces productions affectent avec les tissus et organes voisins sont aussi intéressants à constater et permettent d'en induire *l'origine et le mode de formation*. D'abord par la face interne, pulmonaire, un tissu lamineux très lâche les unit au poumon qui se trouve ainsi assez libre dans ses mouvements, sauf quelques points où les adhérences semblent plus intimes. Aucune bande, aucune production fibreuse allant au poumon et pouvant faire penser à un processus de sclérose pulmonaire pleurogène. Ce caractère indique bien que ces productions sont indépen-

Digitized by Google

dantes du viscère pulmonaire. Par la face externe au contraire nous trouvons sur la plus grande étendue, une adhérence intime, fibreuse, avec la paroi thoracique et surtout des productions fibreuses envahissant les espaces intercostaux. Donc le feuillet pariétal de la plèvre semble bien le seul intéressé dans ces sortes de *fibromes pleuraux à tendance pétrifiante*. Ce fait semble bien en faveur de l'opinion de notre collègue Pilliet (1) qui pense que la plupart de ces productions fibro-calcaires ne dépendent pas comme le dit Cruveilhier (2), de fausses membranes de pleurésie chronique, mais seraient plutôt le résultat d'une hyperplasie de la couche sous-endothéliale de la séreuse pleurale.

En tous cas le traumatisme et la pleurésie ancienne semblent être des conditions favorables à la formation de ces productions fibro-calcaires, du moins dans les cas que nous avons cités.

Au point de vue histologique on a toujours affaire à des *fibromes calcifiés* et non à des productions osseuses.

Cruveilhier termine son étude en disant que *toutes ces plaques sont ossiformes et non osseuses ; elles ne présentent ni canalicules ni les points noirs en forme de mouche caractéristiques.*

Mamelle kystique. — Ablation, par le Dr F. VERCHÈRE, chirurgien de St-Lazare.

Mme C..., âgée de 47 ans, vint me trouver le 29 mai 1890, pour une tumeur du sein dont elle avait reconnu la présence deux mois auparavant.

Depuis cette époque, elle avait constaté une augmentation assez rapide, ce qui l'avait déterminée à venir me consulter.

Cette dame a toujours été d'une santé parfaite, dans ses antécédents on ne trouve aucune affection qui mérite d'être signalée. Elle est d'un médiocre embonpoint, et présente quelques-uns des attributs de l'arthritisme. Aucune cause locale ne peut être accusée de l'apparition de la tumeur.

A l'*examen du sein droit* on constate une augmentation de volume notable de toute la glande sans que la mamelle elle-même paraisse augmentée. A la partie supérieure on trouve une tumeur arrondie régulière, très voisine de la peau, qui semble en partie adhérente avec elle, cette tumeur est rénitente, plutôt que réellement dure, mobile sur les parties profondes. A sa surface on peut percevoir

(1) PILLIET. *Bul. Soc. anat.*, décembre 1889.
(2) CRUVEILHIER. *Traité d'anatomie pathologique*, t. III, p. 841, 1867.

Digitized by Google

une série de très petits lobules qui donnent une sensation granuleuse. Ajoutons que toute la glande paraît plus résistante qu'à l'état normal et les lobules glandulaires mieux marqués.

On sent manifestement une irrégularité de toute la surface, dans tous les points de la glande même, il a pris de la tumeur. Le mamelon est normal ; jamais la malade ne s'est aperçue d'écoulement liquide à son niveau. Nous ne pouvons en provoquer même en pressant à plusieurs reprises. Pas de ganglions dans l'aisselle.

Du côté gauche, la glande semble plus granuleuse qu'à l'état ordinaire, plus résistante, mieux perceptible, mais en aucun point on ne trouve de tumeur.

Je porte le diagnostic de tumeur kystique probable de la mamelle droite et de mammite chronique à gauche.

Le 13 juin, aidé de MM. Ozenne et Desmoulin, je pratique l'ablation du sein droit. Ablation de toute la glande et du mamelon. Réunion totale de la plaie par des points de suture au crin de Florence. La malade partait en province le 7e jour complètement cicatrisée.

A la coupe la tumeur était constituée par un tissu blanc, fibroïde, analogne au tissu normal de la mamelle, mais semé dans toute son étendue, et même dans les points de la glande où n'existait pas de tumeur, à proprement parler d'une série de petits grains noirs, verdâtres, variant du volume d'une lentille à celui d'une tête d'épingle, et en quantité innombrable. La partie la plus saillante de la tumeur, était formée par une poche kystique du volume à peu près d'une noix, qui ouverte, laissa échapper un liquide séreux, d'une couleur noirâtre. L'intérieur de la cavité était lisse, en aucun point n'existait de végétation.

La tumeur est remise à M. Toupet, qui veut bien pratiquer l'examen histologique.

Examen histologique, par le Dr Toupet. — La glande mammaire enlevée complètement par M. Verchère, présentait un certain nombre de grands kystes de la grosseur d'une petite noix, à contenu grisâtre filant, d'autres kystes plus petits, et différentes nodosités variant de la grosseur d'un pois à la grosseur d'une tête d'epingle.

Nous avons examiné séparément les kystes et les nodosités ainsi que les portions de glandes adjacentes dans lesquelles le processus était moins avancé.

Les grands kystes sont formés par une paroi fibreuse épaisse sur la portion interne de laquelle on ne retrouve plus trace d'épithélium, leur contenu est formé par un liquide albumineux tenant en suspension des détritus granuleux et quelques cellules épithéliales allongées.

Au niveau des kystes plus petits on retrouve la paroi limitante, fibreuse, moins épaisse, mais sur la paroi interne on aperçoit des cellules épithéliales disposées sur plusieurs couches, les plus internes sont cubiques, granuleuses, leur noyau se colore à peine, elles sont en désintégration, les couches périphériques sont plus allongées les cellules qui sont implantées directement sur la paroi limitante, sont presque cylindriques.

Certaines nodosités ne sont autre chose que des productions analogues aux kystes précédents, seulement la cavité centrale manque, le

Digitized by Google

kyste est rempli par des cellules dont les plus centrales sont en désintégration.

On retrouve ici ce que l'on voit au niveau des ovaires scléreux atteints de dégénérescence polykystique.

D'autre nodosités n'ont pas la même origine, elle sont formées par la dégénérescence graisseuse de foyers inflammatoires développés primitivement autour des acini glandulaires dont on peut apercevoir encore quelques traces; l'épithélium des acini ne semble pas prendre part à la formation des nodosités de ce dernier groupe.

Quand on examine le tissu glandulaire en dehors des kystes et des nodosités, on voit que tous les acini sont touchés.

Parfois on voit la paroi limitante très épaissie scléreuse, la cavité est légèrement dilatée et elle est tapissée par une seule couche de cellules très allongées, grandes cellules cylindriques; d'autres fois on trouve dans l'intérieur de ces cavités les sortes de prolongements papillaires tapissés également par les cellules cylindriques.

Dans d'autres régions, la région péri-acineuse est enflammée. On aperçoit autour de la paroi des culs-de-sac des traînées de cellules embryonnaires qui détruisent cette paroi, et amènent la disparition de l'épithélium de revêtement. Ce sont ces foyers inflammatoires qui donnent plus tard naissance à notre second groupe de nodosités quand ils sont envahis par la graisse.

Il résulte de ces diverses constatations que dans le sein que nous avons examiné deux processus ont évolué simultanément, un processus d'inflammation péri-acineuse plus ou moins aigu, aboutissant soit à la destruction des acini, soit à l'hypertrophie de leur paroi. L'épithélium de son côté a proliféré, il est devenu ici simplement cylindrique, modification commune à tous les états inflammatoires de la glande mammaire; ailleurs il a poussé des prolongements intra-canaliculaires sous forme de papilles, ailleurs enfin les cellules se sont accumulées dans les cavités, remplissant tantôt complètement ces cavités, tantôt se désintégrant et donnant naissance à des lacunes plus ou moins vastes; les grands kystes dont la paroi n'est plus tapissée par l'épithélium étant l'aboutissant final de ce double processus.

En somme, il s'agit là pour nous originairement d'une mammite chronique.

Digitized by Google

Séance du 11 juillet.

PRÉSIDENCE DE M. CORNIL

Tuberculose génito-urinaire à marche descendante, par M. P. MAUCLAIRE, interne des hôpitaux, aide d'anatomie à la Faculté.

Les pièces que j'ai l'honneur de présenter à la Société anatomique appartiennent à un malade âgé de 12 ans, entré le 10 mars 1890, dans le service de M. le professeur Lannelongue, à l'hôpital Trousseau, salle Denonvilliers, lit n° 14, et dont voici l'observation résumée :

Antécédents héréditaires. — Père tuberculeux. Mère morte pendant ses couches.

Antécédents personnels. — Depuis trois ans l'enfant garde le repos au lit, mal soigné par ses parents. Depuis quelques temps il tousse beaucoup et présente des troubles urinaires.

État actuel. — Malade très chétif. Maigreur extrême. Les troubles urinaires attirent tout d'abord l'attention. Le petit malade urine souvent, les urines sont purulentes et peu abondantes, la miction est douloureuse pendant toute sa durée. Jet d'urine normal.

Le ventre est ballonné, douloureux; pas d'ascite. Respiration fréquente, courte, saccadée. Quelques râles sous-crépitants aux sommets, pas de signes cavitaires, boulimie, vomissements alimentaires. Diarrhée séro-sanguinolente. Délire pendant la nuit. Température 36°.

Le diagnostic est évident. Traitement : lavages vésicaux boriqués, borate de soude à l'intérieur. Régime lacté.

Les jours suivants pas d'amélioration, hypothermie persistante et vomissements alimentaires. Le 15 mars, élévation de température, 38° le matin, 36° le soir ; le 16 mars, 36° le matin, 39° le soir. Mort dans le coma avec délire le 17 mars.

AUTOPSIE. — *Examen des organes génito-urinaires. Le rein gauche* présente un volume énorme, longueur 16 centim., largeur 8 centim., épaisseur 7 centim. Poids 300 gr. A la surface on note des plaques blanchâtres et de nombreuses bosselures. A la coupe on trouve de nombreuses cavernes de la grosseur d'une noix siégeant au niveau des calices, empiétant sur les substances médullaire et corticale de la glande. Ces cavernes sont remplies de matière caséeuse comparable au mastic. Cette matière enlevée on voit les parois présentant des prolongements irréguliers pénétrant dans le parenchyme sécréteur. L'épaisseur de la couche cervicale est triplée de volume et présente une coloration blanchâtre; au niveau du hile on trouve de nombreux ganglions hypertrophiés et caséeux.

Uretère gauche. — Parois épaissies. Dilatation énorme, granulation tuberculeuse sur la muqueuse et dégénérescence caséeuse très nette dans la partie supérieure de l'uretère.

Rein droit. — Volume énorme, plus petit cependant que le rein gauche. Longueur 14 centim., largeur 7 centim., épaisseur 6 centim.,

Digitized by Google

poids 250 gr. Mêmes lésions caséeuses que le rein gauche, mais moins nombreuses.

Uretère droit. — Également dilaté sur toute sa longueur. Pas de granulations tuberculeuses snr la muqueuse.

Vessie. — La capacité est augmentée. Les parois sont très épaisses les tuniques muqueuses et musculaires sont hypertrophiées, péricystite très nette. Colonnes vésicales nombreuses.

Granulations jaunes, grises et demi-transparentes, siégeant surtout au niveau du bas-fond vésical et près du col. Ces lésions tuberculeuses de la vessie paraissent moins avancées dans leur évolution que celles des reins.

Prostate. — Les deux lobes sont transformés en deux blocs caséeux.

Vésicules séminales. — Caséification dans la moitié inférieure de la vésicule droite.

Canaux déférents. — Testicules, urèthre normaux.

Foie et *rate* assez gros. Pas d'ulcération tuberculeuse dans l'intestin, ganglions du hile des deux reins et des mésentères considérablement hypertrophiés et caséeux. Poumons : on trouve quelques granulations récentes aux deux sommets et à la base. Quelques adhérences pleurales à gauche. Cœur sain. Rien dans l'encéphale.

Réflexions. — Cette observation de phtisie urinaire nous a paru intéressante si on considère l'ancienneté relative des lésions. Celles-ci indiquent, en effet, que l'infection tuberculeuse s'est localisée dans l'appareil génito-urinaire tout d'abord car les lésions pulmonaires sont de date plus récente.

La généralisation de l'infection tuberculeuse dans l'appareil urinaire s'est faite dans le sens du courant urinaire.

Comme porte d'entrée, il n'y a pas à invoquer ici la voie génitale. Cette observation est donc la confirmation en tous points des deux conclusions de la thèse de M. Cayla : 1° dans les conditions normales de la circulation (peut-être même toujours) l'infection bacillaire suit le courant de l'urine; 2° dans l'appareil génital l'infection remonte le cours du sperme.

Ajoutons que les rapports de contiguïté de l'appareil urinaire et de l'appareil génital sont tels que celui-ci est infecté consécutivement au précédent.

Digitized by Google

Séance du 18 *juillet* 1890.

PRÉSIDENCE DE M. CORNIL

Deux cas de trépanation rachidienne pour paraplégie du mal de Pott, par A CHIPAULT, aide d'anatomie.

Mon maître M. de St-Germain m'a autorisé à trépaner, dans son service, deux malades atteints de paraplégie, suite de mal de Pott.

L'un d'eux, opéré du 2 juin, est en voie d'amélioration progressive ; l'autre du 22, après une période de restauration fonctionnelle, vient de mourir de tuberculose pulmonaire.

Voici ces deux faits.

OBS. I. — All. Robert, âgé de 8 ans, entre le 28 mai 1890, salle Giraldès, venant du service de M. d'Heilly, qui a bien voulu consentir à l'opération.

FIG. 1. — Gibbosité de All. Robert, avant l'opération.

Pas d'antécédents héréditaires ou personnels. Au début de l'an dernier, commencement du mal de Pott. Gibbosité très légère. Douleurs sur le trajet du sciatique, surtout du côté droit.

Digitized by Google

En août, à la suite d'une chute, la gibbosité s'exagéra très rapidement pour atteindre le volume actuel, et, en octobre, l'enfant revenait avec une paraplégie presque complète, survenue en une quinzaine et en voie d'augmentation.

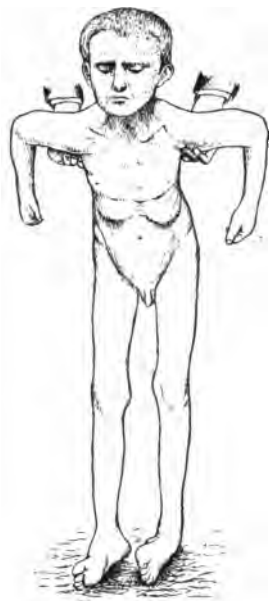

FIG. 2. — Pieds bots paralytiques de All. Robert.

28 mai. Bon état général ; rien du côté des poumons, gibbosité à grand rayon occupant la région dorsale moyenne et inférieure tout entière ; avec sommet au niveau de la 7e dorsale, exactement médiane, non douloureuse, spontanément ou à la pression ; la pression sur le vertex n'est pas non plus douloureuse (fig. 1).

Pas de déformation du thorax. Courbures cervicale et lombaire normales. Paraplégie complète ; le quadriceps seul se contracte légèrement surtout du côté gauche (fig. 2, 3 et 4).

La contractilité faradique est un peu diminuée dans les triceps cruraux et les péroniers.

Ces muscles sont très légèrement contracturés surtout à droite.

Les deux membres inférieurs sont nettement atrophiés ; leur mensuration a donné les résultats suivants :

	Côté droit	*Côté gauche*
Cuisse 10 c. au-dessus rotule	29	29
2 c. au-dessus rotule	21	21
Jambe partie moyenne	23	22
Cou-de-pied	17	17

Digitized by Google

Pas de paralysie vésicale ou rectale. Pas de troubles de la sensibilité. Exagération des réflexes superficiels et profonds. Trépidation épileptoïde très intense surtout à droite.

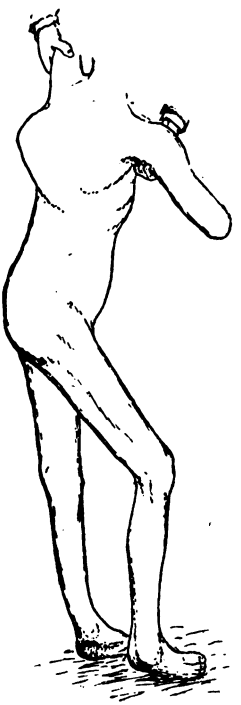

FIG. 3. — Maximum de flexion de la cuisse droite.

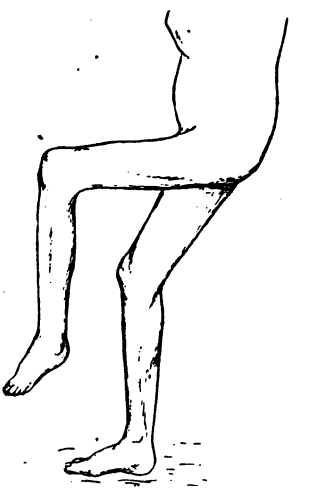

FIG. 4. — Maximum de flexion de la cuisse gauche.

Opération le 2 juin avec l'assistance de MM. Poupinel et Leclerc. Anesthésie chloroformique. Incision longitudinale de 15 c. sur la ligne des apophyses épineuses. Sur la saillie de deux d'entre elles, bourses séreuses. Les muscles sont décollés à droite et à gauche au bistouri; la très légère hémorrhagie est rapidement arrêtée par la compression de la plaie avec des éponges. Section à leur base de 4 apophyses épineuses, avec une pince coupante. Réclinaison du périoste des lames. Ouverture du rachis avec la gouge et le maillet par l'ablation d'un arc probablement le 5e. Les 6e, 7e et 8e sont ensuite enlevés, en partie par le même procédé, en partie par la pince coupante.

Les méninges, qui, au moment de l'ouverture du canal, avaient fait hernie par la brèche, paraissent saines et non adhérentes ; on n'y touche pas. La résection de la partie postérieure du canal est arrêtée,

Digitized by Google

lorsque la dure-mère et la moelle e paraissent plus comprimées, ni en haut ni en bas. La compression paraissait se faire surtout à la jonction de la partie inférieure de la gibbosité, et de la portion du canal à direction normale.

Les bords latéraux de la fente osseuse sont soigneusement égalisés. Réunion par une couche de fils profonds au catgut puis par une couche de fils superficiels à la soie.

A la partie inférieure, gros drain, allant jusqu'à la dure-mère. Pansement au salol ; ouate, corset plâtré.

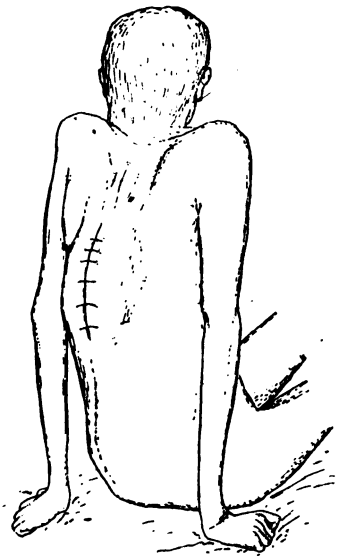

FIG. 5. — La gibbosité de All., après l'opération.

Pendant toute l'opération, le patient a paru très abattu. Respiration lente et pouls imperceptible à partir de l'ouverture du canal.

Quelques heures après l'opération, 36°,4, pouls 75. Le soir, 36°,7, p. 82. Potion de Todd à prendre par cuillerées.

3 juin. 37°. Le choc opératoire est surmonté, l'enfant a repris sa gaieté habituelle ; il remue facilement les gros orteils surtout le gauche. Le soir, 37°,3, mobilité de tous les orteils des deux côtés.

Le 4. 37°,3. La contracture des cruraux et des péroniers a disparu. Les cous-de-pied sont mobiles, et leurs mouvements volontaires ne produisent pas de trépidation épileptoïde; celle-ci ne survient plus que par la flexion du pied, qui doit être énergique surtout à gauche.

Le 5. Matin, 37°,2. Soir, 38° ; p. 110. Le malade est fatigué ; légère hyperesthésie ; mouvements stationnaires.

Le 6. Matin, 37°,3 ; p. 100. La fatigue et l'état d'hier au soir per-

Digitized by Google

sistant, quoique le malade ne souffre pas, je refais le pansement. Plaie en très bon état, réunie, sauf au niveau du drain qui est enlevé. Le soir, 37°,6 : l'état est redevenu très satisfaisant.

Le 6. Matin, 37°,2. Les deux cous-de-pied sont bien mobiles ; on voit se contracter sous la peau les péroniers et les muscles antérieurs de la jambe. Le malade lève pour la première fois le talon du lit du côté gauche. Soir, 37°,8. Il le lève du côté droit également et peut croiser les jambes l'une sur l'autre, en portant la jambe gauche sur la droite au niveau du genou ; la droite sur la gauche au niveau du cou-de-pied.

Depuis, la guérison s'est accentuée peu à peu ; la température n'a plus dépassé 37°,4. Le pansement a été refait le 11 juin et les fils enlevés : la plaie était complètement réunie. Le palper à ce niveau fait sentir une cicatrice résistante ; la pression, même assez énergique, ne produit ni douleur, ni phénomène quelconque. Le corset plâtré n'est pas renouvelé.

1er juillet. L'amélioration des mouvements continue ; le malade soulève le talon du lit aussi haut qu'il le veut et des 2 côtés ; le volume de ses mollets et de ses cuisses notablement augmenté, est le suivant :

	COTÉ DROIT	COTÉ GAUCHE
10 c. au-dessus rotule...	33	32
Au milieu mollet.....	29	28

Depuis le 15 juin, il est électrisé et massé tous les matins.



FIG. 6. — All. croisant les jambes trois semaines après l'opération.

L'état général est excellent. La trépidation épileptoïde est complètement disparue du côté gauche ; elle existe encore assez notable du côté droit.

Le 15. Depuis quelques jours, l'état des mouvements paraît stationnaire.

OBS. II. — Ber..., Léontine, âgée de 9 ans, entre le 3 juin, salle Bouvier (1).

Pas d'antécédents héréditaires. Il y a un an à peu près elle a été

(1) Je remercie très vivement mon camarade Dufournier, qui a bien voulu me laisser opérer et suivre cette malade, placée dans ses salles.

Digitized by Google

pendant quelques semaines, soignée dans un service médical des Enfants-Malades pour un mal de Pott au début ; elle avait alors une très légère gibbosité.

En août 1889, en faisant de la gymnastique, elle sentit une vive douleur dans le dos; sa bosse, en quelques heures, augmenta au point de prendre le volume; actuel les jambes, aussitôt après l'accident, devinrent faibles, et la paraplégie s'accentua peu à peu. En septembre 1889, elle était complète.

Depuis ce moment, l'enfant, sortie de l'hôpital depuis janvier, garde le lit chez ses parents.

Ceux-ci l'apportent à la consultation le 2 juin, à cause d'accidents urinaires récents.

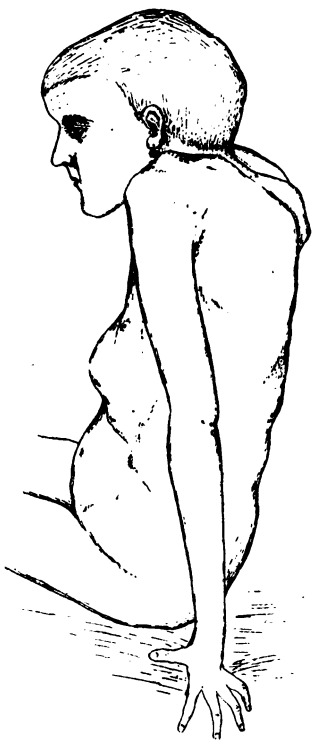

FIG. 7. — Gibbosité et courbures vertébrales de Ber.

Entrée à l'hôpital le 3 juin. L'état est le suivant : Gibbosité dorsale supérieure formant un tiers de circonférence surajouté à la colonne vertébrale; sur cette partie saillante, chapelet de 6 apophyses épineuses. Cette gibbosité est un peu portée à gauche dans sa totalité.

Digitized by Google

Elle n'est douloureuse en aucun point, soit spontanément, soit à la pression sur les apophyses épineuses ou transverses; la pression sur le vertex n'est pas douloureuse, non plus que le passage d'un courant faradique le long du rachis.

La courbure lombaire est nulle.

La tête est ordinairement penchée en avant; lorsqu'on invite l'enfant à relever la tête la concavité cervicale est considérablement exagérée.

FIG. 8. — Ber. tenue par les bras, attitude des pieds.

Le thorax est très déformé, élargi transversalement, aplati d'avant en arrière, surtout en haut; le sternum concave en avant, est formé de 2 parties presque à angle droit dont l'inférieure saille sous la peau. Le membre inférieur gauche est absolument paralysé; du côté droit, il n'y a de possible qu'un très léger mouvement de flexion de la cuisse, accompagné d'un peu de rotation du genou en dehors, ce mouvement paraît dû au tenseur du fascia lata (fig. 9).

Tous les muscles ont conservé leur contractilité faradique et galvanique. Les droits abdominaux sont notablement parésiés. Pas de rétention ni d'incontinence des matières, pas de véritable inconti-

Digitized by Google

nence d'urine, mais depuis une quinzaine l'enfant ressent à peu près dix fois par jour, un pressant besoin d'uriner, et lorsqu'elle ne peut le satisfaire de suite pisse dans son lit.

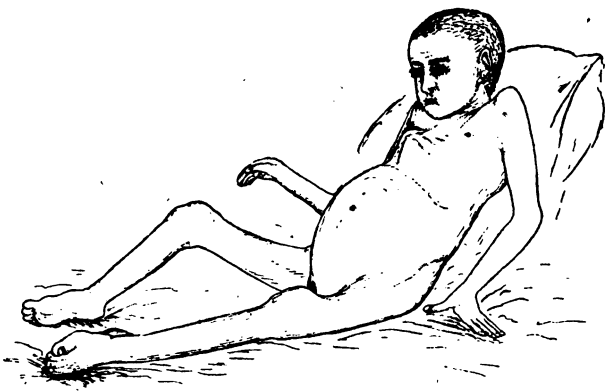

FIG. 9. — Légère flexion de la cuisse droite avec rotation en dehors, par contraction du tenseur du fascia lata.

Les réflexes superficiels et profonds des membres inférieurs sont exagérés, surtout à gauche : de ce côté la trépidation épileptoïde est excessive ; il suffit du contact du drap pour la provoquer, et les mouvements s'étendent en quelques instants à tout le membre ; ils consistent en légères flexions cloniques de la jambe et de la cuisse et lorsqu'ils disparaissent font place à des tremblements fibrillaires marqués surtout dans les muscles antérieurs de la jambe et très irréguliers. Ils durent 4 à 5 minutes.

La production du réflexe rotulien s'accompagne de phénomènes analogues, mais les tremblements fibrillaires consécutifs sont surtout marqués dans le quadriceps. Ces phénomènes s'observent aussi du côté droit, mais avec moins d'intensité.

Aucun trouble de la sensibilité. Depuis quelques jours seulement, la petite malade se plaint de quelques douleurs sur le trajet du sciatique droit, et l'on trouve, à la fesse et au creux poplité, des points très nets de névrite.

L'état général est assez mauvais : le poids de la malade n'est que de 21 livres ; caverne au sommet droit, congestion du sommet gauche. Pendant les premiers temps du repos à l'hôpital poussée fébrile de quelques jours tenant à l'évolution des accidents de ce côté.

L'enfant est intelligente et vive.

Du 3 au 22 juin, elle est restée au lit, a pris quelques fortifiants, et à partir du 20 un pansement humide au sublimé est fait tous les jours sur la gibbosité.

Le 22 juin, opération avec l'assistance de MM. Poupinel et Leclerc. Anesthésie chloroformique. Après lavage de la région à l'éther et

Digitized by Google

au sublimé, incision de 16 cent. sur la ligne des apophyses ; mise à nu de ces apophyses et des lames par décollement des muscles réclinés avec les écarteurs Farabeuf. Section des faisceaux d'attache de ces muscles aux apophyses transverses.

Ici, comme chez mon premier opéré, ce temps opératoire réputé dangereux à cause de l'hémorrhagie a été rapide et simple ; l'application de quelques éponges plates sur la surface a suffi, sans une ligature, pour arrêter la légère hémorrhagie veineuse qui s'est faite.

Le périoste est décollé ; les apophyses épineuses des 4e, 5e, 6e, 7e, 8e dorsales sectionnées à leur base avec une pince coupante ; avec la gouge et le maillet une légère ouverture est faite à l'arc postérieur de la 5e dorsale ; la dure-mère fait aussitôt hernie par l'ouverture ; celle-ci est agrandie, et les arcs postérieurs des 4e, 5e, 6e, 7e, 8e dorsales complètement enlevés en quelques minutes : ce temps de l'opération est très facile avec une pince coupante à mors un peu plats, coudés à angle droit par rapport au manche. La résection a été faite très étendue, aussi bien transversalement que longitudinalement jusqu'à ce qu'il fût parfaitement net que la dure-mère et la moelle n'étaient plus comprimés par les bords de l'ouverture osseuse. J'insistai surtout en bas et à droite, pensant, et avec juste raison comme devait le démontrer plus tard l'autopsie, qu'il y avait au niveau des origines intra-rachidiennes du sciatique droit, quelque cause de compression et d'irritation ; je trouvai en effet, de ce côté, la dure-mère un peu tendue et épaissie, mais sans changement d'aspect. Elle était au contraire fongueuse et adhérente à la partie gauche du 5e arc dorsal, et ces adhérences en partie décollées avec peine se prolongeaient du côté du pédicule.

Le cylindre dure-mérien, mis à nu, avait une légère saillie postérieure et une notable convexité gauche, en rapport avec la direction analogue du canal rachidien ouvert ; le sommet de la convexité était au niveau des adhérences de la dure-mère et de la 5e lame.

Suture des muscles au catgut, de la peau au crin de Florence. Pas de drain. Pansement au salol, corset plâtré.

Le choc opératoire a été très rapidement surmonté, et, dans l'après-midi, la malade avait repris son état antérieur avec une température de 36° et un pouls de 78. Il y a déjà une amélioration fonctionnelle très nette ; les orteils des deux pieds sont étendus et fléchis volontairement, il y a de plus quelques mouvements volontaires du cou-de-pied gauche. Miction facile, deux fois pendant la soirée. Urine normale.

23 matin, 37°,3, le soir 37°,4 ; les deux cous-de-pied peuvent être fléchis et étendus autant que chez un individu sain. Le talon gauche peut être traîné sur le plan du lit jusqu'à la face interne du genou droit, le membre restant couché sur sa face externe.

24 matin, 37°,1, soir 37°. La jambe droite peut exécuter les mouvements revenus depuis hier dans la gauche.

Le mouvement de celle-ci s'est modifié en ce que sa flexion, au lieu de se faire parallèlement au plan du lit, se fait perpendiculairement.

Le 25, 37°,2 ; soir, 38°. L'amélioration est considérable depuis la veille. Les deux talons, surtout le gauche, peuvent être soulevés de quelques centimètres au-dessus du plan du lit. Les réflexes sont sta-

Digitized by Google

tionnaires. La miction et l'urine toujours normales. Le léger mouvement fébrile du soir paraît dû à l'état du poumon ; la respiration est pénible et fréquente (46), le pouls, 110. La malade ne souffrant nullement de sa plaie, le pansement n'est pas défait.

Le 26, m., 37°,2 ; soir, 38°,2. L'état général reste le même, l'amélioration fonctionnelle s'est accentuée encore.

Le 27, m., 37°,4, 37°,8. La poussée pulmonaire paraît terminée.

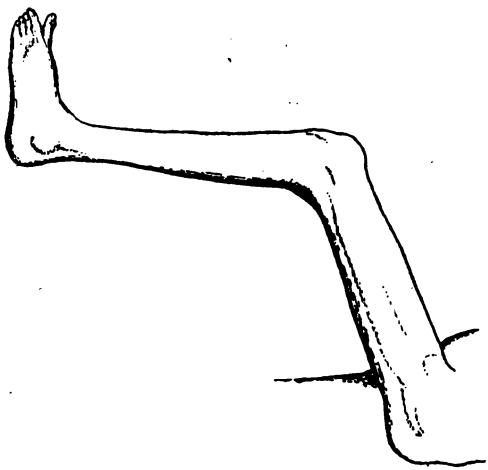

FIG. 10.— Mouvements du membre inférieur gauche, Ber. étant couchée.

Le 28, m., 37°,4, 37°,8. C'est ces jours-ci qu'ont été pris les dessins (fig. 10, 11, 12).

On voit que les mouvements volontaires des membres inférieurs sont revenus presque à l'état normal. La cuisse gauche peut être fléchie à angle droit sur le bassin, et la jambe maintenue à distance du lit, à angle obtus sur la cuisse, pendant quelques minutes ; les cous-de-pied et les orteils sont absolument mobiles.

La jambe droite possède, aussi étendus, les mêmes mouvements que la gauche. L'extension de la cuisse est un peu moindre. Les jambes et les cuisses peuvent être croisées : la gauche exécute ce mouvement plus facilement que la droite.

En somme, tous les muscles des jambes et des cuisses ont repris leur pouvoir volontaire : on les voit pendant les mouvements se tendre sous la peau. Réflexes superficiels et profonds toujours très exagérés. Trépidation épileptoïde notablement diminuée du côté gauche.

Le 29, m., 37°,2 ; soir, 39°,2.

Le 30, m., 39°,2 ; pouls, 130. La respiration est très pénible. La petite malade presque asphyxique. Le pansement est défait, la plaie est complètement réunie sur toute son étendue ; la cicatrice est souple,

Digitized by Google

non douloureuse, normale : les crins de Florence sont enlevés. L'aus-

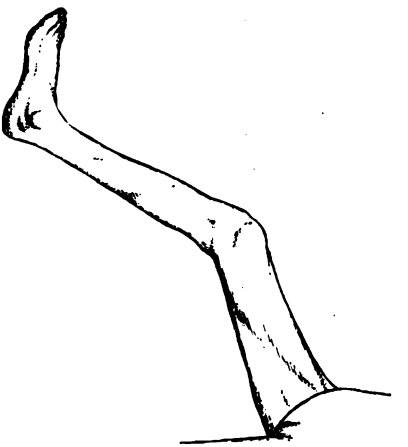

FIG. 11.— Mouvements du membre inférieur gauche, Ber. étant couchée.

cultation montre une congestion intense des deux poumons. Pansement et corset plâtré. Le soir 39°,5, pouls 140. Pendant les jours suivants l'affection pulmonaire a évolué, l'amélioration fonctionnelle augmentant encore un peu. Mort le 12 juillet.

AUTOPSIE, le 13. — Une incision faite parallèlement et à droite de la cicatrice pénètre à travers les tissus décollés pendant l'opération. Les divers plans sous-cutanés et musculaires complètement réunis ont une teinte ecchymotique très marquée. Cette teinte s'étend sur le trajet des muscles spinaux jusqu'au sacrum.

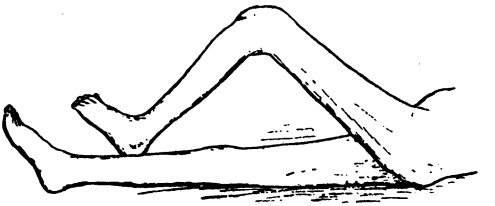

FIG. 12. — Croisement de la jambe gauche par-dessus la droite.

Le tissu de cicatrice est adhérent aux méninges qui font toujours hernie par la solution de continuité rachidienne. Celle-ci a 2 cent. de large à peu près sur toute son étendue et 6 cent. 1/2 de long. Elle porte sur les arcs postérieurs des 4e, 5e, 6e, 7e, 8e dorsales et sur la partie inférieure du 3e axe ; les lames sont entièrement enlevées sur

Digitized by Google

toute cette étendue, et même la partie interne des apophyses transverses (fig. 8 et 14).

La dissection de la pièce osseuse a montré que l'apophyse transverse, le pédicule des 4e et 5e dorsales étaient cariés, cette carie étant en continuité avec le foyer de tuberculose osseuse des corps qui a détruit complètement le 5e, 6e, 7e corps dorsaux, presque complètement le 4e et le 8e, et entamé obliquement surtout en avant le 9e.

Les parties osseuses persistantes des 4e et 8e corps sont séparées l'une de l'autre par un noyau caséeux de 1 cent. d'épaisseur contenant 2 séquestres de la grosseur d'un noyau de cerise ; l'un de ces séquestres fait légèrement saillie dans le canal vertébral, ainsi que la partie persistante du 8e corps qui forme une véritable épine osseuse pointant de ce côté surtout à droite.

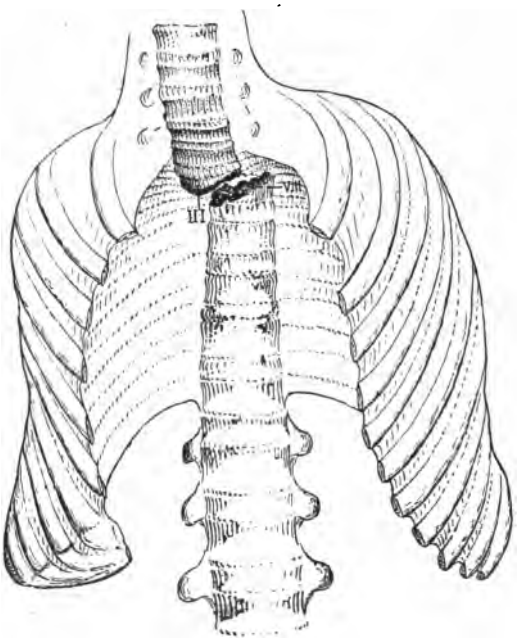

FIG. 13. — pièce osseuse vue par devant.

Sur toute l'étendue en contact avec le foyer caséeux le surtout postérieur est détruit et la dure-mère couverte d'une couche de pachyméningite externe, épaisse de 4 millimètres au moins et assez régulière. L'épine osseuse du 8e corps a laissé très nettement sa trace sur la moelle un peu au-dessus des racines de la 8e paire dorsale droite.

La pachyméningite se prolonge à gauche et en arrière, le long des pédicules et des lames cariées.

Digitized by Google

La moelle recouverte de ses enveloppes a été extraite du canal vertébral et les méninges ouvertes longitudinalement en avant et en arrière.

En arrière elles ne présentent rien de particulier ; sauf l'épaississement qui résulte de leur adhérence sur toute la partie mise à nu par l'opération, au tissu de cicatrice ; l'arachnoïde, la moelle, les racines paraissent saines.

En avant la dure-mère est épaissie au niveau de la zone de pachyméningite. Sans que sa face interne paraisse aucunement altérée, l'arachnoïde présente un très léger piqueté sanguin, la moelle paraît normale.

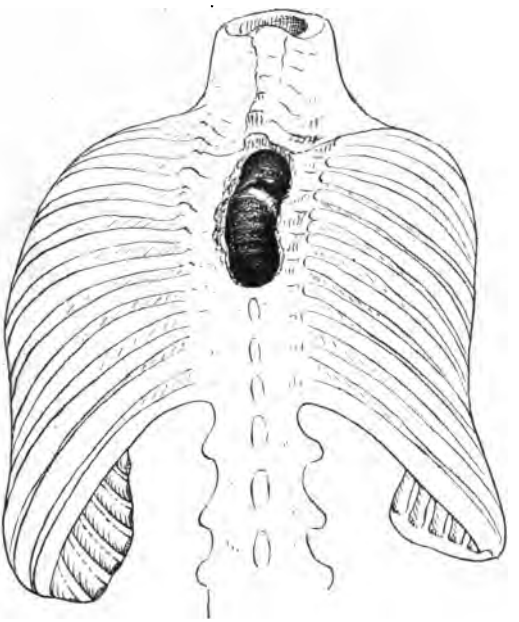

FIG. 14. — Pièce osseuse vue d'arrière.

Plus bas, et à droite, sans continuité avec le foyer précédent de pachyméningite, la dure-mère est encore altérée, mais ici l'altération est absolument limitée à sa face interne, et consiste en un bourgeonnement fongueux, accolé à cette face interne, la réunissant à la moelle qui est légèrement déviée, et englobant les racines postérieures des 4e et 5e paires lombaires droites.

Cette masse assez résistante s'étend sur une hauteur de 1 centimètre environ ; à quelques millimètres au-dessus de son extrémité supérieure se trouve un petit noyau, d'aspect lipomateux, accolé à la face interne de la dure-mère, et sans connexion avec la moelle. Sur

Digitized by Google

toute l'étendue de ces lésions l'arachnoïde est criblée d'un piqueté hémorrhagique confluent.

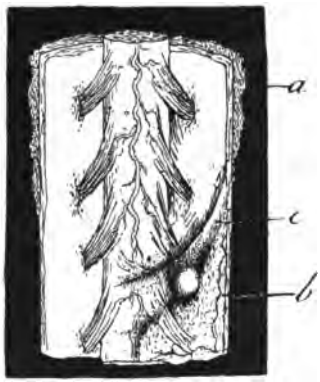

FIG. 15. — Moelle après section des méninges sur la ligne médiane postérieure. — *a*) Pachyméningite externe. — *b*) Pachyméningite interne. — *c*) Bride arachnoïdienne.

L'*examen histologique* de la moelle et des méninges sera présenté plus tard à la Société. Le foyer caséeux qui remplace les corps vertébraux détruits, et qui est limité en arrière par la dure-mère

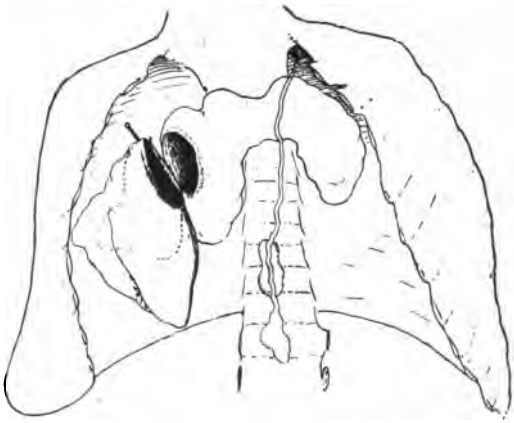

FIG. 16. — Communication de l'abcès froid et de la caverne pulmonaire.

épaissie et adhérente, l'est en avant par la plèvre très épaissie, soulevée en bissac à droite et à gauche, par deux petites poches d'abcès froids, à parois très épaisses.

Digitized by Google

La poche droite présente un orifice régulier, du calibre d'une pièce de un franc, accolé par ses bords à un orifice pulmonaire qui conduit dans une caverne, grosse comme une pomme d'api, occupant tout le lobe supérieur du poumon droit.

Le reste de ce poumon, et le poumon gauche tout entier sont envahis par de la pneumonie caséeuse type.

Une chaîne de 7 ou 8 ganglions hypertrophiés descend sur la partie latérale droite des corps vertébraux, un de ces ganglions, le plus volumineux, repousse en avant le canal thoracique, au niveau du 10e corps.

Les gros vaisseaux thoraciques ne sont pas modifiés.

Rien au foie, aux reins, au péritoine, à l'intestin, aux méninges.

Réflexions. — Je ne veux pas faire ici l'histoire de la trépanation rachidienne (1) pour paraplégie dans le mal de Pott, mais seulement préciser les points qui me paraissent ressortir des cas précédents.

1° Technique. L'opération a été facile. Elle a duré avec tous les soins préliminaires et le pansement 45 minutes dans un cas, 35 dans l'autre.

La technique employée est celle de Horsley, avec quelques modifications.

a) Au lieu de sectionner les muscles spinaux, perpendiculairement à leur direction, au milieu de la plaie, nous avons, après quelques recherches sur le cadavre, trouvé plus simple, et suffisant pour mettre largement à nu les arcs postérieurs de sectionner de chaque côté les attaches musculaires aux apophyses transverses.

Le décollement musculaire est, dit Horsley, très pénible, à cause de l'hémorrhagie. Nous n'avons eu qu'un léger écoulement en nappe, vite arrêté par des éponges. Aucune ligature n'a été nécessaire. Il est vrai que nous opérions sur des enfants.

b) Le périoste décollé, Horsley ouvre le rachis avec le trépan.

Nous avons préféré la gouge et le maillet par crainte de blesser la dure-mère accolée ou adhérente aux arcs ; on peut éviter avec un peu de précaution les ébranlements, d'ailleurs, dès l'ouverture faite, une pince coupante, coudée à angle droit sur le manche, à mors peu convexes, permettra de finir vite et sans effort.

(1) Cette histoire sera faite dans un travail qui paraîtra prochainement dans les *Archives générales de médecine.*

Digitized by Google

On égalisera avec soin les bords de l'ouverture osseuse après avoir enlevé autant d'arcs qu'il est nécessaire pour que les bords supérieur et inférieur de l'orifice ne compriment plus la moelle : ce qu'on vérifiera avec le doigt.

Parfois l'analyse clinique des symptômes fera pousser la résection plus loin dans un sens que dans l'autre, c'est ainsi que dans notre cas n° 2, nous avions prévu, fait démontré par l'autopsie, une cause de compression ou d'irritation au niveau des racines du sciatique.

L'étendue de la résection n'est sûrement pas sans influence sur la rapidité de la réparation fonctionnelle celle-ci fut plus prompte dans notre cas II où la résection avait été moins timide.

Il paraît, en effet, sans danger d'enlever autant d'arcs qu'il faut. Dans les 24 cas publiés pas plus que dans les cas de trépanation pour fracture on n'a signalé d'accidents de ce fait, par exemple de coudure brusque du rachis. Chez la petite fille que nous avons opérée, 5 corps vertébraux étaient détruits et rien de tel ne s'est produit.

Nous n'avons pas jugé nécessaire, dans nos deux cas, d'ouvrir les méninges, dans l'un elles étaient saines dans l'autre il y avait seulement au niveau d'une lame cariée, une petite plaque d'adhérence.

En tous cas nous n'avions pas cet épaississement fibreux signalé par Mac Even, dû sans doute à la propagation de la pachyméningite antérieure, et qu'il faudrait enlever.

Nous avons drainé une fois, réuni complètement la seconde. Cette dernière conduite paraît préférable par sa plus grande simplicité et la possibilité d'obtenir la réunion sous un seul pansement.

Ceci n'est peut-être pas sans avantage au point de vue des adhérences de la cicatrice aux méninges : peut-être l'arrêt actuel de l'amélioration chez notre premier malade tient-il à des phénomènes de ce genre.

2° Indications. — Dans nos cas l'indication était la suivante : Décomprimer la moelle, repoussée d'avant en arrière par les fongosités tuberculeuses de la pachyméningite externe en rapport avec la lésion des corps vertébraux.

Elle est donc toute différente de celle admise, et seule admise, par Kraske, dans sa communication au dernier congrès de chirurgie allemande. Il ne faut, dit-il, trépaner que si

Digitized by Google

l'arc postérieur est malade, si la compression se fait d'arrière en avant.

Ici, sans doute, on peut remplir un double but : enlever la partie malade, et décomprimer la moelle : dans les cas bien plus fréquents où la compression se fait d'avant en arrière, le second peut seul être satisfait.

Le résultat cherché a été obtenu dans nos deux cas, d'une façon suffisante pour qu'on puisse dire : l'opération répond à l'indication.

L'amélioration commence presque de suite après l'opération et se fait progressivement, de bas en haut pour la motilité de haut en bas pour la sensibilité. Les accidents vésicaux ou rectaux diminuent de très bonne heure.

Les phénomènes myélitiques paraissent peu modifiés.

Les *contre-indications* sont de deux ordres :

a) *Local.* — Lorsque les lésions osseuses sont en pleine évolution ; les cas favorables seront donc ceux où malgré la guérison des lésions osseuses, la pachyméningite continue et la compression persiste.

b) *Général.* — Lorsque l'état du malade contre-indique une intervention quelconque. Il n'y a ici rien à dire d'autre que pour toute tuberculose chirurgicale.

C'est sûrement pour n'avoir pas écouté cette dernière contre-indication, déjà posée par Mac Even, que nous avons eu un insuccès. L'autopsie a montré des lésions pulmonaires préexistantes à l'opération et présentant d'ailleurs un type spécial et assez rare : une cavité pulmonaire très volumineuse en continuité directe avec le foyer osseux.

M. Demoulin rappelle qu'il a autrefois présenté à la Société une pièce où la paraplégie est apparue après une résection d'arc postérieur carié. Dans ce fait aussi la poche communiquait avec le poumon.

Corps fibreux utérin.

M. Poirier présente un corps fibreux utérin enlevé par le professeur Duplay. A la surface sous-péritonéale on voit des vaisseaux ayant la grosseur du pouce, avec étranglements annulaires très nets, ayant en somme l'aspect typique de vaisseaux lymphatiques. Ils se rendent aux lymphatiques de l'ovaire sur lesquels, très dilatés, on peut vérifier à l'œil nu la disposition que M. Poirier a décrite dans son récent mémoire, d'après des injections au mercure. C'est un exemple très

Digitized by Google

net d'hypertrophie lymphatique considérable parallèle à l'hypertrophie utérine. Dès lors, M. Poirier se demande si l'empâtement pelvien profond, souvent constaté à la suite des interventions chirurgicales sur l'utérus et les trompes, n'est pas dû à une véritable lymphorrhagie.

Épithélioma cylindrique du sein, par CASTEX.

Femme de 60 ans, de très bons antécédents héréditaires et personnels, qui présentait depuis 5 ou 6 ans, une petite tumeur dure à la partie supéro-externe du sein gauche. Le néoplasme augmente progressivement de volume sans déterminer ni douleurs, ni ganglions dans l'aisselle, ni aucun signe particulier qui vaille la peine d'être mentionné. Ses limites étaient nettes, sans prolongements dans le parenchyme glandulaire. Cliniquement la tumeur pouvait être considérée comme un sarcome.

Ablation totale du sein sans particularités. Je visite l'aisselle, il n'y a pas de ganglions.

L'opération achevée, je fends la tumeur au bistouri et je tombe sur une poche kystique dont le contenu verdâtre et filant jaillit avec force car il s'y trouvait sous une forte tension. Sur un point de la paroi kystique une végétation lobulée du volume d'une noix et faiblement pédiculée.

L'*examen histologique*, pratiqué par mon ami le Dr Toupet, montre qu'il s'agit d'un épithélioma cylindrique avec formation kystique, variété rare. M. Cornil en a présenté un cas, il y a deux ans, à la Société anatomique, d'autres ont été vus par Tuffier.

Dans tous les cas, l'altération histologique ne se voit au début que dans la végétation intra-kystique. Elle se montre plus tard dans son pédicule et finit ainsi par envahir la glande mammaire.

Mon opérée n'a pas présenté de récidive, ni dans ce sein, ni dans l'autre.

M. TOUPET. J'insisterai sur ce fait que certains épithéliomas ont pu être diagnostiqués maladies kystiques de la mamelle. Mais la maladie kystique est en général due à de la mammite chronique, comme c'était le cas par un examen que je vous ai déjà communiqué, examen fait sur une pièce présentée par M. Verchère.

Myôme à fibres lisses de l'éminence thénar, par A. CASTEX.

Femme de 58 ans, couturière, ne présentent rien de particulier dans ses antécédents héréditaires (ses père et mère sont morts très âgés et paralytiques). Elle a été réglée à 14 ans, et n'a eu que la rougeole à 25 ans.

L'affection qu'elle présente a débuté il y a une douzaine d'années par une petite tumeur, de la forme et du volume d'une lentille, siégeant à la partie inférieure de l'éminence thénar gauche, ou plus exactement

Digitized by Google

dans la commissure qui réunit le pouce à l'index. Au dire de la malade, cette tumeur avait un pédicule pas plus gros qu'un fil et d'un centimètre de longueur qui s'éloignait de la surface cutanée.

Autre renseignement donné par la malade sur le début : C'est en ouvrant des huîtres qu'elle avait remarqué cette petite tumeur, parce qu'avec les huitres elle la comprimait.

Peu à peu le volume a augmenté et, dans ces derniers jours, son accroissement a été beaucoup plus rapide.

État actuel. — La petite tumeur a le volume d'un gros pois. Elle siège dans la commissure, peu profondément, à égale distance du pouce et de l'index. Très mobile, n'adhérant ni à la peau, ni aux parties profonde et pouvant être déplacée d'un centimètre en divers sens. Elle est le siège de douleurs que la malade compare à des coup de canif. La chaleur et la compression exaspéraient cette douleur.

Le diagnostic rationnel était pseudo-névrome ou tubercule sous-cutané douloureux.

Cependant les considérations que la petite tumeur présentait une racine filiforme au début, que la malade s'en était aperçue après avoir ouvert des huitres, qu'elle siégeait dans une partie du corps exposée aux petites plaies et aux pénétrations de corps étrangers me donnèrent à penser qu'il s'agissait peut-être d'une de ces sortes de pseudo-tumeurs que j'ai signalées au dernier Congrès de chirurgie, formée par une prolifération conjonctive autour de petits corps étrangers méconnus (1). N'y avait-il pas au centre de cette petite tumeur une pointe d'aiguille ou une petite écaille d'huître ?

Il était donc intéressant de l'examiner au microscope. Cette recherche n'a pas confirmé ma supposition, mais elle a donné des renseignements très curieux sur la nature de cette petite tumeur.

Il s'agissait d'une myôme à fibres lisses sur lequel on pouvait suivre l'évolution de ce genre de production, encore discutée comme on sait.

Suivent les *détails histologiques* qui m'ont été donnés par mon ami le Dr Toupet qui a bien voulu se charger de cet examen.

Sur une coupe d'ensemble, on voit, avec un faible grossissement que la tumeur est enveloppée d'une capsule fibreuse qui l'enserre à peu près complètement. Cette capsule se dédouble en un point. La portion la plus externe contourne un petit filet nerveux composé de cinq faisceaux, séparés les uns des autres par une petite zone fibreuse.

Au milieu de ces faisceaux on voit la coupe d'une artère et d'une veine dont les calibres sont conservés.

La tumeur elle-même, sur des coupes colorées par le picro-carmin, semble formée de deux substances, l'un se colore en rose, l'autre en jaune acajou, cette dernière laissant voir un nombre considérable de noyaux.

Au milieu des tissus colorés en rose et en jaune acajou on voit de nombreux orifices vasculaires à parois épaisses, colorées également en jaune acajou, représentant les uns des capillaires, les autres des artérioles et des veinules.

(1) CASTEX. Sur les pseudo-tumeurs par corps étrangers (*Congrès de chir.*, 1889).

Digitized by Google

A un plus fort grossissement : les portions colorées en rose se montrent formées de tissu conjonctif surtout fibreux, renfermant quelques cellules à noyaux allongés. Les portions colorées en jaune acajou sont au contraire constituées par des fibres musculaires lisses qu'il est facile de reconnaître sur des portions dissociées et traitées à l'acide acétique.

En examinant de plus près ces parties colorées en jaune acajou, on voit que quelques-unes se présentent sous la forme de petits lobules arrondis, dans lesquels les fibres sont coupées, les unes parallèlement à leur axe, les autres obliquement ou perpendiculairement.

A côté de ces petits lobules, d'autres en formation qui sont des vaisseaux dont la paroi musculaire est hypertrophiée au point d'oblitérer presque complètement leur calibre.

D'autres sont plus diffus, toujours sous forme d'amas arrondis, et se confondent insensiblement avec le tissu fibreux.

En résumé : Il sagit d'un myôme à fibres lisses développé aux dépens des vaisseaux (artères et veines). Les couches musculaires s'hypertrophiant, amèneraient l'oblitération des vaisseaux, donnant ainsi naissance à des petits myômes d'abord arrondis, puis se confondant avec le tissu fibreux voisin et pouvant eux-mêmes devenir fibreux. La présence d'un filet nerveux dans la capsule engainante explique pourquoi la tumeur était le siège des douleurs.

Ce fait nous éclaire sur l'origine et la genèse de ces petits myômes superficiels.

Babès, cité par E. Besnier, admet ainsi des myômes superficiels ou de la peau développés par prolifération des éléments musculaires des vaisseaux. (Besnier. *Annales de dermatologie*, 1880 et 1885).

Note sur les lésions du myocarde dans l'empoisonnement par les produits solubles du bacille pyocyanique, par M. A. Brault.

Les pièces que j'ai l'honneur de présenter à la Société m'ont été confiées par M. Charrin. Elle proviennent d'un lapin qui a été soumis pendant plusieurs mois à l'action des produits solubles du microbe du pus bleu (1) M. Charrin m'a prié de faire l'examen histologique du cœur qui lui paraissait malade.

On peut, en effet, au premier coup d'œil, constater une différence frappante entre le myocarde du lapin malade et celui d'un lapin sain de même âge et de même poids. Le ventricule gauche chez le lapin

(1) Cet animal a reçu non les produits solubles pris en masse, mais les substances précipitables par l'alcool.

Digitized by Google

intoxiqué présente une dilatation considérable. De plus, à la coupe, le tissu musculaire offre un reflet gris blanchâtre dans presque toute l'étendue de la paroi.

Sur les coupes préparées pour l'examen histologique, on voit que la substance musculaire a presque complètement disparu. Elle a été remplacée par un tissu fibreux parsemé de nombreuses cellules lymphatiques. On aperçoit aussi de place en place des blocs d'aspect tout spécial sur la constitution desquels nous allons bientôt revenir,

L'inflammation particulière dont le cœur est atteint se présente sous les trois états suivants :

1° Dans certaines régions la substance musculaire a conservé sa striation normale. Les fibres sont séparées les unes des autres par une infiltration peu abondante de cellules lymphatiques disposées en file sur une seule rangée rarement sur deux.

2° Dans presque toute l'étendue de la paroi cardiaque le tissu musculaire fait défaut. Le tissu conjonctif qui s'est substitué à l'élément contractile est composé de fibres peu épaisses formant un feutrage à mailles très étroites où l'on rencontre des vaisseaux dilatés, des cellules lymphatiques en assez grand nombre, et des segments musculaires réduits à l'état de petits blocs granuleux ou pigmentaires.

3° Dans d'autres points enfin la fibre musculaire existe encore mais tellement modifiée qu'on peut difficilement la reconnaître. Les fragments des fibres et les segments musculaires sont noyés dans des masses à contours irréguliers se laissant fortement colorer par le carmin, l'éosine et l'hématoxyline. Ces masses laissent passer peu de lumière, elles ont des reflets vitreux et l'on distingue à peine la forme des éléments qui y sont contenus.

Les fibres musculaires réduites à l'état de fuseaux morcelés en petits tronçons sont éparses au milieu des nombreuses cellules lymphatiques qui infiltrent la préparation, les cellules elles-mêmes sont profondément altérées, elles se colorent mal, leurs noyaux sont petits, anguleux, fragmentés en une sorte de poussière que l'hématoxyline teint en violet. C'est au sein de ces taches violettes que les fibres musculaires se retrouvent.

La lésion considérée dans son ensemble et dans ses détails rappelle en résumé le premier degré de la transformation vitreuse et caséeuse de certains produits pathologiques.

Les foyers de désintégration que nous venons de décrire sont le résultat d'une inflammation spéciale, très intense ainsi que le démontre la présence d'une si grande quantité de cellules lymphatiques, mais d'une inflammation dont les produits sont bientôt frappés de mort. Cette lésion ne saurait en effet recevoir d'appellation plus exacte que celle de nécrose en masse.

Tels sont, très brièvement décrits, les différents aspects que présente l'altération du myocarde dans l'empoisonnement par certains produits solubles du bacille pyocyanique. Cet exposé doit être suivi de quelques réflexions.

Sans nous arrêter aux lésions légères et pour ainsi dire banales que nous avons indiquées en premier lieu et dont le

Digitized by Google

mécanisme est facile à concevoir arrivons au point le plus important.

L'inflammation interstitielle diffuse est-elle le dernier degré de la dégénérescence vitreuse et caséeuse? Ces deux lésions sont-elles au contraire indépendantes l'une de l'autre? C'est à cette dernière opinion que nous nous arrêtons et voici pour quels motifs. Les zones d'inflammation nécrotique font tache sur les coupes et, quand on les analyse avec de forts objectifs, on ne trouve pas à la limite des foyers caséeux et de la myocardite scléreuse la série des transformations qui pourraient faire penser que l'une des lésions dérive de l'autre.

L'inflammation avec disparition progressive de la fibre musculaire et hypertrophie du tissu connectif est donc indépendante de l'inflammation vitro-caséeuse. Ce sont deux états différents de la même irritation spécifique mais non deux degrés d'altérations successives.

Cette manière de voir permet de comparer cette myocardite pyocyanique à certaines altérations spécifiques du myocarde et en particulier à la myocardite scléro-gommeuse observée dans le cours de la syphilis chez l'homme.

Or nous savons que dans la syphilis les inflammations interstitielles diffuses et les gommes sont des produits différents qui ne s'engendrent pas l'un l'autre mais qui souvent se juxtaposent dans le même organe avec leurs caractères distinctifs.

La myocardite pyocyanique se présente donc à nous avec une physionomie bien particulière. D'ailleurs dans aucun des examens que nous avons pratiqués depuis plusieurs années sur des cœurs atteints de myocardite subaiguë nous n'avons rencontré cette dégénérescence vitreuse, caséeuse avec formation de larges foyers inflammatoires nécrotiques. Toujours la fibre musculaire subissait par degrés soit l'atrophie simple accompagnée ou non d'une légère émulsion graisseuse soit l'atrophie avec dépôt pigmentaire.

Les altérations du muscle cardiaque consécutives aux infarctus pourraient être confondues avec celles que nous venons de décrire mais elles en diffèrent cependant par bien des côtés, et de plus les artères de gros ou de moyen calibre offrent des oblitérations partielles, souvent totales, qui faisaient défaut dans l'observation relatée ici.

Digitized by Google

Nous sommes donc amené à admettre l'influence exclusive du poison chimique dérivé du bacille pyocyanique dans la production des altérations du cœur sus-mentionnées. Cette action est d'autant plus importante à relever que sur deux autres lapins soumis non plus à l'action des substances chimiques, mais à l'infection plusieurs fois répétée par le bacille pyocyanique injecté dans le tissu cellulaire le myocarde ne nous a pas montré de lésions. Il n'entre pas dans notre idée de réfuter ici toutes les objections que peut soulever cette apparente anomalie. Nous savons aujourd'hui qu'il n'y a pas parallélisme absolu entre les effets des microbes, et de certains de leurs poisons solubles.

Quand le muscle a envahi un organisme et qu'il y pullule à son aise, il donne lieu à toutes les sécrétions qui correspondent à son activité. Dans les produits solubles in vitro, on peut réaliser des divisions chimiques plus ou moins grossières ; injecter par exemple, comme nous l'avons fait, uniquement ce que l'alcool précipite. Dès lors on introduit seulement une catégorie de poisons, à l'exclusion d'autres qui peut-être les neutraliseraient. De là des variations dans les effets obtenus.

Nous nous en tiendrons donc à la consignation du fait, en rappelant encore que tout en acceptant comme probable l'étiologie présumée de la lésion, une pareille myocardite est une rareté. Ainsi que nous l'avons déjà dit, la pathologie humaine et la pathologie expérimentale ne présentent pas de lésions identiques. Seules les altérations produites dans le cœur par la syphilis s'en rapprochent.

M. Charrin. L'intoxication a été réalisée avec tout ce qui a été précipité par l'alcool, mais non avec ce qui a été sécrété par les microbes. J'insiste sur ce fait, car dans les liquides où ont vécu des micro-organismes il y a des produits doubles très divers, et sans doute certaines variétes de lésion s'expliquent selon que l'intoxication a lieu par tel ou tel produit.

M. Cornil croit que mieux vaut ne pas employer le mot : processus scléro-gommeux capable d'engendrer des confusions.

M. Brault ne tient pas à cette dénomination. Il veut surtout insister sur ce fait que les gros vaisseaux n'ont presque

Digitized by Google

pas de lésion ; d'autre part, les altérations ici observées ne ressemblent pas à celles des infarctus. Il y a une sorte de séquestre musculaire, un foyer de nécrose inflammatoire.

M. Cornil rappelle que dans le choléra des poules il y a un véritable séquestre musculaire avec poche inflammatoire dont la paroi, sorte de membrane pyogénique, résorbe les particules graisseuses de séquestre. C'est peut-être analogue.

Septicémie puerpérale. — Lésions localisées aux poumons. — Phlébite de la veine cave inférieure, par Buscarlet, interne à Necker.

Une femme, âgée de 20 ans, domestique, entre le 30 juin 1890, à l'hôpital Necker, dans le service de notre maître, le Dr Rendu. Elle dit être souffrante depuis un mois, pendant lequel par suite d'embarras pécuniaires elle aurait souffert de privation de nourriture. A son entrée, elle n'avait pas mangé depuis 48 heures. Elle ne se plaint que d'une grande fatigue, et d'une fièvre datant de 8 jours, sans frissons. Depuis quelque temps elle est prise le matin d'une toux sèche, sans expectoration. Elle a des sueurs nocturnes; des accès de dyspnée.

A l'*examen*, on ne trouve à l'auscultation que quelques râles sibilants dans toute l'étendue de la poitrine, la respiration est rude, râpeuse en avant et à droite. Du côté gauche, quelques râles congestifs à la base. Rien au cœur. Pas d'albumine dans les urines. Température 40° le soir, 39°,4 le matin.

Étant donné l'état général, la température, les quelques signes trouvés à l'auscultation, nous pensons à de la granulie.

L'hypothèse d'une septicémie utérine est écartée, la malade prétendant n'avoir eu qu'une grossesse ancienne, ne souffrir nullement du ventre.

Au palper l'utérus ne peut être senti, il n'y a aucun écoulement fétide par les parties génitales.

2 juillet. On trouve vers le lobe moyen du poumon droit, en arrière, un foyer de gros râles sous-crépitants, semblables aux râles de retour de la pneumonie. Au sommet, respiration rude et soufflante. A gauche quelques râles sous-crépitants. Dans la soirée, 2 ou 3 vomissements. Peu de dyspnée, la malade ne souffre de nulle part. Temp. 36°,8 le matin, 40°,8 le soir.

Le 4. Dyspnée plus marquée. Amaigrissement rapide, faiblesse générale. Symptômes physiques de congestion pulmonaire diffuse. Pas d'expectoration. Pouls 110. Tem. 38°,4 matin; 40°,4 soir.

Le 5. Souffle au moment de l'inspiration à droite. Pouls 96. Respiration 36. Temp. 36°,8-40°,2.

Le 6. Œdème de la paroi thoracique à droite sous le vésicatoire placé. Temp. 39°,4-40°.

Le 7. Diffusion plus grande des râles congestifs. Pas de matité. Le souffle persiste à droite. Un peu d'albumine dans les urines. T. 40°,2-41°. Jamais de frissons. Abattement toujours plus grand.

Digitized by Google

Les 8 et 9. La Temp. reste autour de 40°, les symptômes pulmonaires augmentent.

Le 10. La temp. tombe à 37°, le matin, elle remonte à 40°,6 le soir.

Le 12. On apprend que la malade *est accouchée* vers le 20 juin (il y a 20 jours) d'un enfant de 7 mois ; ce dernier vient d'être retrouvé étranglé dans une malle laissée par la malade chez elle. A la suite de ce renseignement, fourni par une enquête judiciaire, la malade avoue tout. Elle dit être accouchée naturellement, d'un enfant mort-né, elle n'a jamais souffert du ventre.

Le toucher et le palper démontrent que l'utérus est complètement revenu sur lui-même, le col est fermé, il ne s'écoule rien hors de l'utérus ; le doigt ne ramène aucun débris, pas de fétidité, les injections sortent absolument claires. T. 38°, 39°,6.

Le 13. T. 37°,4. 37°,6. Malgré la température basse, la malade devient de plus en plus dyspnéique ; on ne trouve toujours pas d'autres signes que le foyer de souffle et de râles sous-crépitants à la partie moyenne du poumon droit.

Le 15. Phénomènes d'asphyxie qui cèdent un peu à la suite d'une saignée de 300 gr.

La temp. ne s'élève pas au-dessus de 38°.

Pas de ballonnement ni de douleurs abdominales.

Le 16. Mort dans la journée, par asphyxie progressive.

AUTOPSIE, faite le 16 juillet, 40 heures après la mort.

Plèvres remplies de liquide séreux, surtout à gauche. Les feuillets de la plèvre droite sont épaissis.

Poumon droit. — A partir du 1/3 moyen, la plèvre est condensée, épaissie considérablement et vascularisée.

Elle est séparée du feuillet viscéral par un exsudat gélatiniforme jaunâtre, mélangé à des exsudats fibrineux purulents.

La lésion est à son maximum en arrière et dans la région diaphragmatique.

Le lobe inférieur est parsemé d'infarctus d'étendue et d'âges différents, les uns rouge brun sont solides, les autres au contraire son ulcérés et constituent autant de foyers de gangrène circonscrite, renfermant du pus grisâtre et fétide. Ce sont de véritables abcès métastatiques au nombre d'une dizaine pour le poumon droit.

Poumon gauche. — Même apparence de la plèvre, même flocons purulents peu nombreux correspondant à des infarctus purulents.

Il est à noter que malgré ces lésions la malade n'a eu ni expectoration ni haleine fétide.

Le reste du poumon est atélectasié.

Cœur. — Oreillette droite remplie de caillots fibrineux non suppurés. Pas d'endocardite valvulaire. Cœur gauche normal quant aux valvules, petit. Les fibres musculaires ont une teinte feuille-morte due sans doute à une altération cadavérique.

Foie. — Volumineux, congestionné, mais normal d'apparence et sans infarctus.

Reins gras un peu exsangues.

Rate grosse, friable.

Utérus petit, revenu sur lui-même. La cavité utérine ne mesure pas plus de 5 centim., la cavité cervicale 2 centim.

Digitized by Google

La muqueuse légèrement tomenteuse au fond de l'organe. Aucune ulcération ni grangrène. Muscle sain, les sinus utérins ne sont pas béants, les veines, les lymphatiques de la base du ligament large sont normaux.

Kyste dermoïde de l'ovaire gauche. Ovaire droit sain. Aucune inflammation ni suppuration du petit bassin.

Veine cave inférieure. — A 6 cent. au-dessus de la bifurcation des veines iliaques, induration avec un thrombus, signe d'ancienne phlébite profonde aujourd'hui guérie.

En résumé : Il s'agit d'un cas de mort un mois après l'accouchement, par septicémie puerpérale localisée aux poumons, sans lésion utérine, ni péritonéale, consécutive à une phlébite de la veine cave inférieure.

Malgré l'énormité des lésions pulmonaires, il y avait très peu de signes physiques, pas du tout d'expectoration ni de fétidité.

Rien du côté de l'utérus.

Le diagnostic même à la suite des renseignements donnés ultérieurement, ne pouvait que rester obscur jusqu'à l'autopsie.

La marche de la température seule avait une grande importance; cependant jamais il n'y a eu de frissons.

Un cas de maladie bronzée d'Addison, par M. Z. Spirakoff, interne à l'hôpital de Rothschild.

Gunsberg, Daniel, âgé de 25 ans, employé de commerce, entre le 3 juillet 1890, à l'hôpital de Rothschild, dans le service de M. le Dr A. Weill.

Antécédents héréditaires. — Père mort à l'âge de 26 ans, d'une tuberculose pulmonaire. D'après les renseignements fournis par la mère du malade, il paraîtrait que son mari aurait eu également le teint très foncé avant sa mort.

Un frère mort également de tuberculose en bas âge.

Sa mère est atteinte d'une maladie de cœur.

Antécédents personnels. — Le malade affirma n'avoir jamais souffert jusqu'à l'âge de 22 ans, époque à laquelle, étant en garnison à Caen, pays marécageux, il fut atteint de fièvre intermittente à type quotidien (5 h. du soir).

Cette fièvre aurait duré 3 mois et cédé au sulfate de quinine.

Cette maladie accidentelle, pour ainsi dire, n'a pas eu d'influence durable sur la santé de notre malade, puisque retourné au bout d'un an dans son pays (à Houille) il était complètement bien portant.

Quatre mois avant son entrée à l'hôpital, en pleine santé, du moins apparente, le malade remarqua, le lendemain de son mariage, des taches jaune brunâtre sur la face, notamment sur les ailes du nez

Digitized by Google

et au front, entre les deux arcades sourcilières. En même temps, pigmentation très prononcée des coudes, des articulations des mains, du scrotum et de la verge.

A partir de ce moment le malade s'aperçut que ses forces diminuaient. Il est à noter qu'à cette époque il avait un ictère généralisé; il se plaignait de douleurs dans la région hépatique et dans l'épigastre. Forte fièvre.

Coloration jaune des sclérotiques, selles décolorées, urine foncée.

Avec la disparition de l'ictère, le teint du malade au lieu de s'éclaircir devint plus foncé, ses forces diminuèrent de plus en plus. Il perdait de son poids jusqu'à une livre et demi par jour, et se vit forcé de cesser complètement son travail. Son appétit disparut graduellement, survenaient des nausées, des renvois et depuis un mois vomissements continuels précédés de hoquet.

Les matières rendues étaient tantôt des aliments ingérés, tantôt du liquide biliaire.

Concurremment avec ces vomissements incoercibles, la température augmentait tous les soirs, une céphalalgie intense et des vertiges se déclarèrent et contribuèrent à plonger le malade dans cet état de défaillance dans lequel nous le trouvons à son entrée à l'hôpital, le 3 juillet dernier.

État actuel. — Amaigrissement considérable, teint bronzé, très prononcé : de la face, du cou, de la partie dorsale des mains, des mamelons, du scrotum et de la verge; pigmentation moins prononcée des coudes, de la face dorsale des avant-bras, de la face palmaire des mains et des genoux. La pigmentation de la face dorsale des mains se continue jusqu'à l'articulation du poignet, et embrasse l'articulation comme une sorte de bracelet, d'une largeur de trois centimètres.

La muqueuse buccale, surtout la partie interne des joues et des lèvres est le siège de taches pigmentaires de diverses grandeurs (3 à 5 millim.) De même le voile du palais est parsemé de plusieurs taches pigmentaires.

A l'examen des poumons on ne constate rien d'anormal à la percussion; à l'auscultation, respiration un peu soufflante sur toute l'étendue des deux poumons.

Au cœur, rien d'anormal.

Le foie n'est pas augmenté de volume, un peu douloureux au toucher.

Douleurs dans la région épigastrique très intenses. Douleurs lombaires.

Rien à noter dans l'examen des autres organes abdominaux.

Les urines ne contenaient ni albumine, ni sucre. Quantité journalière, 800 c. c.

Durant le séjour du malade à l'hôpital et déjà 4 jours avant son arrivée, il ne prenait plus aucune nourriture solide de crainte des douleurs que lui occasionnaient les vomissements. Il faut ajouter que non seulement l'absorption des aliments solides, mais même la moindre fatigue, comme par exemple l'examen du malade, provoquait ces crises de hoquets, de vomissements et de douleurs épigastriques. Ce qui contribuait également à l'affaiblissement du malade, c'est une diarrhée continuelle contre laquelle tous les remèdes usuels avaient échoué.

Digitized by Google

La température du malade pendant son séjour à l'hôpital, du 3 au 8 juillet, était fébrile, continuelle, avec exacerbation vespérale (température du matin, 38°,8 ; le soir, 39°,8).

La veille de la mort il présentait des troubles cérébraux, délire, agitation.

Le jour de la mort, état comateux.

N'ayant pas obtenu l'autorisation de procéder à une autopsie détaillée, nous étions forcés de nous contenter d'un examen sommaire des organes abdominaux et thoraciques retirés par une ouverture faite dans la région abdominale, d'une longueur à peu près de 10 centimètres.

AUTOPSIE. *Poumons.* — Farcis de noyaux tuberculeux de différentes grandeurs et de différentes périodes de développement. A droite, pleurésie adhérente.

Cœur. — Augmenté de volume.

Foie. — Normal : 1550 grammes.

Rate. — Augmentée de volume : 260 grammes, ramollie.

Estomac. — Congestionné.

Intestins. — Normaux.

Reins. — Rien de particulier à noter.

Capsule surrénale droite, augmentée de volume, présente à la coupe, dans presque toute son épaisseur, une masse jaunâtre, caséeuse.

Capsule surrénale gauche, ne présente rien d'anormal à l'examen macroscopique.

Ganglions semi-lunaires hypertrophiés.

Examen histologique, par le Dr TOUPET (à la séance du 25 juillet).

La capsule surrénale que nous a confiée M. Spirakoff, était notablement hypertrophiée, elle atteignait le volume d'une petite mandarine. Le centre était dur à la coupe, sec, d'un blanc nacré, d'une consistance presque tendineuse ; à la périphérie de l'organe on voyait des granulations tuberculeuses séparées par du tissu qui ressemblait au tissu parenchymateux des capsules surrénales. C'est dans ces portions periphériques que nous avons pratiqué les coupes histologiques après durcissement par l'alcool.

Nous n'insisterons pas du tout sur les lésions histologiques qui étaient nettement tuberculeuses ; ce que l'examen de ces pièces nous a montré de particulier, c'est une quantité énorme de bacilles de Koch, dans les tubercules sous-corticaux, d'évolution récente. Les coupes avaient été traitées par le procédé d'Ehrlich, après avoir été au préalable collées sur les lamelles.

Dans les portions centrales où toute trace de tissu normal avait disparu, nous n'avons pas trouvé de bacilles, tandis que dans les portions périphériques, nous n'avons rencontré des foyers dans lesquels les bacilles étaient aussi nombreux que dans les foyers de tuberculose pulmonaire des oiseaux, du faisan en particulier. Malgré une décoloration poussée très loin, ces foyers conservaient quand même à l'œil nu une teinte rouge due à la présence des bacilles non décolorés.

Cet examen nous a paru intéressant parce que les observations de

Digitized by Google

bacilles dans les capsules surrénales sont encore peu nombreuses; d'autre part la présence de ces foyers remplis de bacilles nous semble bien rendre compte de la marche clinique de la maladie, et nous explique cette tuberculose aiguë qui a amené la mort dans l'espace de quelques semaines, avec dissémination de tubercules dans tous les organes.

Il nous a semblé que notre cas présentait quelques particularités dignes d'être mentionnées. Dans la marche ordinaire de la maladie d'Addison les symptômes généraux précèdent la pigmentation de la peau. Chez notre malade c'est le contraire : la maladie débute ici brusquement au milieu d'une santé parfaite (le lendemain du mariage!) par des taches bronzées, disséminées, çà et là, et ce n'est qu'après que les autres symptômes s'ajoutent.

D'après Ch. Jaccoud cette marche est très rare : sur 144 cas il l'a notée 6 fois.

Encore un point arrête notre attention : jusqu'à la mort du malade la pigmentation de la peau garde la disposition des taches; elle ne devient pas uniforme. Ce fait est-il en relation avec la marche rapide de la maladie ?

Salpingite tuberculeuse double, par M. DELAGENIÈRE, interne des hôpitaux.

La nommée G..., Mathilde, âgée de 34 ans, sans profession, est entrée le 25 juin 1890, salle Isolement, lit n° 2, service de M. Lucas-Championnière, à l'hôpital de la Pitié.

Réglée depuis l'âge de 12 ans, régulièrement, elle n'a jamais eu ni enfant, ni fausse couche. Il y a 10 ans, elle souffre d'une rétroversion traitée en ville par des cautérisations, etc. Quatre ans plus tard, on la soigne pour un phlegmon du ligament large gauche. Depuis ce temps, elle souffre continuellement du côté gauche du ventre, sans exagération des douleurs au moment des règles. En outre, elle garde presque toujours le lit, car à ces douleurs abdominales se joignent des phénomènes parétiques des deux jambes et du bras gauche.

Examinée à son entrée à l'hôpital St-Louis, on la voit dans un état de santé en apparence assez bon. Elle se plaint de douleurs irradiées le long des branches abdomino-génitales. Il existe une hyperesthésie très marquée des parois abdominales, mais l'exploration des points ovariens ne détermine qu'une douleur peu vive.

Au toucher, l'utérus est en rétroflexion. Il est peu mobile et les mouvements qu'on lui imprime sont douloureux. Dans le cul-de-sac gauche, est une tumeur à peine sensible, de consistance ferme, mais pas absolument dure et remplissant tout le cul-de-sac. Elle se continue manifestement avec la corne utérine du même côté. Dans le cul-de-sac droit, on sent avec peine une tuméfaction très élevée.

Le 11 juillet, on lui fait la *laparatomie* et, après avoir détruit des

Digitized by Google

ahérences épiploïques considérables, on trouve de chaque côté de l'utérus une masse très adhérente aux parties voisines et dont la libération est assez difficile. On attire au dehors les annexes et, après ligature de chaque pédicule avec 3 fils de soie, on les enlève. Suture de la paroi abdominale. La malade à quelques vomisssements chloroformiques le jour même, mais la température reste normale et à l'heure actuelle (18 juillet), la malade se porte aussi bien que possible. Les suites ont donc été très simples.

Examen des pièces. — On trouve à droite la trompe dilatée, rectiligne, développée surtout au niveau de son extrémité abdominale où elle présente un diamètre de 3 cent. environ. L'ovaire est caché sous le bord inférieur de la trompe à laquelle il adhère. Du côté gauche, la trompe offre des altérations analogues, mais ici elle est recourbée et sinueuse. De plus, l'ovaire est fondu avec elle, et dans le dégagement des annexes, il a été en partie déchiré. A la coupe, on trouve dans les trompes un contenu analogue comme aspect à celui des kystes dermoïdes. Enfin, les parois tubaires présentent par places de la dégénérescence calcaire.

L'examen histologique des pièces a été fait par M. le professeur Cornil.

Examen histologique par M. le professeur Cornil. — Le contenu des dilatations des trompes est tout à fait semblable comme apparence à celui des kystes sébacés ou dermoïdes. Il est opaque, comme huileux, de couleur jaune brunâtre ; il graisse les doigts. On y voit à l'œil nu de petites paillettes brillantes que l'examen microscopique démontre comme étant de la cholestérine. L'étude histologique de ce liquide caséeux montre en outre des cellules rondes, les unes petites, granuleuses, remplies de granulations graisseuses, les autres plus volumineuses, également graisseuses, corps granuleux, et des granulations libres.

La paroi de ces dilatations est fibreuse, dense, de 1 à 2 ou 3 millim. d'épaisseur suivant les points. Le contenu adhère très fortement à la paroi, on est obligé de laver sous un filet d'eau pour l'en détacher. La surface interne de la paroi est jaunâtre, couleur chamois, irrégulière avec des plaques proéminentes jaune brunâtre ; par places on y voit aussi des plaques calcaires. L'une de ces plaques calcaires est proéminente à l'intérieur de la dilatation et elle fait une saillie comme une crête.

Les deux trompes sont altérées de la même façon ; elles offrent l'une et l'autre la grosseur d'un œuf au niveau de leur partie dilatée qui est la plus externe. On reconnaît le pavillon des trompes qui est normal sauf qu'il n'est plus perforé.

La surface péritonéale des trompes est vascularisée d'une façon anormale, mais sans présenter de granulations tuberculeuses.

Les trompes avaient été sectionnées au niveau de leur insertion à l'utérus. Dans leur trajet depuis le point sectionné jusqu'au point dilaté, elles sont volumineuses, de la grosseur du petit doigt. Sur leur section transversale avivée au rasoir, on constate un tissu semi-transparent, dense qui a épaissi leur paroi au point d'avoir oblitéré la lumière de leur canal.

Cet épaississement et une apparence granuleuse du tissu nous a fait

Digitized by Google

penser à de la tuberculose. Nous avons raclé la surface de la section pour en examiner les éléments à l'état frais et nous avons trouvé dans les particules raclées des cellules géantes en grande quantité, les unes colossales, ayant 150 μ de diamètre avec des noyaux innombrables, les autres 40 à 50 μ et aussi des celtules épithélioïdes ne possédant que 2 ou 3 noyaux, sur la section de ces parties des deux trompes ainsi infiltrées et dont la lumière n'était pas visible, il n'y avait pas de pus.

Les coupes pratiquées après le durcissement dans l'alcool ont montré dans la partie épaisse de la trompe, les lésions de la tuberculose. Les végétations et plis frangés de la muqueuse des trompes sont épaissis et présentent seulement de distance en distance des lacunes tapissées par un épithélium cylindrique très bien conservé. Ces lacunes offrent dans leur intérieur quelques globules blancs. La lumière des trompes est oblitérée par la formation du tissu conjonctif embryonnaire des plis et végétations. Au milieu de ce tissu embryonnaire, il y a de nombreux follicules tuberculeux avec leurs cellules géantes et épithélioïdes.

J'ai cherché les bacilles de la tuberculose sur quatre préparations sans en trouver.

Dans ce fait, les deux trompes montrent en résumé, dans la partie interne de leur trajet, au voisinage de l'utérus, une dégénérescence tuberculeuse ancienne, et dans leurs deux tiers externes des dilatations considérables remplies d'un magma d'apparence sébacée, là, leur paroi est fibreuse et calcifiée par places.

Il s'agit d'une forme de tuberculose très rare, car je n'en ai pas vu d'autre exemple, et dans laquelle on trouve un foyer caséeux dont la paroi est fibreuse et incrustée de sels calcaires comme dans les ganglions lymphatiques atteints depuis très longtemps d'une dégénérescence fibro-calcaire d'origine tuberculeuse.

Épithélioma du sternum, par PAUL CLAISSE, interne des hôpitaux.

Les préparations microscopiques que nous soumettons à la Société proviennent d'une tumeur du sternum déjà présentée dans la séance du 13 juin par notre collègue Damourette, interne de M. Desprès.

Il s'agissait d'une tumeur siégeant à l'union des deux premières pièces sternales, ayant évolué assez lentement, en 3 ans à peu près. Cette tumeur avait d'abord été prise dans un service de médecine pour un anévrysme de l'aorte. M. Desprès diagnostiqua sarcome du sternum et parla de la possibilité de généralisations qui se produisirent en effet, amenant une fracture spontanée du fémur, et une gibbosité lombaire. La malade ayant succombé à une broncho-pneumonie, on nous remit des morceaux de tumeur provenant : 1° du sternum ;

Digitized by Google

2° de la cinquième côte gauche; 3° de la deuxième vertèbre lombaire.

En examinant toutes les coupes au microscope on voit que tous les points néoplasiques ont une structure identique.

Sur quelques points des préparations, on trouve des tubes épithéliaux très allongés, parallèles, à peu près rectilignes. Bien plus souvent on voit des sections transversales de ces tubes. Les uns ont une lumière très petite; les autres l'ont assez large et remplie d'une matière réfringente, d'aspect colloïde. Les cellules qui forment ces tubes sont disposées sur un seul rang; elles sont cubiques, quelques-unes légèrement aplaties, refoulées par le contenu colloïde. On voit dans beaucoup de cellules des traces de dégénérescence granulo-graisseuse.

Les tubes sont entourés d'un réticulum conjonctif très délié, mais très régulier, contenant quelques vaisseaux. Enfin certaines préparations présentent des travées fibreuses et même des travées osseuses immédiatement en contact avec le tissu épithélial.

Il s'agit d'un épithélioma, mais on ne peut guère admettre un épithélioma primitif du tissu osseux. D'autre part l'origine de cet épithélioma est difficile à établir, l'autopsie n'ayant relevé de particularité dans aucun des viscères. On avait seulement noté chez la malade une légère hypertrophie et un peu d'induration du corps thyroïde. L'on pourrait peut-être établir une comparaison entre cette tumeur et certaines tumeurs d'origine thyroïdienne.

Phlegmon de la fosse iliaque et phlegmon du ligament large, par PAUL DELBET, interne des hôpitaux.

L'histoire de la malade est simple : La nommée Coping Alphonsine journalière, âgée de 20 ans, entre le 1er juillet, salle Lisfranc, à la Pitié. Elle ne présente rien de particulier à noter. Dans les antécédents, elle a toujours été bien réglée.

Au commencement de mai, sept semaines avant son entrée à l'hôpital, la malade accouchait en ville chez une sage-femme. C'était sa première grossesse. Elle se leva le 10e jour après ses couches, mais ne se sentant pas complètement rétablie, elle reprit le lit pendant une semaine. Un mois après ses couches, la malade ressentit des douleurs lancinantes dans le bas-ventre et à gauche. Quelques jours après le début des accidents, elle constate dans la même région la présence d'une tumeur, trois semaines plus tard, la malade entre à l'hôpital.

On constate alors tous les signes d'un phlegmon sus-aponévrotique de la fosse iliaque. Mais on ne sent pas nettement la fluctuation. Le 10 juillet on perçut nettement une fluctuation profonde, un peu au-dessus de l'arcade crurale. M. le professeur Le Fort se proposait d'inciser la paroi abdominale pour évacuer le pus ; mais dans l'après-midi, la malade fut prise d'angoisse, de dypsnée et mourut subitement.

L'AUTOPSIE est faite 24 heures après la mort. On trouve à droite une tumeur nettement fluctuante, occupant l'épaisseur du ligament large; la trompe droite est saine et perméable dans toute son étendue, mais l'ovaire est suppuré et sa cavité communique avec la poche purulente du ligament large.

Digitized by Google

A gauche, au niveau de la partie supérieure et externe du ligament large, on voit une tumeur de volume d'un œuf de poule. La palpation permet de constater la fluctuation. Au niveau de la fosse iliaque gauche, vaste collection suppurée. En comprimant le ligament large, on fait refluer du pus dans la cavité du phlegmon iliaque. On incise le ligament large verticalement, au niveau de sa partie moyenne. On peut alors constater qu'il existe là, entre le 2e feuillet du ligament, une cavité qui communique par un trajet admettant facilement l'index avec la fosse iliaque interne. Cette cavité est distincte de la trompe située à la partie supérieure. La moitié interne de la trompe est perméable, et paraît absolument saine. De même pour le pavillon. Dans la moitié externe de la trompe, on trouve un point un peu induré. A ce niveau la sonde introduite dans la cavité de la trompe est arrêtée.

Toutefois la trompe, même en ce point reste distincte de la poche purulente qui s'est constituée entre les feuillets du ligament large. L'ovaire est sain.

Il s'agit donc là d'un cas peu douteux de phlegmon du ligament large. Il n'y a pas de salpingite. Il semble donc légitime de rapporter à une lymphangite, le point de départ de l'affection du côté gauche.

Cette pièce montre en outre que, contrairement à l'opinion de MM. Guérin et Terrillon le phlegmon du ligament large peut évoluer spontanément vers la guérison. Car telle eût été sans doute la terminaison sans la complication d'embolie pulmonaire à laquelle la malade a succombé.

Élections

Sur le rapport de M. Isch-Wall, M. Lefebvre est inscrit parmi les candidats au titre de membre adjoint.

MM. Spirakoff et Vignerot sont nommés *membres correspondants*.

Séance du 23 juillet.

Présidence de M. Cornil

Fractures expérimentales du rachis chez l'enfant,
par A. Chipault, aide d'anatomie.

Les fractures du rachis sont chez l'enfant peu communes.

Les fractures indirectes semblent même impossibles à reproduire expérimentalement dans les conditions ordinaires des traumatismes et sur des cadavres entiers.

Digitized by Google

Bonnet disait déjà à propos de quelques expériences portant sur des sujets de 12 à 15 ans : « La flexibilité du rachis dans le jeune âge le met en quelque sorte à l'abri des lésions traumatiques produites par la flexion en avant. Pour briser les vertèbres, il m'a fallu enlever les viscères contenus dans l'abdomen de manière à ce que leur présence ne s'opposât pas au mouvement forcé ; j'observai alors, comme chez les adultes, la fracture des masses apophysaires de la 1re ou de la 2e vertèbre lombaire ».

« Chez les jeunes sujets, dit Mollière, le défaut d'ossification des corps vertébraux rend extrêmement difficile la production des fractures indirectes de la colonne vertébrale.

L'élasticité devient telle que l'on peut obtenir des torsions, des courbures anormales à rayons plus ou moins considérables, mais de fractures jamais. On ne peut rien produire du côté du segment postérieur de la colonne. »

Sur 3 enfants (de 3, 5, 7 ans) placés dans la position assise et par pression des épaules, il n'a obtenu qu'un peu de compression du tissu spongieux, respectivement entre les 2 premières pièces du sacrum, dans le corps de la 11e dorsale, à la partie supérieure et antérieure du corps des 1re et 2e lombaires.

Les autres expérimentateurs (Chédevergne, Féré, Ménard) n'ont eu à leur disposition que des cadavres d'adultes ou de vieillards.

Malgré ces tentatives infructueuses, nous avons essayé à notre tour, et avec succès, de produire chez l'enfant des fractures indirectes expérimentales du rachis. Toutes nos recherches ont été faites sur des cadavres entiers, de neuf mois à dix ans.

Nous avons employé la technique de Bonnet, Chédevergne, Mollière :

Pour la flexion, le sujet étant assis, pression sur les dernières vertèbres du cou, ou sur les épaules, ou bien le sujet étant appuyé sur une table par la nuque et fixé, pression sur les ischions.

Pour l'extension, pression sur les épaules.

Nous avons fait sur 24 expériences, 20 fois la flexion, 4 l'extension.

Le niveau régional des fractures produites a été le suivant : 20 fractures dorso-lombaires, 4 dorsales.

Digitized by Google

Les fractures dorso-lombaires ont été produites par pression sur la nuque, les dorsales par pression sur les ischions ou sur les épaules. Ceci paraît en contradiction avec les résultats de Ménard qui produisait des fractures dorso-lombaires par chute sur la nuque, et des dorsales par chute sur les ischions; mais il est facile de voir que la chute sur la nuque développe les mêmes forces que la pression sur les ischions, et la chute sur les ischions que la pression sur la nuque.

Quant à la différence entre la pression sur la nuque et celle sur les épaules, elle avait déjà été notée par Mollière.

I. Flexion. — Sur les 20 expériences par flexion faites, nous le répétons, sur des sujets entiers, nous n'avons jamais eu d'insuccès complet.

A. *Tassement des corps sans lésion de l'arc postérieur.* — 6 fois, nous avons eu seulement la lésion déjà signalée par Mollière : Le tassement des corps leur donnant un aspect de coin à sommet antérieur. Cette altération portait d'une façon particulière et considérable sur un corps vertébral, puis avec une moindre intensité sur 1, 2 vertèbres sus et sous-jacentes.

Sur un scoliotique le tassement de la partie antérieure des corps vertébraux s'était fait obliquement aux 2 centres de courbure.

Les 6 sujets sur lesquels nous avons obtenu le tassement seul avaient 9 mois, 1 an 1/2, 2, 3, et 4 ans.

Le tassement paraît plus fréquent chez l'enfant que chez l'adulte.

1° L'âge des sujets chez lesquels nous l'avons produit est notablement inférieur à la moyenne de l'âge de nos autres sujets.

2° La proportion de « tassements » que nous avons obtenue, par rapport au total de nos expériences est plus grande que celle démontrée par la clinique ou l'expérimentation chez l'adulte. Nous irons même plus loin et nous nierions chez l'adulte, d'accord avec M. Bourdon, et contrairement à l'avis de Ménard, le tassement sans lésion de l'arc postérieur. Cela paraît résulter de l'analyse attentive des observations du premier. L'observation III de sa thèse, donnée comme un cas type de tassement, paraît même d'après la figure qui l'accompagne n'être qu'une fracture classique, du corps, avec un fragment supérieur plus épais en avant, repoussant du côté du canal le fragment inférieur cunéiforme.

En somme, que le tassement proprement dit soit exclusif on non à l'enfant, il est bien plus fréquent chez lui, ce qui tient sans doute à l'élasticité plus grande de l'arc postérieur permettant au corps d'être comprimé davantage, avant qu'elle ne soit dépassée.

B. *Fracture des corps, avec lésion des arcs.* — Ce sont ces fractures que les expérimentateurs avaient niées chez l'enfant. L'impossibilité des fractures de l'arc postérieur chez l'enfant, tient, dit

Digitized by Google

Mollière, au défaut d'ossification des corps vertébraux, et à leur extrême élasticité ; mais cette élasticité plus grande devrait plutôt favoriser les lésions de l'arc postérieur en permettant d'exagérer la flexion du rachis. Il n'en est pas moins vrai que les lésions de l'arc postérieur chez l'enfant, tout en n'étant pas impossibles, sont moins communes que chez l'adulte : la raison doit en être, non pas dans l'élasticité des corps, mais dans celle de l'arc postérieur lui-même.

Nous les avons reproduites quatorze fois, avec des variantes que nous signalerons chemin faisant, sans vouloir donner le détail de tous ces cas.

Ils nous ont amené aux quelques considérations suivantes applicables soit à tous les âges, soit pour quelques-unes, seulement aux enfants.

a) On n'a pas rapproché autant qu'on aurait pu ces fractures, des fractures de la voûte du crâne avec propagation à la base.

Les fractures que nous considérons ont le plus souvent le trajet suivant : à la région dorsale (fig. 1) elles décollent le ligament à son insertion de l'apophyse épineuse sus-jacente, fracturent à sa base l'apophyse épineuse sous-jacente, passent à travers l'articulation latérale en la luxant plus ou moins,

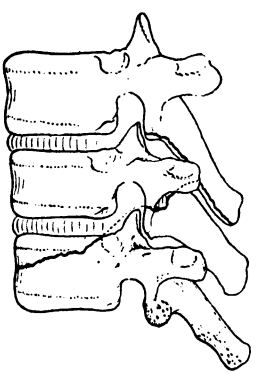

FIG. 1.

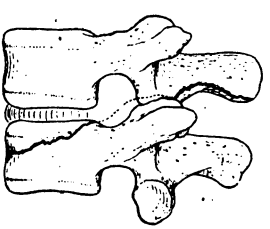

FIG. 2.

coupent le trou de conjugaison, puis viennent diviser le corps vertébral sous-jacent en 2 segments par un trait oblique en bas et en avant; à la région dorso-lombaire (fig. 2) elles décollent le ligament inter-épineux de l'apophyse sus-jacente, passent à travers l'articulation, puis suivent le même trajet qu'à la région dorsale.

Digitized by Google

En somme ces fractures du rachis comme les fractures irradiées du crâne suivent le chemin de moindre résistance.

Les forces agissent sans doute d'une façon différente ; au point de vue mécanique, le résultat est le même.

Ici, comme au crâne, les trous de conjugaison jouent un rôle d'arrêt que démontre notre figure 1 ; la raison en est, ici aussi, dans leur siège sur le trajet de moindre résistance.

b) Il faut faire place, dans les lésions du corps à côté de l'arrachement seul admis par Chédevergne et du tassement qu'y ajoutent Ménard et Bourdon, à un certain degré de décollement ligamenteux. Ce décollement agit en deux points ;

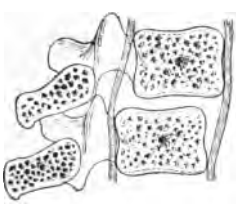

FIG. 3.

FIG. 4.

il détache le grand surtout postérieur de la face postérieure du corps vertébral sous-jacent au corps vertébral brisé (1) ; il décolle le surtout antérieur de la face antérieure du corps

(1) Cette intégrité du surtout postérieur avait déjà frappé Chédevergne. Elle tient, dit-il, à ce qu'il se trouve juste sur l'axe des mouvements de flexion ou d'extension du rachis. Le fait, quoi qu'il en soit ne s'explique point sans un certain degré de décollement, ce que ne dit pas Chédevergne.

Digitized by Google

vertébral sous-jacent. Ces deux faits sont sans doute la conséquence du refoulement du segment inférieur vers le canal médullaire et du segment supérieur en avant, lors de la flexion.

Dans un cas de luxation en avant de la 11e dorsale, les deux surtout passaient d'un corps vertébral à l'autre. Ils étaient très tendus sans être déchirés (fig. 3 et 4).

Une seule fois le surtout postérieur était déchiré, et par l'une de ses déchirures un fragment du corps vertébral avait pénétré dans le canal (fig. 5). Le corps vertébral lésé (le 1er lombaire) était complètement écrasé ; or, dit M. Ménard, « si l'écrasement a lieu, c'est que les os sont plus résistants que de coutume et, ne pouvant se tasser, diminuer de volume, ont éclaté sous l'action d'une forte pression ». On

FIG. 5.

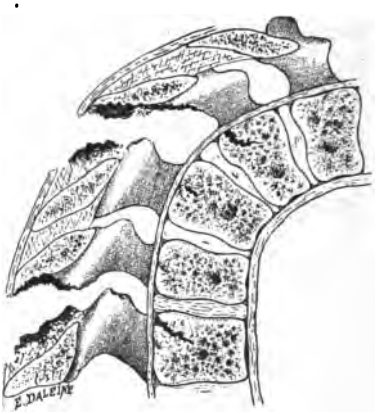

FIG. 6.

peut dire que dans cette expérience, qui portait sur un enfant de 2 ans, les conditions de résistance des corps vertébraux étaient à peu près l'inverse de ce que suppose M. Mollière (1).

c) On pourrait supposer que la présence des points épiphysaires non soudés doit créer des conditions de résistance différentes et modifier les traits de fracture.

(1) Ce fait était surtout remarquable par l'existence d'une luxation vertébrale sans trace de fracture. Rien, dans le mécanisme ou le niveau de la lésion n'a pu nous en donner l'explication.

Digitized by Google

Il n'en est rien, pas même pour le trait de fracture des corps, considéré pendant longtemps comme un décollement dia-épiphysaire, et qui divise sûrement en avant (dans les fractures par flexion) le tissu osseux du point primitif.

d) Jamais chez l'enfant nous n'avons eu, concurremment à nos fractures dorsales, de fractures des côtes et du sternum. C'est tout l'inverse de ce qu'a obtenu M. Mollière chez l'adulte et le fait s'explique par la résistance très différente de ces os aux divers âges.

e) Nous devons enfin signaler comme très exceptionnelle la fracture représentée par notre figure 6. Sans doute les faits où en plus de la fracture principale se rencontrent ici ou là des fractures d'apophyses épineuses de lames, d'apophyses articulaires ne sont pas rares : Ces fractures accessoires ont un mécanisme à part, bien démontré par Ménard. Mais ici le cas est tout différent : Il y a bien évidemment deux centres d'irradiation tendant à se rejoindre en avant. Le 1er centre siégeant entre la 12e dorsale et la 1re lombaire ; le second entre les 2e et 3e.

II. *Fractures par extension.* — Nous n'insisterons que peu sur les fractures par extension à cause du petit nombre de nos expériences ; les quelques points que nous allons signaler ne serviront qu'à confirmer ce que nous avons avancé pour les fractures par flexion.

Nous noterons :

a). Dans trois cas, un trait dirigé dans le corps de haut en bas et d'avant en arrière.

Ce fait éloigne une fois de plus l'idée qu'il puisse s'agir d'un décollement épiphysaire, comme le voulait Chédevergne.

Il montre aussi et contrairement à l'avis de Ménard que la plus grande hauteur en avant du fragment supérieur dans les fractures par flexion ne tient pas à la plus grande épaisseur en ce point du tissu compact de la face supérieure du corps vertébral.

b) Sur ces 3 fractures, on voit que le décollement ligamenteux est très net et a eu pour effet de séparer le segment inférieur de la vertèbre fracturée du surtout postérieur (fig. 7).

c) La quatrième de nos fractures par extension offre — ce qui nous ramène à une opinion exprimée plus haut, — une

Digitized by Google

ressemblance frappante avec une fracture étoilée du crâne, (fig. 8). Le trait de fracture parti du milieu de la face antérieure du 11e corps dorsal, se divise en 2 parties, l'une remonte, va passer entre l'apophyse transverse et l'apophyse articulaire supérieure de la 11e, puis va décoller, à leurs attaches aux lames et à l'apophyse épineuse, de la 10e, les ligaments situés entre les deux vertèbres. Le trait inférieur descend de haut en bas et d'avant en arrière à travers le corps de la 11e dorsale, coupe le trou intervertébral, décolle

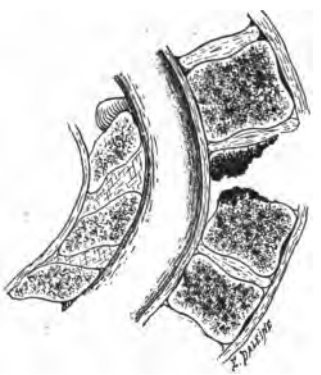

Fig. 7.

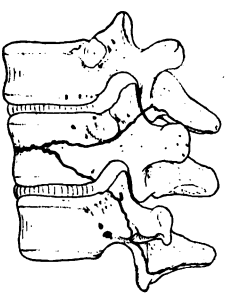

Fig. 8.

du corps de la 12e l'apophyse articulaire supérieure et l'apophyse transverse, puis se comporte, par rapport aux lames de l'apophyse épineuse de la 9e comme le trait supérieur par rapport aux lames et à l'apophyse épineuse de la 10e.

État des méninges et de la moelle. — Dans toutes les expériences que nous venons de rapporter, l'état de la moelle, de ses enveloppes et des nerfs a été noté avec soin.

Nous avons été frappé de ce fait qu'une fois le sujet remis sur la table et couché sur le ventre, la déformation disparaissait, sauf une légère dépression entre 2 apophyses épineuses tenant à la rupture du ligament inter-épineux.

Dans ces conditions, même lorsque la moelle était complètement divisée nous n'avons jamais trouvé de cause osseuse permanente de compression.

Il est vrai qu'il manque sur le cadavre un élément qui

Digitized by Google

sur le blessé doit assurer parfois la persistance du déplacement : la contraction musculaire.

De plus la réduction spontanée des fragments est peut-être plus fréquente chez l'enfant à cause du décollement sans déchirure des surtouts, notée bien moins souvent chez l'adulte, au moins pour l'antérieur.

Sans doute la réduction spontanée des fractures vertébrales est considérée comme la règle chez l'adulte par un certain nombre d'auteurs anglais (Thornburn, Bowlby). Mais ce point, qu'ils sont d'ailleurs loin de considérer comme constant, n'est pas absolument démontré.

En tout cas chez l'enfant toute trépanation dans le but de lever une compression osseuse est d'indication très douteuse.

Le seul fait où nous ayons trouvé un fragment osseux dans le canal vertébral n'eut pas été justiciable d'une intervention, par le siège même de ce fragment en avant de la moelle.

Conclusions. — Nous conclurons de ces quelques expériences :

1° Les fractures par tassement des corps vertébraux sans lésion de l'arc postérieur sont plus communes chez l'enfant que chez l'adulte, et peut-être exclusives au premier.

2° Les fractures complètes (arc postérieur et corps) sont possibles chez l'enfant, même sur des cadavres entiers.

a) La non soudure des points épiphysaires ne paraît pas avoir d'influence sur le trait de fracture.

b) Il se produit un décollement des surtouts, qui n'a pas été signalé avec la même fréquence chez l'adulte.

Ce décollement paraît avoir une grande influence sur la réduction spontanée des fragments, qui est constante dans les expériences sur le cadavre.

D'après ces expériences la trépanation paraît contre-indiquée dans l'immense majorité des fractures du rachis de l'enfant.

Il manque d'ailleurs, sur le cadavre, deux éléments qui peuvent jouer un grand rôle au point de vue des indications opératoires : la contraction musculaire et l'hémorrhagie.

Digitized by Google

Infection puerpérale à forme pseudo-membraneuse, par SOULIGOUX, interne à la Maternité.

La nommée S..., âgée de 33 ans, est entrée le 17 juillet, à la Maternité, dans le service d'accouchement dirigé par Mme Henry, maîtresse sage-femme.

Elle a accouché le 18 juillet, c'était son premier enfant. On dut appliquer le forceps. A son entrée dans la maison, elle ne présentait aucune élévation de température. Le soir de l'accouchement elle eut un frisson intense, sa température est montée à 40°,6, puis le lendemain à 40°,2 puis à 40°,8. Après être restée du 18 au 21 juillet dans le service d'accouchement où on lui faisait des injections intra-utérines, elle a été passée dans le service de M. Labadie-Lagrave, sous la rubrique suivante : « Pas de douleurs dans le ventre, douleurs dans toutes les articulations ».

Nous interrogeons cette malade, on constate une douleur très vive au niveau du foie. Elle est excitée, elle délire même déjà un peu. Sa figure est colorée, les ailes du nez battent rapidement; la langue est rouge sur les bords, recouverte d'un enduit blanchâtre en son milieu. Du côté des parties génitales on constate, un œdème des grandes lèvres; la vulve, surtout au niveau de la fourchette, est le siège de fausses membranes qui gagnent les parties latérales du vagin et s'étendent de là jusqu'au col utérin qui, lui-même, en est recouvert; sur la partie antérieure du vagin, au-dessous du méat urinaire, on en voit d'autres qui sont à leur début. Les plus anciennes de ces fausses membranes, celles de la vulve, sont grisâtres, très adhérentes par leur partie profonde; il est difficile de les séparer de la muqueuse qui saigne facilement; celles du méat, de la paroi antérieure du vagin, d'origine plus récentes, sont plus blanches et de beaucoup moins épaisses. Autour de ces fausses membranes, la muqueuse est boursouflée, rouge, dépourvue de son épithélium. Inflammation et desquamation qui précèdent l'envahissement de la fausse membrane. Nous avons pratiqué immédiatement un curettage de l'utérus, et avons ramené une quantité considérable de détritus, puis après avoir fait des lavages antiseptiques répétés avec une solution de sublimé, nous avons fait un pansement de la cavité utérine avec de la glace imbibée de glycérine créosotée. Le même traitement fut appliqué aux fausses membranes.

Nous devons ajouter que nous ne comptions guère sur un succès. Il y avait déjà trop longtemps, quatre jours déjà, que la contagion était produite, l'organisme était profondément touché. Cependant le soir même la température qui le matin était de 39°,8 tomba à 37°,6, et le lendemain suivant atteignit seulement 38°. Nous refîmes des lavages intra-utérins et un pansement nouveau. Les fausses membranes n'avaient pas disparu, elles avaient même gagné en étendue. L'écoulement cependant était moins abondant et moins fétide. Le 24 la température s'est élevée de nouveau, a atteint 40 et même 41°. Le délire est devenu furieux, persistant, plaintif d'autres fois. Dans la soirée, la malade tomba dans le coma, la respiration est gênée; en fin de compte, elle meurt à 11 heures.

Si nous recherchons à quoi il faut attribuer l'insuccès du curettage

Digitized by Google

et de l'antisepsie utérine, il est évident que c'est à l'infection généralisée. Comme nous l'avons dit, nous avons eu dans le service une autre malade, la nommée H..., âgée de 23 ans.

Cette femme fut passée du service d'accouchement pour rhumatisme. Deux heures après son entrée à la salle Mauriceau elle éprouva un frisson intense avec froid, chaleur et sueur. Le lendemain matin je constatais, à la vulve, au niveau de la fourchette, des fausses membranes. Je fis immédiatement un curettage de l'utérus, par conséquent 12 heures après le frisson, puis un pansement antiseptique de la cavité utérine et des fausses membranes avec de la glycérine créosotée. Elle n'eut plus de frissons, les fausses membranes dès le lendemain étaient moins adhérentes, et deux jours après elles avaient complètement disparu. Leur examen pratiqué par M. Morel, interne aux Enfants-Assistés, démontra l'existence d'une colonie de streptococcus. Actuellement, 26 juillet, cette femme va très bien, son rhumatisme qui, d'ailleurs, était antérieur à son accouchement n'a pas encore entièrement disparu.

J'ai fait l'autopsie de la femme morte de septicémie.

A l'ouverture on trouve les anses intestinales dilatées. Le foie est rouge, sur sa face supérieure on voit des dilatations et des arborisations capillaires ; il ne crie pas normalement sous le scalpel. Les reins sont mous.

L'utérus est gros, sa cavité présente des fausses membranes exhalant une odeur fétide. Du côté du vagin elles ont en partie disparu, en même temps une partie de la muqueuse s'est sphacélée.

Dans la cavité de Retzius se trouve du pus, qui s'étend aussi dans l'articulation du pubis.

M. Demoulin. — J'ai observé un cas de guérison par le curettage chez une femme qui, un mois après une couche présentait des accidents de rhumatisme infectieux modérément intense.

Fusion congénitale des deux reins. — Masse rénale unique située verticalement dans la région lombaire droite. — Existence sur le même organe de deux bassinets et de deux uretères. — Trois groupes vasculaires artériels et veineux, par A. Marius Poulalion, interne à l'hôpital Necker.

Il s'agit d'un homme, Artiganave, Charles, pêcheur, âgé de 40 ans, entré le 12 février 1890 à l'hôpital Necker, dans le service de M. le professeur Dieulafoy, salle Vernois, nº 20, et mort le 21 juillet de *tuberculose pulmonaire*.

Pendant la vie aucun symptôme n'avait attiré l'attention du côté de l'abdomen et de la région lombaire ; mais, étant donnée la disposition anatomique constatée à l'autopsie, il est certain que l'examen clinique de la *région rénale droite* aurait très manifestement donné les signes du *ballottement rénal*, car le viscère descendait presque jusqu'à la crête iliaque et proéminait en avant.

Digitized by Google

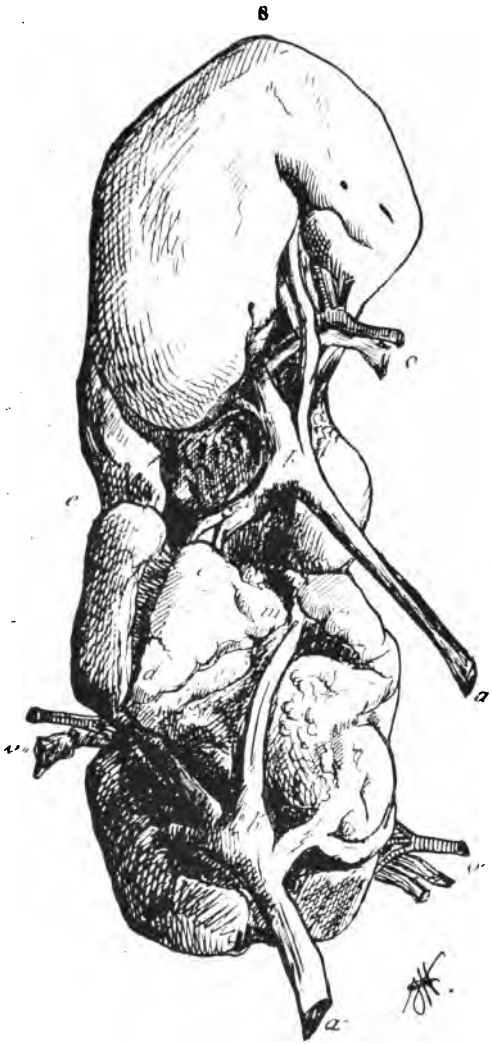

FIG. I. — Rein unique.

Figure représentant le rein tel qu'il était placé dans la fosse lombo-rénale droite. — S. Extrémité supérieure. — e, Bord externe. — *a*, *a'*. Uretères — *b*, *b'*, Bassinets. — *v*, *v'*, *v''*. Groupes de vaisseaux. — *C*. Calice du bassinet supérieur communiquant à plein canal avec le calice *d* du bassinet inférieur. — *m*. Abouchement analogue de deux calices supérieur et inférieur.

Digitized by Google

A gauche, au contraire, on aurait pu se rendre compte de la vacuité relative de la fosse lombo-rénale.

La pièce que nous avons l'honneur de présenter à la Société offre un certain intérêt au point de vue des particularités macroscopiques de ce viscère anormalement développé.

Il est d'abord unique; nulle autre part dans l'abdomen aucune trace d'organe rénal; la fosse rénale gauche est absolument vide. D'ailleurs les deux uretères qui s'abouchent régulièrement aux angles postérieurs du trigone vésical correspondent parfaitement aux deux bassinets existant sur le viscère unique. Donc rien d'anormal pour les uretères et les bassinets, pas plus que pour aucun autre organe abdominal; rien d'anormal également au scrotum et aux testicules. Les particularités intéressantes se rapportent à la masse rénale en elle-même, et aux dispositions des calices et des vaisseaux rénaux.

La figure ci-jointe, que nous devons à la plume habile de notre excellent collègue et ami le Dr Hallé, montre très nettement la conformation générale et la disposition des parties.

L'organe présente la forme générale d'un rein, très volumineux et très allongé; il présente en effet une longueur de 16 centimètres, la largeur est de 8 centimètres aux deux extrémités et de 5 centimètres à sa partie muqueuse; son épaisseur est de 3 centimètres. Le poids est de 260 grammes.

Les *deux faces* de l'organe ne présentent pas le même aspect; l'une, la *postérieure*, est lisse et unie dans toute son étendue; pas de ligne de démarcation, pouvant faire penser à une adhésion quelconque; la fusion par cette face est absolue et complète.

La *face antérieure* au contraire indique bien la constitution de l'organe : on voit manifestement qu'il est constitué par la fusion des deux reins, dont l'un, le supérieur, paraît bien développé et adhère par son extrémité inférieure à l'autre qui est plus irrégulier, multilobulé.

Sur cette face on voit également les *deux bassinets* qui correspondent chacun à un nombre inégal de *calices* : en effet dans le bassinet supérieur s'abouchent une dizaine de calices ; six ou sept appartiennent au rein supérieur et trois ou quatre viennent du rein inférieur.

L'autre bassinet ne reçoit au contraire que quatre ou cinq calices. Dans la région intermédiaire plusieurs calices de l'un et de l'autre bassinet *communiquent à plein canal*, de telle sorte que l'urine pouvait passer d'un bassinet dans l'autre. Cette disposition aurait pu probablement empêcher la formation d'une hydronéphrose au cas où l'un des uretères aurait été par hasard oblitéré.

Par l'examen de cette face on constate également qu'il existe *trois groupes de vaisseaux afférents et efférents*, deux groupes sur le bord interne correspondant aux groupes des vaisseaux normaux, et un groupe sur le bord externe dont les rapports avec les vaisseaux originaires n'ont pu être constatés.

On a donc affaire ici à un cas d'*ectopie congénitale du rein gauche* avec *fusion intime* des deux reins, formant une masse glandulaire irrégulièrement développée.

Digitized by Google

Sur la sclérose dans les nerfs optiques, par CH. ACHARD.

Dans une note précédente sur la sclérose névroglique, considérée dans les diverses parties du système nerveux, nous avons indiqué l'existence de cette variété histologique de la sclérose dans les nerfs, optiques. Nous avons aussi insisté sur ce fait que, dans ces nerfs, la sclérose névroglique est intra-fasciculaire. C'est là un point sur lequel nous

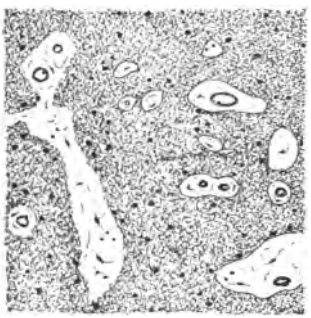

FIG. 1. — Sclérose névroglique du nerf optique dans un cas de compression du chiasma par un gliome.

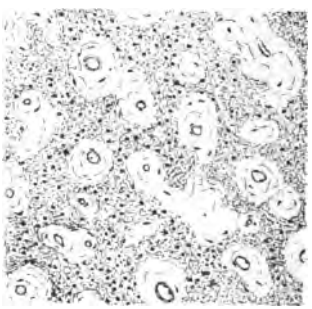

FIG. 2. — Atrophie tabétique du nerf optique. — Association de la sclérose névroglique et de la sclérose conjonctive.

voulons revenir, ayant eu l'occasion d'examiner plusieurs pièces pathologiques au moyen de la réaction qui différencie la névroglie du tissu conjonctif.

La question de la sclérose dans les nerfs optiques est encore pleine d'obscurité, en ce qui concerne son évolution et sa pathogénie. Nous ne prétendons point résoudre cette question controversée, ni même aborder une discussion pathogénique, à laquelle d'ailleurs il conviendrait d'apporter non seulement des examens anatomiques, mais aussi un grand nombre d'observations cliniques. En nous tenant donc exclusivement à l'étude morphologique de la sclérose, il nous paraît qu'il y a deux éléments distincts à considérer : d'une part les faisceaux de tubes nerveux, de l'autre le tissu conjonctif qui les sépare et qui occupe dans la structure de ces nerfs une place déjà fort importante à l'état normal. Or ces deux éléments jouent chacun leur rôle dans la constitution des scléroses.

Digitized by Google

Dans certains cas, il y a prolifération de la névroglie intra-fasciculaire, comme le fait de myélite aiguë, cité dans notre communication précédente, nous en a fourni un bel exemple. Un nerf optique, mis obligeamment à notre disposition par M. Morax et provenant d'un enfant chez qui l'atrophie papillaire, datant de deux ans, était due à la compression du chiasma par un gliome, présentait aussi une sclérose névroglique très prononcée (fig. 1). C'est encore

FIG. 3. — Transformation fibreuse du nerf optique. Degré extrême de la sclérose conjonctive.

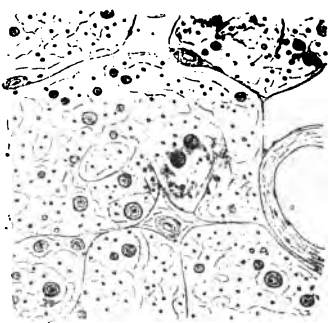

FIG. 4. — Dégénérescence des racines postérieures dans le tabes. — Sclérose conjonctive intertubulaire.

une lésion de même nature, mais de moindre intensité qu'on peut observer dans la dégénérescence grise du tabes : dans deux cas relatifs à cette dernière affection, nous avons constaté que les faisceaux atrophiés ne contenaient plus guère que de la névroglie, le plus grand nombre des tubes à myéline ayant disparu.

Cette sclérose névroglique, qui consiste dans l'hyperplasie du tissu de soutènement interposé aux tubes nerveux, est nécessairement intertubulaire. Au contraire, la sclérose conjonctive qui s'observe fréquemment, à des degrés très variables, associée ou non à la précédente, est périvasculaire. Les travées conjonctives qui cloisonnent le tronc nerveux peuvent s'épaissir ; l'épaississement peut même s'étendre aux tractus qui pénètrent avec les vaisseaux dans l'intérieur des faisceaux nerveux. Mais cette sclérose conjonctive, alors même qu'elle devient prédominante, n'est jamais intertubulaire ; jamais nous n'avons vu, dans nos

Digitized by Google

préparations, les tubes nerveux ni leurs vestiges disséminés dans une gangue conjonctive qui les englobe, comme cela s'observe, au contraire, dans les nerfs périphériques dont les tubes sont pourvus d'une gaine de Schwann. Ainsi dans les nerfs optiques, de même que dans la moelle, la réaction que nous avons appliquée à cette étude montre que le tissu conjonctif ne pénètre pas dans les interstices des éléments nerveux (1).

La sclérose conjonctive peut atteindre, dans les nerfs optiques, un très haut degré. Il peut arriver que le nerf soit réduit à un cordon fibreux. MM. de Wecker et Landolt en ont figuré un cas dû à Leber (2) et nous en avons nous-même observé un exemple. Là, il n'existe plus de faisceaux nerveux reconnaissables; on ne voit plus que du tissu fibreux contenant des vaisseaux. Néanmoins ce tissu conjonctif épaissi a conservé encore quelque chose de son architecture primitive; il forme des travées, dessinant une sorte de réseau, laissant entre elles des mailles aplaties et sinueuses, espaces plutôt virtuels que réels, et qui figurent sur les coupes transversales la place des faisceaux nerveux disparus (fig. 3).

Ainsi, dans les divers processus morbides qui donnent lieu aux atrophies des nerfs optiques, les faisceaux de tubes peuvent devenir le siège d'une sclérose névroglique ou bien s'atrophier jusqu'à disparaître complètement. Dans ce dernier cas l'atrophie porte à la fois sur tous les éléments qui les constituent : tubes nerveux et névroglie intertubulaire. Mais on ne voit point la sclérose conjonctive irradier au milieu des tubes et les dissocier. Il en résulte un aspect tout différent de celui que présentent les autres nerfs atteints de névrite, dans lesquels les tubes nerveux ou leurs vestiges sont entourés de toute part et isolés par la sclérose conjonctive (fig. 4). C'est ce qu'on peut exprimer en disant que les nerfs optiques présentent deux sortes de scléroses : la sclérose névroglique qui est intertubulaire comme dans la

(1) Cette indépendance des faisceaux nerveux atrophiés et de l'élément conjonctif apparaît très nettement sur les planches de M. Poncet, relatives à des atrophies tabétiques de date fort ancienne. M. Perrin et F. Poncet (de Cluny), *Atlas des maladies profondes de l'œil.* Paris, 1879, pl. 33 et 34.

(2) L. de Wecker et E. Landolt. *Traité complet d'ophtalmologie*, t. IV, p. 571, fig. 159; Paris, 1889.

Digitized by Google

moelle, et la sclérose conjonctive qui est seulement périvasculaire; tandis que dans les autres nerfs, la sclérose, qu'elle soit intertubulaire ou périvasculaire, est toujours conjonctive.

Au point de vue de la morphologie des scléroses, il y a là, entre les nerfs optiques et les nerfs dont des tubes sont pourvus d'une gaine de Schwann, une différence fondamentale que met bien en évidence la réaction indiquée par MM. Malassez et Chaslin. C'est donc une confirmation nouvelle de cette opinion maintes fois exprimée et se réclamant à la fois de l'embryologie, de l'histologie normale et de l'anatomie pathologique, d'après laquelle les nerfs optiques doivent être considérés comme faisant partie des centres nerveux.

Fibrome kystique de l'ovaire, par le Dr MAURICE PÉRAIRE, ancien interne des hôpitaux.

Il s'agit d'une femme de 54 ans, entrée le 15 juillet 1890, à la maison de santé de la rue Bizet.

Antécédents héréditaires à peu près nuls. Réglée à 10 ans 1/2 facilement et sans douleurs. Les règles venaient régulièrement et duraient sept à huit jours. Écoulement menstruel abondant.

Mariée à 16 ans.

Accouchement à 17 ans. La grossesse avait été normale.

Les suites de couches furent pénibles. La malade resta alitée pendant un mois avec de la fièvre, puis anémiée jusqu'à 28 ans. De 28 à 40 ans, état général satisfaisant.

A partir de 1875, essoufflement surtout pendant la marche, toux fréquente.

En 1885, règles irrégulières.

Au mois d'août 1886, ménopause. Depuis cette époque les règles n'ont plus reparu.

En avril 1889, la malade s'aperçut que son ventre augmentait de volume, particulièrement à gauche. Le développement de l'abdomen se fit progressivement. En même temps, douleurs lancinantes dans la région lombaire, douleurs abdominales vives, douleurs irradiées dans les aines, et le périnée; gêne, pesanteur dans la marche, dyspnée fréquente. Gêne de la miction qui était fréquente et peu abondante. Diarrhée presque continuelle.

État actuel, le 21 juillet 1890. — Ventre largement étalé, descendant sur les cuisses, couvrant complètement même dans la station horizontale les deux régions inguinales. Vergetures nombreuses. Riche circulation supplémentaire se dessinant sous forme de grosses veines bleuâtres dans les deux fosses iliaques. Pas d'œdème de la paroi.

Cicatrice ombilicale complètement déplissée. Peau à ce niveau

Digitized by Google

amincie et brunâtre, circonférence au niveau de l'ombilic, 113 centimètre.

De l'appendice xiphoïde à l'ombilic, 28 centim. De l'ombilic au pubis, 22 centim. De l'ombilic aux deux épines iliaques supérieures droite et gauche 26 et 28 centim. Le ventre n'est sonore que dans la région épigastrique et à la partie tout à fait postérieure des flancs. La matité commence à 19 centim. au-dessus de l'ombilic. Ascite considérable. Sensation nette de flot perçue par les changements de position de la malade, malgré l'épaisseur des parois abdominales. Par le toucher vaginal on sent l'utérus remonté. Le col est effacé. Dans les culs-de-sac le liquide ascitique proémine.

On sent à gauche de l'utérus, une tumeur paraissant indépendante de celui-ci, régulière, du volume d'une tête d'enfant, de consistance ferme, et facile à faire mouvoir à travers la couche de liquide qui l'enveloppe.

La malade a, depuis un mois, de la leucorrhée. Amaigrissement depuis quatre mois. Œdème des jambes.

La température oscille autour de 37°. Le pouls à 78 est bondissant, un peu dépressible. Rien au cœur. Toux, dyspnée. Celle-ci est en rapport avec la gêne déterminée par l'augmentation du volume du ventre, et aussi avec l'infinité de râles sibilants et ronflants perçus dans toute l'étendue de la poitrine. Frottements pleuraux aux deux bases. Anorexie absolue. Langue blanche, digestions pénibles, selles presque toujours diarrhéiques. De temps en temps coliques.

La miction n'est pas douloureuse, 5 à 690 gr. d'urine sont rendus en 24 heures.

L'urine examinée contient du sucre.

Le 24 juillet, laparotomie par notre maître M. le Dr Terrier assisté de MM. Guérin, Poupinel et Péraire. La tumeur paraît être développée dans l'ovaire gauche. Elle est du volume d'une tête d'adulte, fluctuante en certains points. On enserre son pédicule à travers deux anses de gros fils de soie et on l'énuclée.

L'ovaire droit est laissé en place. Il paraît sain ainsi que l'utérus.

Le poids de la tumeur est de 1300 gr.

La tumeur est ovoïde, grosse comme une tête d'adulte, à surface blanc jaunâtre lisse, portant près de son pédicule une autre petite tumeur du volume d'un œuf, dure, entièrement fibreuse d'un blanc nacré à la coupe.

La consistance de la tumeur principale est dure dans un tiers de son étendue, au voisinage du pédicule. Ailleurs sa consistance est mollasse, fluctuante.

Au sommet de l'ovoïde, au point qui se présentait à la vue à travers l'incision abdominale, coloration brunâtre, semi-transparente, correspondant à une cavité remplie d'un liquide vraisemblablement brun.

A la coupe, un tiers présente l'aspect caractéristique du fibrome. Aspect marmoréen, absence complète de vascularisation. Ailleurs ramollissement, sang fluide rouge foncé. Travées fibreuses violacées divisant à l'infini la partie ramollie et paraissant être des débris du tissu fibreux de la tumeur.

L'examen histologique avec notre ami le Dr Weber nous a montré qu'il s'agissait bien d'un fibrome kystique de l'ovaire.

Digitized by Google

L'extrême rareté de ces tumeurs nous a engagé à attirer sur elles l'attention.

Nous avons trouvé un cas de fibrome kystique de l'ovaire présenté à la Société anatomique en 1870.

Mais dans ce cas le contenu du fibrome était un liquide purulent.

Le fibrome pur de l'ovaire est une lésion moins rare que le fibrome kystique.

Il existe 1 ou 2 fois pour cent tumeurs de cet organe.

Le diagnostic de celles-ci est entouré de difficultés. Elles peuvent être prises pour une tumeur utérine, pour un kyste ovarien, pour une grossesse extra-utérine.

Nous avons eu l'occasion de voir aujourd'hui 1er août la malade opérée le 24 juillet. Elle s'achemine vers la guérison complète.

Énorme anévrysme de la crosse de l'aorte ayant effondré le sternum, les clavicules et les côtes supérieures, occupant les parties antérieure et latérales du cou, atteignant presque le bord inférieur du maxillaire, par M. A. Brault.

M. A. L..., âgé de 56 ans, journalier, entre le 28 juin 1890 dans le service de M. Brault, à l'hôpital Cochin, salle Bichat, n° 13.

Aucun antécédent héréditaire. De son côté le malade croit avoir eu la syphilis vers l'âge de 32 ans, il aurait été soumis pendant quelques mois au traitement mercuriel et eut, à plusieurs reprises, des éruptions à la peau et dans la gorge. La syphilis paraît donc probable, mais une certaine réserve doit être faite cependant, car les renseignements fournis ne sont pas d'une précision extrême. Jamais d'autre maladie.

Il y a un an à peu près cet homme vit se développer à la partie supérieure de la poitrine et du côté gauche une grosseur qui l'inquiéta, mais on doit penser que son attention ne fut attirée sur la présence de cet anévrysme que lorsqu'il avait déjà atteint un certain volume. Pendant les mois qui suivirent, le développement fut continu mais lent ; depuis cinq ou six semaines au contraire l'augmentation s'est faite avec une rapidité insolite, l'anévrysme a pris un développement considérable amenant une grande dyspnée et une dysphagie progressives.

A première vue le malade semble porteur d'un volumineux goitre ou d'un vaste lymphadénome du cou, mais la tumeur est animée de battements si nets que le diagnostic d'anévrysme s'impose.

La tumeur occupe la partie supérieure de la poitrine, la partie antérieure et les parties latérales du cou. Elle atteint en bas le niveau d'une ligne qui passerait par la réunion du 1/3 supérieur avec le 1/3 moyen du sternum. Sur les côtés elle coupe à angle droit la partie moyenne des deux clavicules, elle incline cependant davantage du côté gauche. Il en est de même au cou où la tumeur est plus dévelop-

Digitized by Google

pée à gauche, elle remonte jusque dans la région sus-byoïdienne. Si l'on dit au malade de tenir la tête droite et de regarder devant lui (la tête ne se trouvant ni en flexion ni en extension) on voit que le sommet de la tumeur n'est distant à gauche du bord de la mâchoire inférieure que de 2 centim. La distance est de 4 centim. à droite.

Considérée dans son ensemble la tumeur est ferme, tendue, élastique mais sans point faible, elle donne la sensation d'un kyste à parois épaisses fortement distendu. La peau à son niveau est lisse, de coloration à peu près normale, sillonnée par places de veines bleuâtres et turgides et de capillaires ectasiés formant un lacis rougeâtre.

Dans son plus grand diamètre qui est vertical et légèrement oblique de haut en bas et de droite à gauche, elle mesure 25 centimètres ; elle a transversalement une largeur de 23 centimètres à la partie moyenne, de 19 à son bord supérieur, de 17 à son bord inférieur.

A son niveau on ne constate par l'auscultation, aucun souffle mais seulement deux battements très nets correspondant aux mouvements de diastole et de retrait de la poche. La pointe du cœur bat en dedans du mamelon au niveau du bord supérieur de la 5e côte. Les bruits du cœur sont très nets et très réguliers.

Pas d'impulsion violente de la pointe, aucun bruit morbide ni à la base ni à la pointe. Donc pas d'hypertrophie et pas de lésions valvulaires.

Il est impossible par l'inspection et la palpation de déterminer rigoureusement le point de départ de l'anévrysme, toutes les probabilités sont en faveur d'une ectasie de la crosse de l'aorte, en effet les deux pouls radiaux bien que faibles sont égaux, les deux pouls cruraux ont aussi la même force. Il est fâcheux que l'état des pouls temporaux n'ait pas été recherché comme on pourra en juger d'après le compte rendu de la nécropsie.

La distension de la poche est telle qu'on n'a pas accès sur les parties profondes et d'ailleurs, dans la crainte d'un accident aucune tentative de ce genre n'a été faite. Mais il est certain que l'anévrysme n'a pu acquérir un développement aussi monstrueux qu'en détruisant plusieurs pièces osseuses. Le fait étant bien connu nous pensons que la partie supérieure du sternum et l'extrémité interne des deux clavicules doivent être presque complètement usées.

Le malade se plaint de respirer difficilement, sa voix est nette mais un peu enrouée, les pupilles sont égales, il n'y a pas d'œdème de la face, le visage est au contraire d'une pâleur et d'une sécheresse extrême comme dans l'insuffisance aortique. La dysphagie est au moins aussi marquée que la dyspnée, les aliments quels qu'ils soient demi-solides ou liquides descendent avec peine.

Le malade se plaint d'une douleur continuelle avec exacerbations et paroxysmes, marquée surtout au niveau de la base du cou du côté gauche.

Il accuse aussi des pesanteurs dans la tête. Le visage exprime une grande anxiété, le sommeil est presque impossible, au moment des crises l'angoisse augmente, l'attitude est vraiment lamentable et le malade demande à mourir.

Il est bon de noter qu'à aucun moment cet homme n'a ressenti de douleurs précordiales ni d'attaques d'angine de poitrine.

Le traitement qui est institué comprend 2 grammes d'iodure de

Digitized by Google

potassium et 2 grammes d'antipyrine à l'intérieur et au besoin l'usage d'injections de morphine par demi-seringue au moment des accès douloureux.

Du 1er au 15 juillet, jour de la mort, nous avons peu de chose à relever. Au point de vue local la tumeur ne fit que s'accroître, la peau de plus en plus tendue devint lisse, luisante, brunâtre; dans certains points même, aux confins de la tumeur, des traînées jaunâtres indiquaient des extravasations sanguines. Dans les derniers jours des éraillures de la peau apparurent à la partie antérieure et médiane à peu près au niveau où se trouve habituellement le cartilage thyroïde.

Par les éraillures quelques petites gouttes de sang vinrent à perler. Peut-être, si le malade avait pu résister davantage, une ouverture se serait-elle faite à la peau, mais la dyspnée augmentait; le 13, le malade eut une syncope pendant laquelle il faillit succomber, depuis deux jours il ne prenait pour ainsi dire aucune nourriture et le 15 juillet il mourait subitement.

Autopsie, faite le 16. — Notre premier soin fut de rechercher à isoler la poche pour en reconnaître exactement les limites et le point de départ, il fallut pour cela disséquer la peau avec un soin extrême, car l'adhérence à la tumeur était intime. Les clavicules furent coupées au sécateur en même temps que les premières côtes et le sternum scié transversalement à sa partie moyenne. Par ce procédé on put enlever l'anévrysme, le larynx, la trachée, l'œsophage et le cœur et voir les rapports réciproques de toutes ces parties.

Le larynx, la trachée et l'œsophage étaient fortement repoussés en arrière et à deux ou trois centimètres à droite de la colonne vertébrale. La poche ouverte sur la ligne médiane contenait une telle quantité de caillots que l'onverture de l'anévrysme en avant était peu à craindre. En tous cas, il est plus que probable que l'hémorrhagie se serait faite en plusieurs fois (1). La poche s'ouvrait par une large ouverture dans la partie supérieure de la crosse aortique, la paroi antérieure était formée par le tissu cellulaire et les muscles de la partie antérieure du cou, en bas par le sternum.

Le tronc brachio-céphalique et les deux artères qui en partaient ne présentaient aucune lésion. L'artère sous-clavière gauche était perméable, mais la carotide primitive gauche aplatie contre la tumeur se terminait par une fente oblique, oblitérée elle-même par des caillots, et des dépôts crétacés, à deux centimètres de son origine, un fort caillot adhérent de quelques millimètres de long, en occupait toute la lumière.

La crosse de l'aorte présentait des lésions d'artérite chronique et des plaques calcaires d'athérome, mais l'aorte thoracique était à peu près saine.

L'orifice aortique était suffisant, les valvules peu altérées, le cœur gauche n'était pas hypertrophié, offrait un volume moyen. Rien du côté du cœur droit. Les artères coronaires, examinées avec soin, étaient perméables au niveau de leur origine, examinées tout le long

(1) On retrouva dans la paroi de la poche les extrémités détruites des clavicules surtout à gauche et le sternum dont le 1/3 supérieur était résorbé.

Digitized by Google

de leur trajet jusqu'à la partie terminale des sillons antérieur et postérieur, elles restaient béantes, souples et sans lésion.

Les reins, la rate, le foie, l'estomac, le cerveau ne présentaient rien qui fût digne de mention.

En résumé. — Il s'agit d'un vaste anévrysme de la crosse de l'aorte consécutif à une endartérite chronique limitée à un petit segment de l'arbre artériel. Nous rappellerons, en effet, que les principales artères, aorte thoracique, tronc brachio-céphalique et ses branches, artère sous-clavière et carotide primitive gauche étaient presque entièrement sains. Il faut en excepter l'embouchure de ce dernier vaisseau dans l'aorte. De plus, les orifices du cœur étaient intacts et les artères coronaires souples.

Un autre fait qui mérite d'être relevé c'est la rapidité du développement de cet anévrysme. Une fois la rupture produite dans le point précis de l'aorte situé entre les origines des artères de la tête et des membres supérieurs la dissection des parties molles et l'usure des os semble s'être faite avec une promptitude peu commune. Si la syphilis entre pour une certaine part dans la production de cette lésion, comme tout le fait supposer on se rend mieux compte de cette évolution si particulière.

Tumeur du testicule, par M. Delaunay, interne des hôpitaux.

J'ai l'honneur de présenter à la Société anatomique une pièce qui provient du service de M. le Dr Schwartz, à la Maison municipale de santé.

Voici quelle est l'histoire clinique du malade.

X... est âgé de 62 ans, ses antécédents héréditaires sont nuls et lui-même n'a jamais été malade.

Au mois d'octobre 1869, sans cause appréciable, il ressentit dans le testicule droit une douleur sourde sans irradiation. Il se fit alors examiner par son médecin et il affirma qu'on ne trouva aucune trace de tumeur.

Ce n'est qu'au mois de décembre qu'il s'aperçut au niveau de la partie inférieure du testicule, de l'existence d'une petite tumeur du volume d'une noisette. Un mois après il constate que ce volume augmente et qu'il est alors à peu près égal à celui d'une noix. Les caractères de la douleur sont restés les mêmes.

Cet état persiste jusqu'au mois de mai 1890. A cette époque la tumeur augmente rapidement de volume et devient bientôt grosse comme une orange.

La douleur subit dans sa marche une évolution parallèle : de sourde elle devient vive, avec des irradiations dans l'aine et sa sen-

Digitized by Google

sation de pesanteur qui tout d'abord n'était qu'incommode, revêt bientôt un caractère si intense que la station debout est impossible. Le malade reste deux mois dans cet état et ce n'est que le 20 juillet qu'il se décide à entrer dans le service.

L'état général est resté bon, il n'y a pas d'amaigrissement et les forces n'ont pas diminué.

Lorsqu'on examine le scrotum, on trouve au niveau du testicule droit une tumeur volumineuse, sphérique, sur laquelle la peau est mobile, sa consistance est dure, rénitente par places, et il est impossible de délimiter le testicule et l'épididyme. Une ponction faite avec une seringue de Pravaz ne donne que quelques gouttes de sang. Le cordon paraît sain. On porte alors le diagnostic de tumeur sarcomateuse.

L'opération a lieu le 23. On enlève le testicule après avoir posé une double ligature sur le cordon. La plaie scrotale est réunie par un surjet au fil de soie.

Si maintenant on examine la tumeur, on voit que sa surface formée par la vaginale épaissie et adhérente est lisse : la coupe est ferme et présente une coloration rouge vineux.

Sa surface offre un aspect aréolaire ; on y remarque la présence de petites cavités variant comme volume d'un grain de millet à une noisette. Ces petits kystes sont remplis les uns de pus, les autres de muco-pus, les autres de sang. Si on fait d'autres coupes perpendiculaires à la surface de section, on voit que la tumeur est en totalité constituée par ces petites cavités kystiques, séparées les unes des autres par des trabécules de tissu néoplasique.

L'*examen histologique* fait par M. le professeur Cornil a montré qu'il y a là des cavités tapissées d'épithélium, ici cylindriques à cils vibratiles, là pavimenteux à plusieurs couches, avec une couche cornée à la face interne. D'autre part, le tissu conjonctif est rempli d'éléments embryonnaires, et ses vaisseaux sont dilatés, il y a même des lacunes vasculaires et des hémorrhagies interstitielles. Dans les grandes cavités kystiques, on trouve des cellules granuleuses atrophiées et de gros corps granuleux, c'est, en somme, une tumeur mixte fœtale contenant des éléments sarcomateux, vasculaires, épithéliaux, c'est une sorte de tératome.

En résumé. — D'après M. Cornil nous nous trouvons en présence d'une tumeur mixte formée d'une part par un tissu sarcomateux, et d'autre part par un tissu épithéliomateux auxquels se trouvent associées des cellules dermoïdes. Cette texture est en tout point semblable à celle des kystes fœtaux que l'on rencontre chez les enfants et constituent de véritables tératomes.

Certes ce n'est point la rareté qui donne à cette tumeur un intérêt tout particulier, mais c'est son évolution chez un homme de 64 ans.

Digitized by Google

Note sur l'état du nerf collatéral externe du gros orteil chez le vieillard, par ALBERT GOMBAULT, médecin des hôpitaux.

J'ai l'honneur de présenter à la Société anatomique, à titre de communication préalable, le résultat des recherches que je poursuis, concernant l'état de certains nerfs périphériques. Ces nerfs ont été pris chez des vieillards qui ont succombé sans avoir présenté aucun symptôme appelant l'attention du côté du système nerveux.

Je pourrais intituler ma communication : « Contribution à l'étude des névrites périphériques », parce que d'une part c'est la question des névrites périphériques qui m'a engagé à entreprendre ces recherches, parce que d'autre part leur résultat, qui n'était pas tout à fait inattendu, est de montrer que dans un nombre notable de cas les nerfs sont profondément modifiés dans leur structure, alors que ces modifications ne se sont traduites pendant la vie par aucun trouble appréciable.

On sait que si tout le monde admet aujourd'hui l'existence de la névrite périphérique, l'accord est loin d'être fait en ce qui concerne l'importance qu'il convient d'attribuer à cette lésion. Il faut excepter cependant certaines paralysies d'origine toxique ou infectieuse au sujet desquelles il n'y a pas de divergences.

Or, pour juger la question, un élément d'appréciation important fait en partie défaut. Les travaux qui ont paru jusqu'ici permettent seulement d'affirmer la grande fréquence de la névrite. Le plus souvent on recherchait cette névrite, on soupçonnait son existence, en un mot, on a choisi les cas. Les examens de contrôle ont été peu nombreux (1). Pourtant nons sommes mal renseignés sur sa fréquence relative et surtout sur la fréquence relative de cette forme que MM. Pitres et Vaillard ont appelée forme latente. Or, une lésion est d'habitude considérée comme d'autant moins importante qu'on la rencontre plus souvent, en même temps qu'elle se montre plus souvent muette. Il m'a semblé en conséquence qu'une sorte d'enquête, un examen des nerfs dans une série d'autopsies successives pratiquées sans autre

(1) Voyez PITRES et VAILLARD. *Arch. de Phys.*, 1885, n° 2, p. 208. KLIPPEL, Thèse de Paris, 1889.

Digitized by Google

préoccupation que celle d'éliminer les cas avérés de maladies du système nerveux, pourraient présenter quelque utilité, en augmentant la liste des faits déjà publiés. J'ai commencé cette enquête et compte la poursuivre ; j'en apporte les premiers résultats fournis par vingt-sept autopsies, la première datant du 13 mai, la dernière du 21 juillet de cette année. Dans tous les cas, j'ai recueilli le nerf collatéral dorsal externe du gros orteil, le tronc du tibial postérieur, des portions de la peau du dos, du pied et du mollet, des portions des muscles du mollet. Je ne m'occuperai ici que des résultats fournis par la dissociation du premier des nerfs mentionnés, — c'est-à-dire du collatéral dorsal, — après action de l'acide osmique et coloration par le carmin. J'y ai joint, pour les cas où ce nerf était très altéré, l'étude des coupes transversales de façon à être bien certain que la disparition presque complète des fibres à myéline qui s'observe alors ne pouvait être attribuée à un hasard de dissociation.

Je dois dire que dans tous les cas j'ai eu à relever dans les nerfs la présence d'un certain nombre de fibres altérées suivant les 2e, 3e et 4e types de MM. Pitres et Vaillard (1). Quant au 5e type de ces auteurs, il est dans tous abondamment représenté. Toutefois je n'ai tenu compte de ces diverses modifications que lorsqu'elles se sont montrées nettement accentuées, et j'ai pris comme point de comparaison, les considérant comme normaux, certains nerfs de la série dans lesquels les fibres saines étaient nombreuses et volumineuses. Les autres cas se disposent, eu égard au nombre des fibres saines, en une série graduellement descendante. A l'extrémité de cette série les fibres à myéline ont disparu, pour la plupart remplacées par des fibres du 5e type, et la lésion du nerf est de toute évidence. Mais quand on envisage les cas moyens on éprouve quelque embarras, et on se demande si on doit ranger certains d'entre eux dans le groupe des nerfs modifiés ou dans le groupe des nerfs sains. Pour me décider j'ai eu recours aux mémoires publiés sur la névrite périphérique (2) et je me suis guidé sur les dessins annexés à quelques-uns d'entre eux, choisissant, bien entendu, ceux qui représentaient des lésions portant sur des nerfs

(1) PITRES et VAILLARD. *Arch. de Neurologie*, 1883, vol. V, n° 14, p. 196.
(2) DÉJERINE et SOLLIER. *Arch. de médecine expérimentale*, 1889, n° 2, fig. 1.

Digitized by Google

cutanés. En procédant ainsi, j'ai réuni un premier groupe de quinze cas normaux, — dix où les nerfs sont sensiblement sains, cinq où ils sont légèrement altérés. Il reste donc douze cas dans lesquels la lésion est manifeste, et comparable à celle qui est représentée sur les figures auxquelles j'ai fait allusion. Parmi ces douze cas il en est cinq dans lesquels la lésion est véritablement profonde, la disparition des fibres à myéline presque totale (1).

Je reconnais volontiers que ma statistique est bien courte, aussi je me propose de la continuer. J'ajoute qu'il serait à désirer que de nouvelles recherches fussent pratiquées chez les adultes et chez les enfants, venant compléter celles qui ont déjà été publiées par MM. Pitres et Vaillard, de façon à nous renseigner d'une manière positive sur l'état habituel, je ne dis pas normal, des nerfs périphériques aux différents âges et dans les différentes régions.

Malgré son insuffisance, cette statistique apporte avec elle un enseignement dont il faut tenir compte, c'est que chez le vieillard dans la moitié des cas ou seulement une fois sur trois, suivant qu'on sera plus ou moins difficile dans l'appréciation de l'état des nerfs, on doit s'attendre à trouver ces nerfs sous un état différent de celui qui est considéré comme normal.

Il est clair du reste que si, au lieu d'examiner un seul nerf sur chacun de mes sujets, j'en avais examiné plusieurs, la proportion de nerfs malades n'aurait pu qu'être plus forte. Bien que l'étude du nerf tibial postérieur ne soit pas terminée, je puis dire que si j'en voulais tenir compte il me faudrait ajouter 3 ou 4 cas à la liste de ceux où les nerfs sont fortement lésés.

Cependant, du vivant des malades, jamais l'attention n'avait été attirée du côté du système nerveux par aucun phénomène saillant. Dans quatorze cas, la sensibilité cutanée avait été explorée avec soin, jamais on ne l'avait trouvée bien modifiée. Elle est souvent moins exquise que chez les adultes, mais il s'agit là d'une simple nuance. Dans six cas, cette intégrité sensitive constatée dans la zone d'action du nerf étudié coïncide avec une lésion de ce nerf — une fois en particulier cette lésion est tellement profonde, qu'on peut considérer le nerf comme détruit.

(1) PITRES et VAILLARD. *Arch. de physiologie*, 1885, n° 2.

Digitized by Google

L'état des ongles et de la peau des orteils a été noté dans le plus grand nombre des cas. J'ai constaté dans cinq cas des modifications simultanées des ongles et des nerfs. Il est loin cependant d'y avoir toujours concordance, car six fois l'intégrité complète des ongles et des orteils coïncide avec une lésion des nerfs, et trois fois sur les six cas la lésion des nerfs est très profonde.

Les causes de la mort chez les individus observés sont assez diverses ; on peut les ranger sous les titres suivants :

Pneumonie.....	6 cas	4 fois les nerfs sont lésés	
Cancer.....	4 —	2	—
Asystolie due le plus souvent à une lésion rénale avec hypertrophie du cœur et sclérose du myocarde....	10 —	1	—
Apoplexie pulmonaire..	4 —	2	—
Tuberculose..	2 —	2	—
Cachexie sénile.....	1 —	1	—

En résumé, un seul fait important ressort pour le moment des recherches que je viens de mentionner ; la grande fréquence chez le vieillard de ce qu'on a appelé la névrite périphérique latente.

Bien des points de fait resteraient à examiner, sur lesquels je me propose de revenir plus tard. Je me bornerai pour le moment à poser une question.

Est-il nécessaire, pour expliquer les modifications constatées dans l'état des nerfs, de faire intervenir l'action d'un agent toxique de provenance et de nature diverses, d'admettre, en un mot, l'existence d'un processus irritatif, d'une véritable névrite ? Il est à remarquer que tous ces malades sont des vieillards, que presque tous, ainsi que cela ressort des observations, étaient plus ou moins cachectiques, que chez tous la nutrition était depuis longtemps languissante. La cachexie et la sensibilité sont, à vrai dire, les seuls traits communs qui relient tous ces cas. On peut, dès lors, se demander s'il ne s'agit pas d'un simple trouble de nutrition des nerfs (2), analogue à l'atrophie marastique des muscles,

(1) PITRES et VAILLARD. *Arch. de Physiologie*, 1885, n° 2.

(2) Voy. JOFFROY et ACHARD. *Arch. de médecine expérimentale*, 1889, n° 2, et 1890, n° 6.

Digitized by Google

que j'ai déjà constatée dans un certain nombre des cas que j'étudie ici, analogue aussi aux modifications de l'épiderme, des poils, des ongles, liées si fréquemment aux états cachectiques. On ne peut méconnaître qu'il existe entre ces phanères et les nerfs périphériques, au moins dans leur portion cutanée, des analogies de plus d'un genre.

En dehors de la communauté d'origine embryonnaire, les observations de M. Renaut pour les solipèdes, celles de M. S. Maïer pour les animaux et pour l'homme, tendent à montrer que les nerfs sont comme les phanères normalement en état de remaniement, pour ainsi dire incessant, cela principalement au voisinage de leur terminaison. M. Ranvier a, d'autre part, insisté sur la tendance si manifeste qu'ils ont également à repousser à mesure qu'ils se détruisent. Est-il déraisonnable d'admettre que, de même que pour les phanères, ce processus de formation ou de restauration puisse dévier sous l'influence de causes parfois légères et aboutir, soit à des formations incomplètes, soit à des déformations véritables, avant d'amener la disparition totale de la fibre?

D'après cette façon de voir, le trouble de nutrition des nerfs se développerait sous les mêmes influences que celui des autres tissus, en même temps que lui ou en dehors de lui, créant sans doute une opportunité morbide, pouvant favoriser à son tour la survenance de troubles trophiques plus graves, mais n'ayant pas nécessairement avec ceux-ci un rapport de cause à effet.

Il se pourrait enfin que la lésion de ces nerfs fût moins profonde qu'elle ne paraît l'être, car il faut bien expliquer la persistance de la sensibilité quelquefois, mais non pas toujours, légèrement amoindrie, en tous cas, jamais pervertie. L'hypothèse de la suppléance des fibres détruites par les fibres restées saines s'applique mal à certains cas où la disparition des fibres à myéline est pour ainsi dire totale. Il faut alors supposer avec M. Dubreuilh (1) que les fibres détruites en apparence ont conservé leur fonction. Ceci revient à admettre que ces fibres se sont dépouillées de leur gaine de myéline beaucoup plus loin de leur terminaison que cela ne se produit d'habitude, mais qu'elles ont conservé leur élément fonctionnel principal, à savoir leur cylindre-axe. Le

(1) Voy. DUBREUILH. *Revue de médecine*, 1888, n° 6, p. 441.

Digitized by Google

fait est assurément possible, je l'ai constaté autrefois dans un cas et décrit ailleurs (1). Je me propose de chercher à le vérifier pour les nerfs que j'étudie actuellement, aussitôt qu'ils seront prêts pour ce genre de recherches que les préparations à l'aide de l'acide osmique ne permettent de faire que trop incomplètement.

Abcès de l'ovaire, par SAINTON.

La nommée Maugez, Georgina, âgée de 25 ans, fleuriste, est entrée le 19 février 1890, salle Chassaignac, lit nº 7.

Cette malade, d'une bonne santé habituelle et n'ayant jamais présenté aucun trouble du côté de l'appareil utéro-ovarien, a eu une première couche il y a maintenant 9 mois. Cet accouchement a été très pénible. Commencé par une sage-femme, il a nécessité l'intervention d'un médecin qui fit une application de forceps. Les suites ont été immédiatement mauvaises, et au bout de 10 jours, en présence de symptômes inquiétants, la malade fut envoyée à la Pitié. Là elle fut soignée pour un phlegmon du ligament large gauche et des traces de sangsues encore visibles indiquent qu'à cette époque c'est bien du côté gauche que les lésions semblaient prédominer.

Au bout de deux mois, elle se croit suffisamment améliorée et elle sort de l'hôpital. Elle ne reste que 3 jours chez elle, et se trouvant dans l'impossibilité de se lever elle rentre à l'hôpital Laënnec dans un service de médecine. Elle y reste jusqu'au 19 février sans que le repos lui procure le moindre soulagement et c'est alors qu'on la fait passer dans le service de chirurgie.

A ce moment les douleurs sont très vives dans tout le petit bassin, même à l'état de repos. Par la pression on provoque des douleurs très intenses des deux côtés, mais beaucoup plus vives du côté droit. Le palper à ce moment, ne révèle pas de tumeur dans le petit bassin. Les règles sont régulières, mais peu abondantes; la malade est amaigrie, mange peu, n'a pas de sommeil. Il n'y a pas de fièvre.

Par le toucher on sent l'utérus gros et douloureux. Dans le cul-de-sac on ne sent pas de tumeur, mais par la pression on réveille de la douleur surtout du côté droit.

Au spéculum on trouve le col gros, entr'ouvert, violacé, laissant écouler un liquide muco-purulent.

En présence de ces symptômes, toute intervention du côté des annexes semblant au moins prématurée M. G. Marchant, alors chargé du service, se décide à faire un curettage. Le curettage est pratiqué le 27 février après dilatation par la laminaire.

Les suites de l'opération sont très simples et il se produit une légère amélioration, dans ce sens que les douleurs disparaissent presque complètement du côté gauche. Mais elles restent absolument aussi intenses du côté droit.

(1) *Arch. de médecine expérimentale*, 1890.

Digitized by Google

La malade est laissée au repos pendant 2 mois et pendant ce temps son état général s'améliore un peu.

Cependant les symptômes douloureux persistent du côté droit et au commencement de mai le toucher permet de sentir un ovaire gros et extrêmement douloureux. Du côté gauche en ne sent rien. La malade réclame une opération plus radicale et le 26 mai M. Routier pratique la laparotomie. En faisant l'examen des annexes on constate que l'ovaire et le ligament large du côté gauche sont absolument sains. Il n'y a même pas de traces d'inflammation ancienne. A droite, au contraire, on trouve un ovaire sensiblement augmenté de volume avec une trompe grosse mais ne formant pas de tumeur. L'ovaire droit est enlevé sans difficulté, mais en exerçant les tractions, un petit abcès renfermant un pus très épais se crève. La pièce a été l'objet d'un examen de la part de M. le professeur Cornil. Cet examen sera publié ultérieurement.

Les suites de l'opération ont été des plus simples. Aujourd'hui, l'état général commence à s'améliorer. La malade se plaint surtout de douleurs d'estomac. Elle commence à se lever, mais elle est très faible. Quoique l'ovaire gauche ait été conservé, elle n'a pas encore eu ses règles.

Contribution à l'étude des luxations de l'épaule (luxations anciennes, luxations récidivantes), par A. BROCA et H. HARTMANN.

Il y a un mois (1), nous avons eu l'honneur de vous présenter une série de pièces qui nous ont, croyons-nous, permis d'établir que les luxations dites incomplètes n'étaient que des luxations complètes très proches, dans lesquelles la tête se déplaçait sans perforer la capsule, grâce à un décollement capsulo-périostique au voisinage de la glène. Nous avons ajouté que, dans la majorité des cas, ces lésions reconnaissaient pour cause un traumatisme direct.

Nous désirons revenir aujourd'hui sur quelques points spéciaux, mentionnés incidemment dans la description des pièces que nous vous avons montrées, et donner quelques détails :

1° Sur les déformations osseuses dans les luxations anciennes de l'épaule;

2° Sur les luxations récidivantes de l'épaule.

I. — DÉFORMATIONS OSSEUSES DANS LES LUXATIONS ANCIENNES DE L'ÉPAULE

A. *Déformations de la tête humérale.* — Lorsqu'on étudie

(1) Voy. *Bulletins*, p. 312.

Digitized by Google

une série de luxations anciennes de l'épaule, on voit que, dans la presque totalité des cas, la tête humérale a perdu sa configuration régulière. Les déformations qu'elle présente sont variées; il en est qui dépendent de processus inflammatoires, hyperostoses, boursouflures, etc., rappelant les lésions de l'arthrite sèche. Nous ne nous y arrêterons pas, mais nous désirons appeler votre attention sur *un sillon* plus ou moins profondément creusé sur la tête humérale, sillon très fréquent, signalé du reste par de nombreux auteurs.

Ce sillon, vous pouvez le voir sur toutes les pièces que nous vous présentons (1). Ses dimensions sont très variables: ici c'est une simple dépression, là une large perte de substance comprenant une bonne-partie de la tête humérale.

Tantôt il est limité par deux plans de tissu spongieux, se rejoignant à angle droit et semblant taillés à la scie (obs. 1) ; tantôt, fait habituel, il est constitué par une sorte de rigole assez régulière ; tantôt, fait rare, il est recouvert de tissu fibreux (2).

Son siège est en rapport avec la situation de la tête déplacée : il répond au bord glénoïdien. Dans les luxations antéro-internes, il occupe la partie postéro-externe de la tête ; dans les luxations postérieures, sa partie antéro-interne (3) ; dans une pièce de sous-glénoïdienne ancienne (4) nous n'avons pas vu à proprement parler de sillon, mais il existait sur la partie supérieure et externe du col anatomique une dépression répondant à l'extrémité inférieure de la cavité glénoïde.

Ce rapport constant du sillon avec le rebord de la glène fait immédiatement supposer qu'il se constitue par usure sous l'influence des frottements et des pressions qui s'exercent en ce point dans la néarthrose (5).

(1) Outre nos 3 pièces inédites (voy. p. 315, 325 et 327) nous avons présenté les pièces suivantes du musée Dupuytren : 722, 723, 723 a, 725 b, 725, 726, 726 a, 727, 727 a, 727 b, 728 et 731.

(2) Pièce de Périer. *Bull.* et *Mém. Soc. chir.*, Paris, 1878, p. 113, et musée Dupuytren, pièce n° 731 f.

(3) Pièce de Périer, musée Dupuytren.

(4) Pièce 722 du musée Dupuytren. Cette pièce est étiquetée : luxation sous-coracoïdienne. Il suffit de la regarder (de près car elle est montée en mauvaise direction) pour se convaincre que c'est une sous-glénoïdienne, avec bras à angle droit.

(5) C'est là un fait connu du reste depuis longtemps. Malgaigne (*Traité des fractures et des luxations*, Paris, 1855, T. II, p. 44), à propos des défor-

Digitized by Google

L'étude précise de sa configuration et de son siège montre qu'il en est bien ainsi. Répondant très exactement au rebord glénoïdien, ce sillon a une situation variable avec celle de la tête; débutant toujours au niveau du col anatomique, — les luxations étant, comme nous vous l'avons démontré, toujours complètes — il empiète plus ou moins sur la lèvre interne ou sur la lèvre externe de ce col. Dans les luxations proches, extra-coracoïdiennes, l'humérus n'est que peu ou pas en rotation, le rebord glénoïdien antérieur a son tranchant dirigé vers la tête; c'est aux dépens de celle-ci que le sillon se creuse presque exclusivement (1). Lorsque le déplacement augmente, que la luxation d'extra-coracoïdienne devient intra-coracoïdienne, par suite d'un double mouvement de transport en totalité et de rotation de plus en plus interne de l'humérus, le rebord glénoïdien se met de plus en plus en rapport avec les tubérosités. Aussi voyons-nous dans la luxation sous-coracoïdienne le col à peu près également usé sur ses deux lèvres (2); dans l'intra-coracoïdienne un sillon creusé surtout aux dépens des tubérosités et laissant la tête intacte (3).

La présence du sillon que nous venons de décrire, est à peu près constante dans les luxations anciennes de l'épaule. Sur 14 pièces que nous avons pu examiner, une seule fois l'empreinte manquait : c'était dans une luxation sous-claviculaire (4) avec forte rotation interne. L'absence de dépression s'expliquait par ce fait que tout rapport avait cessé entre le col anatomique et le rebord glénoïdien.

Un fait semble donc acquis par l'examen des pièces pathologiques, c'est que dans les luxations anciennes de l'épaule il existe, sur l'extrémité supérieure de l'humérus, une dépression répondant au point comprimé par le rebord glénoïdien ; dès lors que penser de l'opinion de ceux qui ont voulu voir dans ce sillon la trace d'une fracture incomplète de l'humérus ? Cette opinion a cependant été soutenue dans divers pays, en Allemagne par Cramer et Küster, en Angleterre

mations des surfaces articulaires dans les luxations anciennes, y voyait « des excavations qui reconnaissent pour cause essentielle la pression et l'atrophie locale qui en est la suite ».

(1) Voir obs. I, fig. 1 et 2, et pièce 723 a du musée Dupuytren.

(2) Obs. II, fig. 6, pièces 723 b et 726 du musée Dupuytren.

(3) Obs. III, fig. 7, pièces 725, 727, 728 du musée Dupuytren.

(4) Pièce 738 du musée Dupuytren.

Digitized by Google

par Eve, en Amérique par Stimson (1). Rien ne la confirme. Dans les luxations récentes que nous avons pu examiner il n'y avait pas trace de sillon (2). Dans les anciennes où l'on a constaté un sillon, on n'a jamais trouvé le fragment correspondant à la perte de substance. Aussi lorsque Küster présenta sa pièce au Congrès des chirurgiens allemands (3), Riedinger (de Würzbourg) lui objecta qu'à son sens il s'agissait d'une usure par pression constante; et sa seule réponse fut que chaque fois, et la récidive ayant eu lieu cinq fois, la tête n'était restée que peu de temps déplacée.

Cramer (4), il est vrai, dit avoir trouvé le fragment osseux qui ferait la preuve. Mais, en analysant de près sa relation, nous y lisons que ce fragment ostéo-cartilagineux prétendu huméral est appendu par un tractus fibreux long de deux centimètres au bord postérieur de la cavité glénoïde. Joignons à cela qu'au moment de l'arthrotomie pour résection Cramer affirme : « Il n'y avait ni élargissement de la capsule, ni déchirure pas ou insuffisamment cicatrisée, quoique la dernière luxation n'eût eu lieu que 10 jours auparavant ». Aussi croyons-nous pouvoir conclure à une luxation proche à décollement périostique et à fracture glénoïdienne partielle, à peu près identique à notre obs. I.

Nous ne nierons pas, toutefois, que la tête humérale, fortement choquée par une violence directe contre le rebord glénoïdien, ne puisse se trouver ainsi fracturée. Qu'il y ait même ainsi des fractures à fragments, nous sommes loin de le contester : mais ce sont là des faits très différents de ceux que nous étudions en ce moment. Nous dirons seulement quelques mots d'une variété spéciale de fractures que l'on pourrait appeler *fractures par infraction*. Dans cette variété, la lame compacte, mince, tapissée de cartilage, qui revêt la sphère spongieuse de la tête humérale, est déprimée angulairement, enfoncée dans les tubercules spongieux sans présenter elle-même de solution de continuité. Nous vous présentons une pièce, déposée par Malgaigne au musée Dupuytren, où cette disposition est des plus nettes. Il y a sur

(1) *A treatise on dislocations.* London, 1888, p. 214.
(2) Voir les pièces 731, 731 a, 727 a du musée Dupuytren.
(3) *Centr. f. Chir.*, 1882, n° spécial du compte rendu, p. 73.
(4) CRAMER. Resection der Oberarmkopfe wegen habitueller Luxation *Berl. klin. Woch.*, 1882, n° 2, p. 21.

Digitized by Google

la tête, en pleine surface cartilagineuse, un sillon angulaire assez profond : s'il était formé par usure, il proviendrait sûrement d'une luxation incomplète. Mais il suffit de le comparer à ceux que nous vous présentions il y a un instant pour demeurer convaincu que l'usure n'a rien à y voir. Dans les précédents, en effet, la coque de tissu compact s'arrêtait sur les bords du sillon, au niveau duquel on ne trouvait que du tissu spongieux, usé et condensé. Ici, au contraire, vous pouvez constater que la coque compacte descend ininterrompue dans l'angle dièdre dont elle tapisse les deux plans.

Cette pièce de Malgaine, que nous n'avons trouvée que ces jours derniers, nous a éclairés sur l'observation de Eve (1), observation à propos de laquelle nous avions fait des réserves. Nous vous avions dit (2) que l'interprétation de Eve nous semblait douteuse. Nous nous refusions à attribuer à une luxation récente cette tête humérale creusée d'un sillon ; nous ne pouvions accorder à Eve qu'il y eût là comme un début de fracture du col ; d'autant mieux que le dessin, dont l'exactitude, nous l'avouons, nous semblait sujette à caution, nous montrait cette dépression en pleine tête cartilagineuse et non sur le col. Mieux instruits aujourd'hui, nous constatons que ce dessin reproduit à peu près identiquement ce que nous voyons sur la pièce de Malgaigne. Nous ne nous étonnerons donc plus de l'absence de fragment, car c'est une fracture par dépression ; nous admettrons d'autre part que cette lésion est une conséquence immédiate de l'accident auquel le blessé a succombé en quelques heures ; nous tiendrons enfin compte de la contusion deltoïdienne intense décrite par Eve : et nous compterons une luxation de plus par cause directe parmi les luxations à décollement périostique.

Cette dépression, créée immédiatement par la violence extérieure en pleine tête cartilagineuse doit nous rendre moins absolus dans notre négation de la luxation incomplète. Le rebord glénoïdien s'imprime violemment dans la tête avant que celle-ci n'ait perdu tout contact avec elle, et l'encoche une fois créée, nous concevons l'engrénement osseux sans lequel la fixité nous paraissait impossible : ce sillon artificiel remplace le cran d'arrêt constitué habituellement par

(1) *Med. chir. trans.*, London, 1880, t. LXIII, p. 317.
(2) *Bulletins*, p. 322.

Digitized by Google

le col huméral. La luxation incomplète peut donc exister, mais en tous cas elle est d'une rareté extrême, comme la fracture par infraction qui seule la rend possible.

B. *Formation de la nouvelle glénoïde.* — Lorsque la tête humérale luxée et non réduite reste au contact du col de l'omoplate ou d'une partie voisine du corps, elle ne tarde pas à jouer dans une cavité glénoïde néoformée. On a beaucoup discuté pour savoir si cette cavité se creusait par usure ou si au contraire un plateau osseux néoformé s'adjoignait à la surface devenue articulaire, plateau surélevé principalement sur ses bords. Ces discussions se trouvent résumées dans l'ouvrage de Malgaigne (1). Cet auteur conclut nettement à l'existence fréquente d'un processus néoformateur, et il a indiscutablement raison. Mais d'où vient cette néoformation osseuse ? A notre sens, dans bien des cas l'épaulement osseux que l'on voit surplomber le niveau scapulaire normal, est dû à l'ossification du périoste décollé. Cette explication n'a rien que de très naturel, et elle a été récemment fournie par Delbet pour les ossifications périphériques des vieilles luxations du coude (2). Nous en donnerons, pour le cas particulier qui nous occupe, une preuve géométrique. Soit une luxation à décollement périostique : il est évident que la distance entre la limite du décollement et le rebord glénoïdien doit être égale à la distance de cette même limite au point où le périoste se continue avec la capsule. Cette partie fibreuse est concave vers la tête humérale sur laquelle elle se moule. Supposons-la ossifiée : elle constituera un arc osseux dont la longueur sera celle de la partie périostique primitive. Or précisément sur notre pièce III, après section horizontale de l'omoplate au niveau de la cavité glénoïde, nous avons marqué le point au niveau duquel la nouvelle glénoïde s'élève au-dessus du plan de la fosse sous-scapulaire primitive et nous avons pris les distances de ce point au bord glénoïdien d'une part, au bord de l'épaulement d'autre part : ces deux distances sont égales, toutes deux de 21 millimètres. De même sur la pièce de M. Périer, la hauteur du contrefort osseux néoformé est précisément égale à la distance qu'il y a de ce contrefort au bord glénoïdien postérieur.

Nous sommes loin d'en conclure que c'est là la seule cause.

(1) *Loc. cit.*, p. 44.
(2) *Bull. Soc. anat.*, 1890, p. 83.

Digitized by Google

de néoformation osseuse au niveau de la nouvelle glénoïde, mais nous croyons avoir démontré que c'est une des causes de ces néoformations.

II. — LUXATIONS RÉCIDIVANTES

La question des luxations récidivantes de l'épaule a suscité, en Allemagne surtout, de nombreux mémoires. Les principaux sont les suivants :

Roser fut un des premiers, sinon le premier, à s'en occuper et, à la fin d'un travail sur l'anatomie pathologique des luxations de l'épaule, il émet la proposition suivante, sans l'étayer d'ailleurs d'aucune dissection, ni d'aucune preuve : « Il est très fréquent que la bourse séreuse du sous-scapulaire communique avec l'articulation ; quand cette communication est large, les luxations, et surtout leurs récidives, peuvent s'expliquer par la simple contraction musculaire (1) ». Malgré quelques objections de Hueter cette doctrine fut admise, et nous avons même montré comment cette sorte d'article de foi a conduit Popke à interpréter un dessin exact d'une manière étrangement fantaisiste (2).

Malgaigne, de son côté, pensait que les récidives multiples des luxations étaient dues à ce que « les bords de la déchirure capsulaire se cicatrisent spontanément et laissent une ouverture toujours béante, par laquelle l'os se luxe avec une déplorable facilité » (3).

L'opinion de Jœssel est fort analogue ; elle diffère surtout de celle de Malgaigne par le mode d'expression. Pour Jœssel, il faut incriminer une exagération anormale et persistante de la cavité articulaire et il spécifie que la capsule est agrandie par une lésion spéciale : les muscles de la grosse tubérosité sont arrachés de leur insertion et ne se sont pas resoudés à l'os ; mais ces muscles limitent l'excursion de la tête sur la glénoïde ; une fois qu'ils sont désinsérés, le deltoïde seul soutient le bras. Or Duchenne a fait voir que par la faradisation isolée du deltoïde la tête tend à se mettre en subluxation en bas (4). Cette doctrine est à peu près complètement

(1) Roser. Ueber die pathologische Anatomie der Oberamluxationen *Arch. f. phys. Heilk.*, 1842, t. I, p. 401 ; voy. p. 420.

(2) Voy. *Bulletins*, p. 321, fig. 3.

(3) *Loc. cit.*, p. 175.

(4) Jœssel. Ueber die Recidive der Humerusluxationen. *Deut. Zeit. f. Chir.*, 1880, t. XIII, p. 167.

Digitized by Google

adoptée par Lœbker, d'après qui le rôle primordial, fondamental, revient à cet élargissement capsulaire: plus tard intervient une lésion secondaire sur laquelle personne n'avait insisté avant lui, que Jœssel ne mentionne même pas, un sillon formé par usure sur la tête humérale (1).

Cette opinion nous semble la bonne, en principe tout au moins, car il y a un détail auquel nous ne saurions souscrire. Accordons à Jœssel que dans toutes les pièces, bien décrites par lui, l'arrachement tubérositaire existe : dans notre obs. I il n'existait certainement pas, et pourtant la luxation était anatomiquement récidivante. Donc, cet arrachement n'est pas la condition *sine quâ non* de la luxation récidivante. Mais nous pensons, avec Volkmann, qu'il faut attribuer un rôle important aux fractures concomitantes du rebord glénoïdien, d'autant mieux que les luxations de ce genre sont précisément des luxations à décollement périostique, que sous ce recollement peut persister, si des récidives précoces s'opposent au recollement, une poche anormale toujours prête à recevoir la tête si un mouvement un peu exagéré lui fait franchir le rebord glénoïdien. A notre sens, les luxations récidivantes doivent être fréquemment des luxations à décollement périostique (2). Le fait est certain pour notre pièce I, pour la pièce de Périer, pour le fait de Popke; nous avons dit qu'il est au moins probable pour celui de Cramer. Nous ajouterons que la tendance à devenir récidivante est particulièrement marquée dans les luxations par contraction musculaire que se font les épileptiques. Or nous constatons que ces luxations sont soit antérieures et alors extra-coracoïdiennes; soit postérieures, et alors sous-acromiales. C'est dire qu'elles sont, en avant comme en arrière, médio-glénoïdiennes de la variété proche; qu'elles sont dès lors à rapprocher des luxations traumatiques directes, et qu'elles s'accompagnent peut-être souvent d'un décollement périostique, comme le prouvent les observations de Popke, de Cramer, etc.

(1) H. Lœbker. Einige Präparate von habitueller Schulte luxation, *communic. au cong. des chir. all.*, publié dans *Arch. f. Chir.*, 1886, t. XXXIV, p. 658.

(2) Ces jours derniers Schüller (*Mercredi médical*, Paris, 16 juillet 1890, p. 342) disait que les luxations récidivantes étaient dues aux fractures glénoïdiennes, quand on n'immobilise par la jointure jusqu'à ce que les fragments soient consolidés.

Digitized by Google

ÉLECTIONS

M. le Dr ACHARD, membre adjoint, est nommé membre titulaire.

MM. HUDELO, SOUQUES et LE NOIR, sont nommés membres adjoints.

PRIX GODARD

Ont été envoyés pour le prix Godard, à décerner le 1er janvier 1891, par :

M. HUDELO, sa thèse inaugurale sur le *Foie syphilitique.*

M. PARMENTIER, sa thèse inaugurale sur le *Foie cardiaque.*

M. PILLIET, quatre mémoires d'anatomie pathologique histologique.

M. VAQUEZ, sa thèse inaugurale sur la *Thrombose cachectique.*

LE JURY est composé de MM. CORNIL, président, CHAUFFARD, CHANTEMESSE, GOMBAULT, LETULLE.

VACANCES

La Société se déclare en vacances jusqu'au vendredi 3 octobre.

Digitized by Google

OCTOBRE

Séance du 10 *octobre* 1890.

PRÉSIDENCE DE M. WALTHER.

Cancer du sein. — Attaques d'éclampsie. — Coma. — Mort. — Généralisation du cancer au système osseux seul, par A. LÉTIENNE, interne des hôpitaux.

La nommée B..., âgée de 60 ans, entre le 11 juillet 1890 à la Salpêtrière, dans le service de M. Joffroy, salle Pinel, n° 28 *bis*.

Cette malade est envoyée à l'hospice comme incurable. Elle porte en effet au sein droit un cancer. La masse principale de la tumeur siège en bas et en dehors du mamelon. Elle n'offre qu'un faible relief et se compose de bourgeons néoplasiques dont quelques-uns sont ulcérés. Elle mesure environ 8 centim. de largeur sur 4 centim. de hauteur. Aux alentours et surtout vers la ligne médiane sont disséminés de petits nodules cancéreux, les uns sous-cutanés, les autres intéressant la peau.

Les premiers jours, le traitement consista simplement en l'application de gaze iodoformée sur les points ulcérés. La nuit, la malade dormait mal ; elle était agitée et enlevait constamment son pansement. Elle ne tarda pas à se plaindre de douleurs vagues dans les membres inférieurs, surtout dans la jambe gauche.

On lui donna alors chaque soir de l'antipyrine aux doses de 1 gr. et 2 gr.

Quelques jours après, on vit apparaître aux cuisses et aux genoux une éruption rouge écarlate qui envahit bientôt les poignets et les avant-bras. Cette éruption était uniforme et d'une seule venue. Elle occupait cependant de préférence les fines craquelures dont l'épiderme de la malade était généralement sillonné. On attribua cette éruption à l'emploi de l'antipyrine. On cessa l'administration de ce médicament. L'érythème commença à disparaître.

Le 26 juillet, l'agitation des dernières nuits s'accrut. La malade se mit à parler haut, à se plaindre constamment, sans préciser le siège de ses douleurs.

Le matin, à 8 h. 45, elle eut une attaque convulsive avec perte de

Digitized by Google

connaissance et suivie de cyanose, de ronflement, de rejet d'écume et d'émission involontaire d'urine. A partir de 9 heures, les divers phénomènes sont notés au fur et à mesure qu'ils se produisent. La malade remue inconsciemment les bras et les jambes. Les mouvements sont lents. Les gestes n'ont aucune signification. De temps en temps la malade exhale une plainte et tourne la tête à droite et à gauche. La respiration n'est pas embarrassée. Les yeux sont parfois animés d'un très léger nystagmus. Celui-ci dure peu. Les globes oculaires ont une certaine tendance à se fixer à gauche. Les pupilles moyennement dilatées réagissent à la lumière. Inconscience absolue.

A 9 h. 25, seconde attaque. Battements très rapides des paupières. Spasmes de la face à gauche. Mouvements convulsifs de la tête, des épaules et des membres supérieurs. Pâleur rapidement suivie d'une cyanose accentuée. Ecume. Type respiratoire constitué par une inspiration brusque immédiatement suivie de l'expiration, puis intervalle d'apnée : les saccades du type de Cheyne-Stokes ne se produisent pas. Pouls régulier et rapide ; 105. Après les convulsions, les membres paraissent avoir leur tonicité normale, ils n'ont ni raideur, ni flaccidité. La sensibilité tégumentaire est abolie sur toute la surface du corps. Pas de réflexe cornéen. Les réflexes rotuliens sont exagérés surtout à droite. Trémulation épileptoïde n'existant que pour la jambe droite. Réflexes tendineux exagérés aux deux membres supérieurs. Emission involontaire d'urine.

A 9 h. 45, les yeux convulsés en haut sont le siège d'un nystagmus très net qui ne dure que quelques secondes. La malade remue continuellement. Le membre inférieur gauche seul est absolument immobile dans la position rectiligne (Fracture du col. Voir l'autopsie). La tête retombe constamment à droite. La température rectale est de 38°,2.

A 11 h. la malade essaie de parler depuis quelques instants. Il est impossible de la comprendre. Quand on l'interpelle, elle regarde et marmotte des mots inintelligibles. Son faciès exprime l'étonnement ; il a la coloration normale.

Les traits sont légèrement contractés. On ne peut guère savoir si elle a réelle conscience. Elle sent manifestement un pincement énergique. Elle porte fréquemment la main gauche à la tête.

Pouls plein, fort, rapide : 108. Respiration normale.

Les urines contiennent une proportion d'albumine évaluée suivant la méthode de Brandberg à 0 gr. 60 par litre. Pas de sucre. Le soir, la température est de 38°,8.

27 juillet. La malade est dans le même état comateux. La respiration est régulière, précipitée : 45° R. Le pouls bat fort, mais extrêmement vite : 150 environ. Il n'est plus régulier ; il y a des séries de pulsations plus rapides que les autres. La face est couverte de sueur. On retire par le cathétérisme 50 c. c. à peine d'une urine très dense et très foncée, contenant de l'albumine et des pigments biliaires. Les pupilles sont dilatées, inégales ; la gauche est plus grande que la droite. La température est de 38°,2. Mort à 11 h. 30 du matin.

Autopsie (*faite 24 h. après la mort*). — La tumeur du sein n'a pas d'adhérences profondes à la paroi costale ; elle ne dépasse pas le plan du pectoral.

Digitized by Google

Crâne. — Le crâne est irrégulier. La suture sagittale, à la partie postérieure, présente un sillon de la largeur du doigt. Le fond du sillon est occupé par les dentelures suturales, les bords sont formés par des crêtes mousses dues à une surélévation de l'os. Cette même surélévation existe le long des bords de l'occipital à un demi-centimètre environ de la suture lambdoïde. L'articulation pariétale de l'écaille du temporal droit fait un relief beaucoup plus considérable qu'à gauche. En ce point l'engrènement osseux court sur le sommet de cette sorte de crête, et il n'y a point de sillon comme sur la suture sagittale. Sur le pariétal gauche, à deux travers de doigt de la ligne médiane et très près de la suture fronto-pariétale est une sorte de tache arrondie, blanchâtre à la périphérie et comme vascularisée à son centre. Au niveau de cette tache, les tables osseuses sont flexibles et friables : la simple pression de l'ongle y détermine un petit effondrement. Ces taches ne sont pas translucides. Sur le pariétal droit, à travers de doigt de la ligne médiane et près de la suture coronale se trouve une autre tache, plus petite que la précédente, mais présentant les mêmes caractères. Sur la partie droite du frontal on voit une tache moins nette.

L'occipital, au point où le diploé est le plus épais, c'est-à-dire au niveau des protubérances occipitale interne et externe, a une épaisseur totale de plus de 2 centim. Les tables osseuses sont écartées, mais non fracturées. Elles contiennent une substance rouge, résistante, élastique, légèrement grenue, formant des masses mamelonnées. Cette substance s'étend suivant la ligne courbe occipitale supérieure gauche jusque vers le milieu de l'écaille. A droite, elle dépasse à peine la ligne médiane.

Méninges et vaisseaux encéphaliques. — La dure-mère est séparée nettement des masses néoplasiques par la table interne, absolument intacte. Il n'y a pas refoulement appréciable des portions cérébrales sous-jacentes. Les méninges ne sont pas manifestement épaissies : elles n'adhèrent pas à la surface des circonvolutions.

Le système artériel postérieur est très légèrement athéromateux ; perméable en tous ses points. Le système artériel antérieur est au contraire très athéromateux : les carotides sont très friables, ampulliformes ; elles sont vides de sang.

En certains points, la surface interne du sinus longitudinal supérieur est parsemée de petits mamelons blanchâtres agglomérés en îlots, ayant le même aspect que les corpuscules de Pacchioni. Ils n'oblitéraient pas la lumière du sinus. Tous les sinus dure-mériens aboutissant directement au pressoir d'Hérophile sont gorgés de sang. Ils contiennent des caillots cruoriques, d'une coloration groseille foncé, mais il ne paraissent pas être le siège de concrétions fibrineuses remontant à quelque temps. Les autres sinus, fibreux, transverse, coronaire sont à peu près vides de sang.

A l'intérieur des ventricules cérébraux, les plexus choroïdes sont œdématiés ; ils portent des grappes de petits kystes séreux.

Substance cérébrale. — Hémisphère gauche. Au niveau des 1re et 2e circonvolutions temporales, et des plis qui forment l'M de la 3e circonvolution frontale, le tissu cérébral est rosé et se désagrège très facilement. Cette désagrégation s'accuse sous l'eau, et la substance grise s'en va presque aussitôt en petites houppes plus ou moins

Digitized by Google

rosées. Cet hémisphère gauche est remarquable par la congestion de tous ses vaisseaux. La coupe du centre ovale donne un pointillé rouge très marqué. Et le simple affaissement de l'hémisphère reposant sur la table fait sourdre le sang par tous les petits orifices vasculaires.

Hémisphère droit. — On trouve une extrême friabilité et une teinte plus rose que normalement du tissu cortical au niveau de l'M de la 3e frontale et surtout le long de la 3e temporale.

Les couches centrales semblent normales. Le cervelet, la protubérance et le bulbe, la moelle cervicale n'offrent aucune particularité.

Cœur. — Le cœur est hypertrophié. Ses parois sont molles, flasques, légèrement décolorées. L'aorte est dilatée, mais sans insuffisance orificielle apparente. Çà et là à l'origine de l'aorte se voient quelques plaques d'athérome, peu marquées.

Poumons. — Il existe de la congestion passive le long des gouttières costales. A la base droite, on trouve un tubercule crétacé de la grosseur d'une noisette ; et, au sommet, deux cavernules de la grosseur d'un pois et pleines de pus. Pas de noyaux cancéreux.

Foie. — Hypertrophié, gras, son tissu est friable, grenu et jaunâtre. Pas la moindre trace de nodule cancéreux.

Rate. — Assez volumineuse, ferme, rouge, à reflets mordorés sur la coupe. Pas de généralisation cancéreuse.

Les capsules surrénales ont leur aspect ordinaire.

Reins. — Le rein droit est un peu pâle et gras, légèrement hypertrophié. Le rein gauche est rouge, un peu congestionné ; ses calices et son bassinet sont légèrement dilatés. Les deux substances corticale et médullaire se différencient assez nettement. La décortication est assez facile.

Le tube digestif et les organes du petit bassin ne présentent rien de notable.

Cuisse. — En apportant le cadavre sur la table d'autopsie, le garçon d'amphithéâtre nous prévint de la production d'une fracture de cuisse, à gauche. Durant le coma, l'immobilité du membre inférieur gauche avait été notée : mais l'avant-veille de sa mort, à propos d'un changement de salle, la malade avait pu monter un étage sans aide. Le diagnostic de fracture de cuisse n'avait point été fait. Cette fracture eut cependant lieu pendant la vie ; le foyer encombré de caillots et de sang extravasé nous le prouve. Le fémur est fracturé à sa partie supérieure. Le fragment supérieur comprend : 1° la tête fémorale ayant conservé ses rapports avec la cavité cotyloïde ; 2° le col du fémur, moins les deux tiers postérieur et inférieur ; 3° le grand trochanter. A ce fragment adhère la capsule. Les tissus voisins sont confondus dans des caillots et des masses imbibées de sang. Ce fragment supérieur est creusé d'une cavité profonde, tapissée de petites aréoles osseuses et comblée au centre par des mamelons roses, élastiques, résistants ayant l'apparence et les caractères des masses néoplasiques trouvées dans l'occipital. Au niveau du petit trochanter l'os est considérablement évasé. Dans le fragment inférieur se continue la cavité occupée par les mêmes tissus. Au milieu de la diaphyse, le tissu osseux compact est épais, solide, normal, mais la moelle paraît être dégénérée.

Vertèbre dorsale. — Une des vertèbres dorsales (6 ou 7e) faisait une légère saillie sur l'alignement des autres vertèbres, elle fut retirée et sectionnée. Elle portait à sa face supérieure un noyau cancéreux

Digitized by Google

important, empiétant sur le disque intervertébral, et à sa face antéro-inférieure un autre noyau encastré dans le tissu spongieux. Ce dernier d'aspect encéphaloïde se détachait en blanc sur le fond rouge sombre du corps vertébral.

Les masses néoplasiques ont la texture histologique du carcinome. Les tractus alvéolaires, particulièrement épais dans la tumeur fémorale donnent un caractère squirrheux au néoplasme. Ils sont plus déliés dans la tumeur occipitale. Celle-ci contient de petits fragments osseux qui, sur les coupes, se présentent noyés parmi les alvéoles. Aux environs de ces particules osseuses les travées conjonctives sont généralement denses. En certains points où la gangue conjonctive semble ne plus protéger le petit îlot osseux, les cellules carcinomateuses font effraction, et elles se creusent dans le tissu osseux une loge dentelée. Ces cellules ne sont plus serrées les unes contre les autres comme à l'intérieur des alvéoles. Elles sont plus volumineuses, plus isolées et semblent même séparées l'une de l'autre par de très faibles linéaments conjonctifs.

Le fait que nous venons de rapporter n'est point nouveau. Les auteurs classiques et parmi eux MM. Cornil et Ranvier, dans leur livre d'histologie pathologique signalent la tendance qu'ont les carcinomes mammaires à se généraliser aux os. Toutefois, dans la plupart des observations publiées, la généralisation est totale : d'autres organes que les os présentent des noyaux néoplasiques secondaires. L'observation précédente nous a semblé intéressante à cause de l'exclusivisme de la généralisation. Les viscères examinés avec attention, découpés en lames minces, ne renfermaient pas le moindre nodule cancéreux perceptible à l'œil. Le système osseux seul était atteint secondairement.

Il est à remarquer que le noyau vertébral est, à en juger par ses caractères grossiers, d'âge beaucoup moins ancien que les dépôts de l'occipital et du fémur, et par suite, que la dissémination ne s'est point faite ici suivant la marche ordinaire. Mais nous ne pensons ni à donner les causes de cette sélection curieuse, ni à indiquer les voies probables lymphatiques ou autre propagation cancéreuse.

Quant à la cause exacte de la mort, les accidents épileptiformes semblent de prime abord nous la donner. Mais l'encéphale ne paraît pas avoir été directement impressionné par le cancer. L'effraction des tables osseuses internes n'avait pas eu lieu ; les méninges étaient saines, et les circonvolutions cérébrales ne portaient aucune trace de compression.

Digitized by Google

La fracture du col aurait pu comme traumatisme survenant chez une albuminurique déterminer de pareils accidents, mais cette fracture doit être mise hors de cause, car, à notre sens, elle se sera produite à la suite d'un mouvement malheureux, lors des soins donnés à la malade, durant son coma. L'os détruit par le cancer était d'une excessive friabilité.

Nous serions assez enclin à faire de cette éclampsie terminale la conséquence des lésions rénales, si nous ne craignions, malgré le résultat de nos investigations, avoir laissé en un point quelconque du territoire vasculaire encéphalique une thrombose ignorée.

Lipome des bourses, par C. WALTHER, chirurgien des hôpitaux.

La tumeur que je vous présente a été enlevée le 5 septembre dernier ; c'est un lipome qui siégeait à la partie postérieure de la moitié gauche du scrotum.

Le malade, âgé de 34 ans, aujourd'hui docteur en médecine, s'était aperçu par hasard il y a douze ans de la présence dans le scrotum d'une petite tumeur indolente, du volume d'une noisette ; il n'y fit point grande attention, mais la tumeur augmenta lentement et progressivement jusqu'au volume d'un très gros œuf de poule ; notre confrère un peu inquiet et indécis sur la nature de l'affection vint me consulter au commencement de septembre.

La tumeur rénitente, un peu lobulée, absolument indolente, très mobile sous les téguments, siégeait au-dessous et en arrière du testicule gauche ; elle avait la forme et la consistance d'un gros testicule coiffé de son épididyme, de sorte qu'à une première palpation on aurait pu facilement la confondre avec le testicule lui-même.

Les caractères physiques, l'extrême mobilité de la tumeur permettaient d'affirmer le diagnostic du lipome encapsulé sous-cutané.

Opération le 5 septembre, avec anesthésie à la cocaïne. Extirpation rapide et facile ; réunion sans drainage, ablation des fils le septième jour ; guérison complète.

Cette pièce n'offre aucun autre intérêt que l'extrême rareté de cas analogues. On trouve dans tous les recueils de nombreuses observations de lipomes souvent classés sous la rubrique de lipome des bourses mais siégeant dans le tissu cellulaire du cordon, lipomes du cordon, lipomes péri-herniaires, lipomes même péri-vaginaux ; mais de lipomes superficiels du scrotum, point.

Il n'en existe pas un seul exemple dans les bulletins de la Société anatomique.

Digitized by Google

Dans son traité de pathologie externe, le professeur Duplay dit en parlant des tumeurs du scrotum (1).

« Kimball, Jobert ont rapporté deux exemples de lipomes, et encore dans le cas de Jobert, il s'agissait d'une tumeur complexe peut-être d'un fibro-myôme. »

Curling (2) cite un cas de Kiernau (mais ici le lipome avait occupé d'abord le cordon et s'était ensuite porté vers le scrotum) puis des cas de Gray, de Jabez Hogg et de H. Thompson; mais dans tous ces faits, il s'agissait de lipomes diffus se continuant avec des masses semblables occupant la partie inférieure de la paroi abdominale, le périnée ou le pénis, tumeurs de diagnostic difficile, reconnues seulement par la dissection et ne présentant aucun des caractères du lipome que je viens de vous montrer.

Épithélioma du corps de l'utérus, par CHARRIER, interne des hôpitaux.

J'ai l'honneur de présenter à la Société l'utérus que mon maître, M. Pozzi, a enlevé par la voie vaginale, à la nommée J..., Elisabeth, actuellement couchée dans son service, salle A, lit n° 18, hôpital Pascal. Cette hystérectomie a été pratiquée le 17 septembre et la malade qui est aujourd'hui en voie de guérison, était entrée à l'hôpital le 23 août ne pouvant plus résister aux douleurs qu'elle ressentait, et aux hémorrhagies continuelles qui, depuis un an, l'avaient mise dans l'état où nous la vîmes le jour de son entrée. Voici son histoire résumée.

Antécédents héréditaires. — Mère morte à 52 ans, à l'époque de la ménopause d'hémorrhagies utérines, probablement *d'un cancer de l'utérus* ?

Antécédents personnels nuls ; ni maladies antérieures, ni fausses couches ; réglée à 14 1/2 et toujours bien depuis. Jamais de pertes blanches. Jamais de métrorrhagies jusqu'en juin 1889. C'est à ce moment que remonterait pour la malade le début de sa maladie.

Elle eut sa première hémorrhagie à cette époque et n'a jamais cessé depuis d'être dans le sang. C'est-à-dire que depuis 14 mois elle a des pertes continuelles, d'où amaigrissement, faiblesse extrême, presque cachexie, il y a 4 mois phlébite.

Depuis, douleurs constantes dans les membres inférieurs surtout dans la jambe droite en particulier. La malade accuse également de la pesanteur dans le bas-ventre, mais pas d'autres troubles de compression, pas d'œdème bilatéral.

Notre maître examine la malade vers le 1er septembre. Constate d'abord comme nous l'avons fait, un état général cachectique à un

(1) *Traité de pathologie externe*, vol. VII, p. 222.
(2) *Maladies du testicule*, p. 601.

Digitized by Google

amaigrissement énorme et très rapide ainsi que l'indique la flaccidité de la peau.

Il constate en outre la sciatique droite avec atrophie des masses musculaires dans le membre du même côté. A la vue, le ventre est également flasque, à la palpation on sent une tumeur assez volumineuse, comme le poing, siégeant dans le petit bassin.

La malade perd toujours mais beaucoup moins grâce au repos et aux injections chaudes. Aucune odeur, et d'après l'interrogatoire, elle n'avait jamais eu de pertes fétides.

Au toucher d'abord, puis au toucher combiné avec la palpation bimanuelle, M. Pozzi constate : 1° que le col est en arrière légèrement entr'ouvert, mais nullement altéré dans sa consistance, et permet l'introduction de la pulpe de l'index, en forçant il semble que l'on arrive sur des fongosités siégeant dans la cavité du corps.

Le corps est volumineux, doux, lisse, gros comme un poing d'adulte et mobile. Il s'élève à égale distance du pubis et de l'ombilic. Les culs-de-sac latéraux sont libres et sains quoique un peu tendus. Les annexes paraissent saines. Le cathétérisme n'est pas pratiqué ce jour-là, l'examen ayant déterminé une perte assez abondante.

M. Pozzi porte le diagnostic d'*épithélioma primitif du corps*. Pour vérifier son diagnostic il désire pénétrer dans le corps et, sur ses indications, nous introduisons le lundi soir deux grosses laminaires, retirées le mardi matin, après injections au sublimé. M. Pozzi examine de nouveau la malade, pénètre très facilement dans le corps qui est rempli de fongosités dont il ramène quelques débris avec les doigts. Ces débris à l'œil nu ne font que confirmer le diagnostic.

L'opération est pratiquée le 17 septembre et dure 50 minutes. Avant d'en faire le récit, disons que la malade depuis plusieurs jours présentait des ascensions vespérales de température qui furent considérées par notre chef comme de pressantes indications d'opérer.

Rien de particulier à signaler pendant l'opération si ce n'est une extrême difficulté d'abaisser l'utérus. Après avoir dégagé de chaque côté l'utérus par deux ligatures, M. Pozzi fut obligé de lier par échelons le ligament large gauche dans toute sa hauteur, il arriva ainsi sur la trompe et l'extirpa après avoir lié en dehors ce que l'on nomme ligament infundibulo-pelvien.

C'est alors seulement que la masse utérine se déclancha et fit bascule, permettant de lier le ligament large droit et l'extirpation de la trompe et de l'ovaire comme pour le côté gauche.

Le néoplasme est bien circonscrit dans la cavité du corps, l'épaisseur des parois utérines suffit à faire comprendre pourquoi ce sont ces formes de cancer primitif du corps qui donnent la survie la plus longue. Les parois de l'utérus servent de barrière et limitent la marche envahissante de l'épithélioma. A l'œil nu le col est absolument sain.

Examen histologique par M. le Dr Paul Petit. — 1° Le *corps musculaire* de l'utérus, au niveau de la surface ulcérée, est infiltré dans l'épaisseur de 1 centim. 1/2 (épaisseur du fragment détaché pour l'examen) par des tubes confluents d'*épithéliome cylindrique* qui donnent aux coupes, à l'œil nu, l'aspect d'une fine dentelle. A la surface de la coupe, se voient des tubes intra-muqueux compris dans de longues franges découpées par le travail ulcératif.

Digitized by Google

2° Sur un fragment détaché de l'isthme, les glandes et le tissu environnants ont un aspect normal ou paraissent légèrement inflammés.

3° Enfin, vers la surface vaginale du museau de tanche qui, en apparence, était tout à fait sain, et à 2 millim. environ de son orifice, nous avons trouvé, en une zone très limitée, se présentant à l'œil nu sous forme d'une petite encoche, un début d'épithéliome pavimenteux. En cette zone, on voit se détacher du revêtement pavimenteux plusieurs bourgeons dont le plus central, beaucoup plus large et plus profond que les autres, s'enfonce à 1 millim. de profondeur environ. Dans ces bourgeons, les cellules muqueuses de la couche moyenne ont un protoplasme énorme et sont déformées par pression réciproque ; les cellules les plus profondes se rapprochent de l'état indifférent, et se confondent d'une façon insensible avec le tissu cellulaire environnant.

Il s'agit donc, dans l'espèce, d'un épithéliome utérin polyhistique : épithéliome à cellules *cylindriques*, nettement limité au *corps* avec début d'épithéliome *pavimenteux* à l'orifice du *museau de tanche*.

L'innervation de l'éminence thénar, par le Dr LEJARS, chef de clinique chirurgicale à la Faculté. (A l'appui de sa candidature au titre de membre titulaire.)

L'histoire des plaies des nerfs a déjà permis de reviser plusieurs points de l'anatomie du système nerveux périphérique. C'est que l'anesthésie et même la paralysie motrice sont loin de s'astreindre toujours aux limites tracées par les auteurs : elles peuvent manquer, elles peuvent être de distribution irrégulière. Or, sans parler des hypothèses physiologiques qui cherchent à rendre compte de ces anomalies, leur étude et les recherches qu'elle a suscitées ont fait reconnaître une double série de faits : 1° des anomalies anatomiques, justifiant l'anomalie clinique ; 2° plus souvent des dispositions nerveuses encore mal connues. Aussi bien serait-ce une erreur de croire que tout ait été dit sur la distribution terminale des nerfs et les territoires d'innervation cutanée. Nous n'en voulons pour preuve que ces dispositions si intéressantes des nerfs du membre supérieur, ces anastomoses ou anses en boutonnières des nerfs collatéraux, à la main (1), ces grandes anastomoses elliptiques du médian et du cubital (2), que signalait, en 1888, à la Société anatomique, notre collègue et ami Hartmann.

(1) Note sur l'anatomie des nerfs de la paume de la main. *Bull. Soc. anat.*, 5e s., t. I, p. 860.

(2) Étude de quelques anastomoses elliptiques des nerfs du membre

Digitized by Google

Or, à la suite des sections du nerf médian on trouve

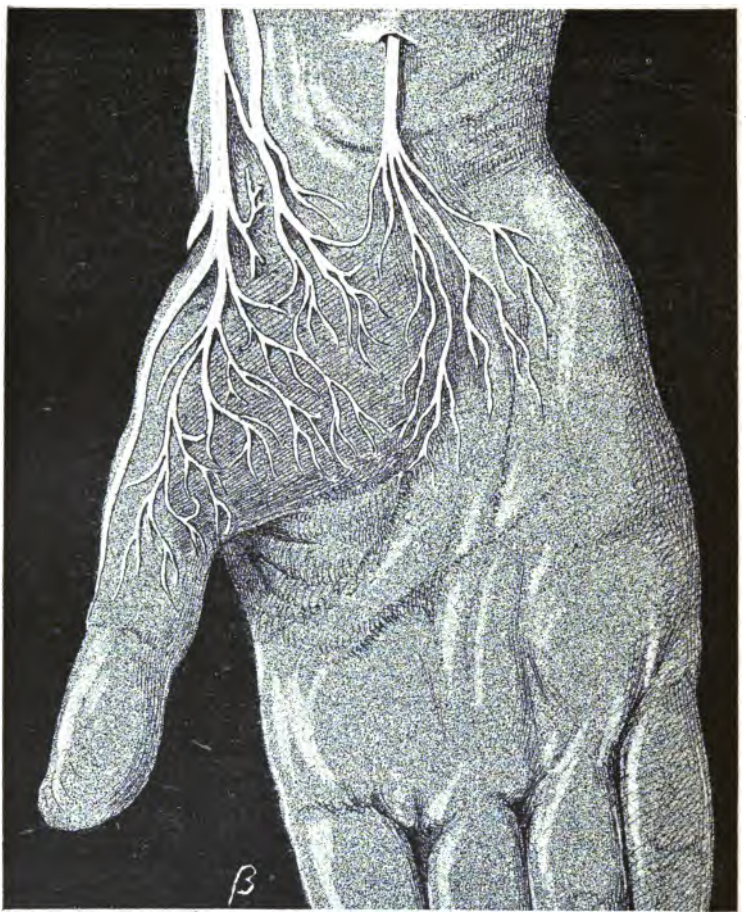

Innervation de l'éminence thénar. — *Filet thénarien* du radial. — *Filet radial* du court abducteur du pouce.

noté dans quelques observations, que la sensibilité était

supérieur. Leur importance au point de vue de la conservation des fonctions sensitives motrices après une section nerveuse. *Bull. Soc. anat.* 5e s., t. II, p. 151.

Digitized by Google

restée intacte sur tout le territoire de l'éminence thénar, et que le pouce conservait son mouvement d'abduction. Cela ne cadre guère avec les données classiques de l'anatomie : il fallait en chercher l'explication.

I. — En effet, n'est-il pas écrit partout, que la région thénarienne tout entière ressortit, pour la sensibilité, du médian et du musculo-cutané? La planche d'Hirschfeld reproduite dans le traité de M. le professeur Sappey (1), résume toutes les descriptions : On ne voit sur l'éminence thénar qu'un long filet terminal du musculo-cutané qui la parcourt dans toute sa hauteur, et des divisions du rameau pulmonaire cutané du médian qui se répandent sur sa partie interne. Quant à la branche antérieure du radial, elle semble exclusivement destinée à fournir des collatéraux au pouce et aux doigts, et le collatéral dorsal externe du pouce chemine tout le long du 1er métacarpien sur les confins de la région thénarienne, mais sans émettre le moindre rameau.

Il est aisé de s'assurer qu'en réalité, il n'en est pas ainsi. Si l'on découvre la branche antérieure du radial au point où elle croise les tendons de la tabatière anatomique, et qu'on la suive vers ses terminaisons, on constate qu'à la hauteur de l'article trapézo-métacarpien elle se divise en trois rameaux : le plus interne est le tronc commun du collatéral dorsal interne du pouce et du collatéral dorsal accessoire de l'index ; le moyen n'est autre que le collatéral dorsal externe du pouce, dont nous parlions il y a un instant ; le troisième, non encore décrit, est destiné tout entier à l'éminence thénar. Ce sera si l'on veut le *filet thénarien du radial*. Souvent il naît du collatéral dorsal externe du pouce, près de son origine. On le voit descendre obliquement sur le bord externe de l'éminence thénar et se terminer en fins ramuscules au-devant de l'articulation métacarpo-phalangienne.

De son bord interne, se détache toute une série de branches, qui sillonnent obliquement l'éminence thénar, et se prolongent jusqu'au sillon palmaire supérieur, qui la circonscrit en dedans ; ces branches recouvrent près des 3/4 inférieurs de la saillie thénarienne, qui reçoit ainsi son innervation presque exclusivement du radial. Notre figure

(1) *Tr. d'anat.*, t III, fig. 588.

Digitized by Google

montre bien ces irradiations du *filet thénarien :* c'est un véritable plexus, dont une dissection fine permet de suivre les terminaisons jusque dans la peau, et qui s'anastomose en haut avec le musculo-cutané, en dedans avec le rameau palmaire cutané du médian. Ces deux nerfs, auxquels on réservait toute l'innervation thénarienne, ne se distribuent en réalité, qu'à un segment fort restreint de l'éminence : le musculo-cutané, à sa partie toute supérieure, au niveau du talon de la main ; le rameau palmaire cutané du médian, à ses confins internes, qu'il ne déborde qu'assez peu.

On comprend dès lors, qu'à la suite des plaies du médian, la sensibilité de l'éminence thénar reste intacte ; et l'apparente anomalie sensitive s'explique par un fait anatomique constant.

II. — Reste l'anomalie motrice que nous avons rappelée : la persistance du mouvement d'abduction du pouce, une fois le médian sectionné.

Il est de règle, en effet, si l'on en croit les classiques, que tous les muscles thénariens soient innervés par le médian, à part l'adducteur, tributaire du cubital. Pourtant il en est un qui se soustrait à cette loi, c'est le court abducteur ; et, s'il reçoit des filets du médian, Vogt (1) a indiqué déjà qu'il en reçoit aussi du radial, et qu'il doit à cette innervation radiale la conservation de sa contractilité volontaire, après les plaies du médian. Kasper (2), de Greisswald, relatant un cas de résection du nerf médian pour un névrome, insiste aussi sur la persistance du mouvement d'abduction du pouce, et l'explique de même. Etgold (3) rappelle à son tour ces faits. Il est aisé de se convaincre qu'il s'agit là encore d'une disposition constante et que normalement *le court abducteur reçoit plusieurs filets de la branche antérieure du radial*

Le principal se détache de cette branche, un peu au-dessus du *filet thénarien* ; il se porte presque verticalement en bas et plonge dans le court abducteur par son bord supé-

(1) P. VOGT. *Versuch über die Dehnbarkeit der Nerven bei wechselnder Körperstellüng. Die Nervendehnung als operation in der chirurg. Praxis.* Leipzig, 1877.

(2) A. KASPER : *Zur Casuistik der Neurome.* Inaug. Diss. Greisswald, 1883.

(3) ETGOLD. Uber Nervennaht, *Deutsche Zeitschrift f. Chir.*, 1889, 29 Bd. 5 Heft.

Digitized by Google

rieur; en le poursuivant dans le muscle, on le voit s'irradier et se perdre en minces fibrilles; presque toujours il émet un ramuscule qui s'engage profondément sous l'artère radiale et se distribue à la partie antéro-externe de l'article radio-carpien. Ce n'est pas tout : les divisions du filet thénarien du radial fournissent plusieurs ramuscules, deux ou trois ordinairement qui traversent l'aponévrose et se perdent aussi dans le muscle sous-jacent. Si maintenant on cherche à suivre les terminaisons du rameau thénarien du médian, on verra qu'elles sont, en réalité, bien grêles, au moment où elles abordent le court abducteur. Aussi est-on autorisé à conclure, que ce muscle est soumis à la double innervation du médian et du radial, mais que l'innervation radiale est prédominante (1).

On ne saurait perdre de vue ces faits anatomiques, la présence d'une plaie du médian ou du radial, et c'est à l'exploration isolée de chaque muscle à la recherche précise des zones d'anesthésie, qu'il faudra demander si l'apparente anomalie clinique, relevée dans quelques cas, ne serait pas, en réalité, la règle, comme le fait prévoir l'examen de la distribution exacte des nerfs.

Séance du 17 *octobre* 1890.

PRÉSIDENCE DE M. WALTHER

Ostéosarcome pulsatile de l'extrémité supérieure du tibia. — Envahissement de l'articulation du genou, par CANNIOT, interne des hôpitaux.

Le nommé G..., L., âgé de 25 ans, est entré le 4 octobre 1890 à l'hôpital Saint-Antoine, salle Broca, n° 25, dans le service de M. Monod, suppléé par M. Walther. Ce jeune homme ne présente rien à signaler dans ses antécédents héréditaires ni personnels.

En octobre 1889, il ressent au niveau de l'extrémité supérieure du tibia une douleur assez légère survenue spontanément et apparaissant seulement lorsqu'il s'appuie sur le genou. La marche reste facile et notre malade, alors soldat s'inquiète peu de cette douleur et continue son service.

(1) Notre collègue et ami RIEFFEL a constaté aussi, dans plusieurs dissections, l'existence du *filet radial*, du court abducteur du pouce.

Digitized by Google

En mai 1890, il se contusionne le genou et voit aussitôt ses douleurs devenir plus vives et une tuméfaction profonde apparaître. A partir de ce moment la marche devient pénible. Plusieurs médecins militaires l'examinent, portent le diagnostic d'ostéo-périostite syphilitique et le soumettent au traitement mercuriel et ioduré. Aucune amélioration ne s'ensuit, la tumeur au contraire prend un accroissement rapide et les douleurs s'accentuent de plus en plus ; elles sont surtout prononcées au commencement et à la fin de la nuit.

En septembre, M. le Dr Demoulin, prosecteur des hôpitaux, voit ce jeune soldat et l'adresse à M. Walther avec le diagnostic d'ostéosarcome.

Le 4 octobre, jour de l'entrée du malade à l'hôpital Saint-Antoine, on constate une tuméfaction de la partie antérieure, interne et externe de l'extrémité supérieure du tibia. Cette tumeur masquée en dehors par les muscles est peu volumineuse. La peau qui la recouvre a conservé sa coloration et sa mobilité normales. Seules les veines sous-cutanées sont un peu plus visibles que de coutume. Cette tumeur fait corps avec le tibia. A la partie postérieure, on constate par la palpation de la crépitation parcheminée ; sa partie antérieure est molle et pulsatile, les battements sont facilement sentis et sont si prononcés qu'on les remarque à la simple inspection. La compression de la fémorale les fait disparaître, mais ils réapparaissent dès que cesse la compression. Le creux poplité ne présente rien d'anormal. L'articulation du genou paraît saine. Elle ne contient aucun épanchement. La jambe est légèrement fléchie sur la cuisse et il est impossible de ramener le membre dans l'extension complète.

Les mouvements communiqués sont peu douloureux et ne s'accompagnent d'aucun craquement. Le malade marche en boitant et en s'aidant d'une canne.

La cuisse est atrophiée ; au niveau de sa partie moyenne, elle présente en circonférence 5 centim. de moins que celle du côté opposé. Il y a également atrophie des muscles du mollet. Les ganglions inguinaux ne paraissent pas envahis. Les douleurs spontanées sont peu marquées en ce moment.

L'état général du malade est excellent ; le soir il n'a pas de fièvre. M. Walther, après avoir examiné cette tumeur porte le diagnostic d'ostéosarcome et propose l'amputation de la cuisse.

8 octobre 1890. *Opération.* — Chloroforme. Incision exploratrice au niveau de la tumeur. Le diagnostic étant confirmé, M. Walther pratique immédiatement l'amputation de la cuisse au niveau du tiers inférieur. Réunion au crin de Florence.

Drainage. Pansement iodoformé. Les jours suivants le malade va bien.

Examen de la tumeur. — La tumeur occupe toute l'extrémité supérieure du tibia ; elle est recouverte par une couche osseuse mince et par le périoste qui est sain. En haut, elle a détruit la partie antérieure du plateau tibial et envahi l'articulation du genou. Cet envahissement partiel de l'articulation explique très bien la position demi-fléchie du membre et l'impossibilité de le ramener dans l'extension complète. Le ligament adipeux est rouge, mais ne paraît pas envahi. L'extrémité inférieure des ligaments croisés antérieurs semble altérée.

Digitized by Google

Dans le creux poplité deux ganglions présentaient une légère augmentation de volume. Ils ont été examinés au microscope par M. Sottas qui a constaté leur dégénérescence sarcomateuse.

Une coupe verticale et antéro-postérieure de la tumeur permet de constater que toute l'extrémité supérieure du tibia est envahie. Cette tumeur est rouge sombre ; elle est molle et parcourue de distance en distance par des travées osseuses limitant de larges alvéoles.

La structure est celle du sarcome.

En résumé, il s'agit ici d'un sarcome pulsatile des os ayant débuté par la partie centrale de l'épiphyse.

Nous avons cru utile de rapporter cette observation, parce que, dans le cas présent, les battements de la tumeur étaient si prononcés qu'on aurait pu croire à l'existence d'une de ces tumeurs rares décrites sous le nom d'anévrysmes des os et pour le traitement desquelles on a proposé la ligature de l'artère principale du membre. Ici, où il s'agissait d'un sarcome pulsatile, un pareil traitement aurait été insuffisant et il n'y avait à faire que l'amputation de la cuisse.

Kyste des conduits de Gærtner, par M. WALTHER chirurgien des hôpitaux.

M. Walther a enlevé un volumineux kyste de la paroi antérieure du vagin, faisant saillie à la vulve et ayant au premier abord l'aspect d'une cystocèle ; ce diagnostic fut vite écarté pour celui de kyste des conduits de Gærtner. Il pratiqua la dissection des parois du kyste et put ainsi s'assurer que le pédicule se prolongeait dans l'épaisseur des ligaments larges. L'examen histologique fut confié à M. Sottas.

M. SOTTAS. Il s'agit de 2 kystes de volume différent enlevés chez la même femme. L'un de la grosseur d'une cerise a été énucléé de l'épaisseur de la muqueuse vaginale.

Le second, beaucoup plus gros, remplissait tout le vagin depuis le fond et apparaissait à la vulve.

1° *Petit kyste* ; durci dans l'alcool et inclus dans le collodion, le petit kyste présente à la coupe les altérations suivantes :

Le contour de la cavité offre de nombreux enfoncements en forme de sinus.

Toute la paroi interne est tapissée d'un épithélium cylindrique dont les cellules n'ont pas partout la même hauteur.

En certains points elles sont franchement cylindriques avec un noyau ovale, laissant entre leurs pieds quelques espaces pour les cellules de remplacement polyédriques.

Sur les parties saillantes, les cellules sont moins hautes, plus larges, cubiques ; le grand axe du noyau dans nombre de cellules n'est plus perpendiculaire à la paroi mais un peu incliné sur le côté.

Dans les sinus et sur les points déprimés de la muqueuse au contraire, les cellules sont très allongées, serrées les unes contre les

Digitized by Google

autres et paraissant former plusieurs couches, mais en réalité, elles possèdent toutes un pied plus ou moins allongé qui les rattache au derme sous-jacent.

Le derme est épais, constitué par un tissu conjonctif très serré et adulte, formé presque exclusivement de cellules fibro-plastiques et de fibres lamineuses.

Dans cette couche on trouve de nombreux vaisseaux sanguins et quelques faisceaux isolés et très grêles de fibres musculaires lisses.

A mesure que l'on examine des parties plus périphériques de la coupe, on voit ces faisceaux devenir plus épais et plus rapprochés ;

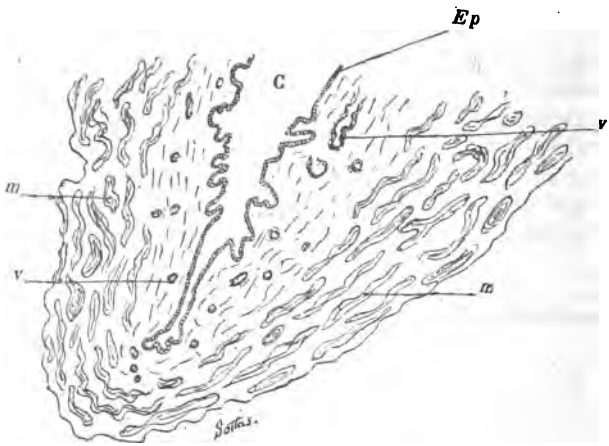

C. Cavité kystique. — *Ep*. Epithélium cylindrique du kyste. — *m, m*. Faisceaux des fibres lisses. — *v, v*, Vaisseaux sanguins.

ils forment une couche constituée par plusieurs plans concentriques séparés par des plans fibreux. Les faisceaux contenus dans ces plans affectent d'ailleurs des directions variées.

La coupe est limitée périphériquement par un contour déchiqueté, car la portion de la muqueuse vaginale qui recouvrait le petit kyste n'a pas été enlevée avec lui.

Quelle est la signification de cette enveloppe musculaire ? Appartient-elle en propre au kyste ou bien s'agit il d'un kyste à paroi fibreuse développé dans la tunique fibro-musculaire du vagin ?

Nous ferons seulement remarquer que les couches musculaires sont irrégulièrement concentriques à la cavité du kyste, en sorte qu'elles peuvent très bien être considérées comme lui appartenant.

Le contenu du kyste est un liquide séro-albumineux qui apparaît comme un coagulum grenu sur les préparations.

Le siège de ce kyste et ses caractères autorisent à le considérer comme développé aux dépens des restes des canaux de Wolff ou canaux de Gaertner. En effet, les détails de structure de ces canaux, indiqués par Rieder dans un mémoire publié dans les Archives de

Digitized by Google

Virchow en 1884 (1) peuvent être résumés par ces trois caractères ;
1° Un épithélium cylindrique ;
2° Une couche conjonctive ;
3° Plusieurs plans musculaires.

Gros kyste. — Ce gros kyste, enlevé avec la muqueuse vaginale qui le recouvrait, a été ouvert au cours de l'opération, il contenait un liquide clair.

Les coupes de la paroi présentent de dehors vers la cavité kystique :

L'épithélium vaginal, pavimenteux, stratifié avec ses couches rappelant la constitution de l'épiderme ; reposant sur le derme qui possède de très hautes papilles.

Le derme est dense, fibreux, contenant de nombreux vaisseaux et quelques faisceaux de fibres lisses ; ces faisceaux sont grêles, peu nombreux et comme dissociés par le développement centrifuge du kyste. A mesure que l'on se rapproche de la cavité kystique on voit que les vaisseaux deviennent plus nombreux et beaucoup plus gros ; ils sont entremêlés à des fibres lisses. Les vaisseaux finissent même par se toucher et s'ouvrir les uns dans les autres, constituant une couche d'apparence érectile qui apparait sur la coupe comme formant la paroi interne du kyste. Cette paroi n'offre pas un contour régulier, on n'y trouve aucune membrane basale, aucun épithélium, mais un dépôt irrégulier formé de vaisseaux déchiquetés, ouverts, de globules rouges et de matière grenue.

Cette apparence est expliquée par ce fait que le kyste ayant été ouvert au cours de l'opération, et sa paroi ayant été saisie avec les doigts, l'épithélium interne a été détruit et la couche vasculaire friable sous-jacente plus ou moins déchirée.

Péritonite suppurée due à un ulcère perforant de l'estomac resté latent pendant la vie. — Laparotomie, par Hélary, interne des hôpitaux.

La nommée Marie G..., âgée de 17 ans, est apportée le 6 octobre 1890 à l'hôpital Saint-Antoine, salle Cruveilhier, dans le service de M. le Dr Monod, suppléé par M. le Dr Walther.

Cette jeune fille présente tous les signes d'une péritonite aiguë suppurée. Les traits sont tirés, les yeux excavés, la face pâle. Le pouls est fréquent, petit. La température maxillaire est de 38°,8. Le ventre est ballonné, sonore à la percussion. Langue sèche, quelques vomissements verdâtres.

L'intelligence est bien conservée, et la malade répond très distinctement aux questions qu'on lui adresse.

Bien réglée depuis l'âge de 14 ans. Santé toujours très bonne. Jamais de dérangements gastro-intestinaux. Jamais de vomissements alimentaires, ni d'hématémèses, ni de mélæna.

Le 5 octobre dernier, elle est prise tout à coup, au milieu de la journée, de douleurs violentes dans l'abdomen accompagnées de vomissements alimentaires. On la transporte à l'hôpital où on constate tous les signes d'une péritonite aiguë.

(1) Voir Poupinel. *Revue de chirurgie*, juillet, août 1889.

Digitized by Google

Le lendemain, aggravation de l'état général. Langue sèche, soif vive. Pas de vomissements. Température, 37°,6. Les douleurs abdominales augmentent d'intensité. Le ventre est très développé, très douloureux à la pression. Sonorité dans les flancs.

Diarrhée assez abondante.

Par le toucher vaginal, on constate une petite grosseur dans le cul-de-sac latéral gauche, du volume d'une noix, très douloureuse. Rien à droite.

Le 8 octobre, la *laparotomie* est faite par M. Walther.

A l'ouverture du ventre, on trouve dans le péritoine une grande quantité de pus. Le grand épiploon est rouge et épaissi. Les anses intestinales sont agglutinées et recouvertes de fausses membranes. Le maximum des lésions inflammatoires porte sur le petit bassin, où les intestins sont complètement recouverts d'un exsudat grisâtre, très épais, que l'on est obligé de décortiquer peu à peu à l'aide des doigts. Au niveau du cæcum, l'inflammation péritonéale paraît aussi plus prononcée ; craignant une perforation de l'appendice iléo-cæcal, on le résèque. Rien du côté des annexes de l'utérus.

Grand lavage du péritoine à l'eau bouillie et salée.

Sutures du ventre à trois plans. Pansement à l'iodoforme.

Dans la soirée, l'opérée donne les signes d'une agitation extrême, puis elle meurt dans le collapsus.

Autopsie : En ouvrant le ventre, on aperçoit un vaste épanchement de couleur jaunâtre, de consistance épaisse, collecté entre le foie et le diaphragme. Sur la face antérieure de l'estomac, au niveau de la partie moyenne, à trois centim. de la petite courbure, on trouve une ouverture circulaire, de la grandeur d'une pièce de 50 centimes par laquelle s'écoule un liquide jaunâtre. L'estomac est peu distendu ; il est rempli d'un liquide semblable à celui qui s'est collecté entre le diaphragme et le foie. La muqueuse a sa coloration normale ; par places un peu d'emphysème cadavérique. Au niveau de la perforation existe une ulcération très large, arrondie, à bords taillés à pic, sans rougeur, ni trace d'inflammation. Sur la face postérieure de l'estomac du côté de la muqueuse se voient deux autres ulcérations, très larges situées au même niveau que la précédente ; sur l'une d'entre elles l'estomac est presque perforé, et à peine l'épaisseur d'une pelure d'oignon. A leur niveau l'estomac n'a contracté aucune adhérence avec les organes voisins.

Péritonite suppurée dans le petit bassin qui est tapissé de fausses membranes. L'utérus est normal, ainsi que ses annexes. Rien du côté des autres organes.

Remarques. — Cette observation est intéressante à deux points de vue :

1° Le début rapide des accidents de perforation, survenus au milieu d'une santé parfaite en apparence n'a pas permis de soupçonner l'existence d'un ulcère stomacal.

2° La prédominance des signes de péritonite dans le petit bassin, pouvait faire croire à un point de départ pelvien du côté des annexes, d'autant plus que le toucher vaginal faisait

Digitized by Google

sentir dans le cul-de-sac gauche une petite grosseur qui n'était qu'un amas de fausses membranes.

M. WALTHER. — J'ai engagé M. Hélary à présenter la pièce que vous venez de voir parce qu'elle m'a parue fort intéressante non seulement au point de vue de l'anatomie pathologique, mais surtout à celui du diagnostic et de l'intervention opératoire.

La malade âgée de 17 ans, avait été prise brusquement sans aucune cause appréciable, trois jours auparavant, d'accidents de péritonite aiguë généralisée. Abdomen distendu, difficile à explorer ; on sentait par le toucher vaginal combiné à la palpation abdominale une collection pelvienne gauche. Malgré la gravité de l'état général, je fis immédiatement la laparotomie, je trouvai une péritonite suppurée généralisée : cavité pelvienne pleine de pus, anses intestinales recouvertes de fausses membranes épaisses et adhérentes qui sont enlevées avec une certaine difficulté. Aucune lésion de l'utérus ni des annexes. Autour du cæcum, foyer purulent volumineux encore limité par des anses intestinales agglutinées. Pensant que là était le point de départ de la péritonite, je fis la résection de l'appendice enfoui dans des fausses membranes. Mais l'examen immédiat de cet appendice montre qu'il n'était point perforé. Enfin dans la partie supérieure de l'abdomen, les lésions allaient en s'atténuant, le pus était moins abondant, les anses intestinales et l'épiploon simplement agglutinés sans foyer purulent.

Après un très abondant lavage à l'eau bouillie et salée, l'abdomen fut refermé ; deux gros drains placés à la partie inférieure de la suture.

L'état général alla toujours s'aggravant et la malade mourut 8 heures après l'opération.

Or, l'autopsie a montré comme vous l'avez vu, que le point de départ était un ulcère perforant de la face antérieure de l'estomac. Mais ce qu'il y a de fort intéressant, c'est qu'au niveau de la région épigastrique, autour de la perforation, il n'y avait point de foyer purulent, point de fausses membranes épaisses purulentes, mais seulement des adhérences qui unissaient la face antérieure de l'estomac au foie et qui applatissaient les anses intestinales voisines.

La localisation relative des lésions à la partie inférieure

Digitized by Google

de l'abdomen, est sans doute due à ce que, au moment de la perforation, les liquides contenus dans l'estomac sont tombés dans le petit bassin ; leur simple passage dans la région sus-ombilicale n'a provoqué qu'une péritonite adhésive, tandis que leur séjour dans les régions inférieures y a provoqué cette péritonite purulente si intense qui semblait le foyer principal.

J'ai observé il y a trois mois, un cas analogue à l'hôpital Baujon, où j'étais appelé dans l'après-midi pour une jeune fille d'une vingtaine d'années, prise subitement aussi depuis trois jours, de péritonite suraiguë. Elle avait raconté que les accidents avaient débuté par une vive douleur dans la fosse iliaque droite et le bas du ventre. On pensait donc à une perforation de l'appendice. Je ne fis aucune opération à cause de la gravité extrême de l'état général et la malade mourait 2 heures après que je l'avais vue. L'autopsie montra encore ici un ulcère perforant de l'estomac.

Ces faits me semblent fort importants pour le diagnostic et montrent l'impossibilité de reconnaître cliniquement l'origine de pareils accidents, mais surtout l'extrême difficulté de reconnaître le point de départ au cours même de la laparotomie. Il est certain qu'après avoir nettoyé de vastes foyers purulents de la partie inférieure de l'abdomen et surtout de la région péri-cæcale, l'exploration est arrêtée par la constatation de l'atténuation des lésions dans les régions sus-ombilicales, d'autant plus qu'ici, les organes sont réunis par des adhérences qui semblent plutôt protéger cette zone supérieure de l'abdomen.

Séance du 24 Octobre 1890.

PRÉSIDENCE DE M. CORNIL.

Présentation d'un fibro-myôme kystique de l'utérus, par MALHERBE, interne des hôpitaux.

La tumeur que nous avons l'honneur de vous présenter, a été enlevée par M. le Dr Segond, chez une femme dont voici l'observation :

Digitized by Google

OBSERVATION. — Madame X..., 46 ans. N'a jamais fait de maladies sérieuses.

A été réglée à 12 ans. A l'âge de 15 ans, avortement probablement provoqué. Depuis lors n'a jamais eu de grossesse.

Toute sa vie, très bien réglée : environ tous les 20-21 jours. L'écoulement était normal.

Il y a 10 ans, pendant 3 ans elle a eu des pertes sanguines ; elle a été soignée par un médecin de Boulogne ; pas de toucher vaginal à cette époque et par conséquent, pas d'autres renseignements.

Puis les pertes ont cessé. Depuis il ne s'est rien produit.

C'est après les pertes, c'est-à-dire il y a 6 ans que l'augmentation de volume du ventre paraît avoir commencé.

Aucun trouble de la santé jusqu'à il y a 6 semaines avant l'opération.

Le premier accident a été une poussée de péritonite qui a décidé l'opération, péritonite partielle et localisée s'étant révélée par des douleurs au creux épigastrique et correspondant à des adhérences de certaines parties amincies de la tumeur avec le grand épiploon.

Tous les signes résultant de l'examen de la malade font porter le diagnostic de kyste uniloculaire de l'ovaire.

L'opération est pratiquée le 13 février 1890.

Après toutes les précautions antiseptiques prises, on incise couche par couche les parois abdominales sur la ligne médiane dans une étendue d'environ 10-12 centimètres au-dessus de la symphyse pubienne, puis l'incision est prolongée supérieurement de quelques centimètres au-dessus de l'ombilic.

La tumeur mise à nu est ponctionnée ; il s'écoule un liquide brun rougeâtre qui n'est autre que du sang. La poche une fois vidée, une autre ponction est nécessaire pour vider une autre poche. La quantité du liquide recueillie équivaut à un peu plus de 6 litres 1/2 près de 7 litres.

En cherchant alors à attirer la tumeur au dehors et en passant la main à la surface, on voit qu'elle est adhérente, au niveau de 3 ou 4 petits kystes de la grosseur d'une noix faisant hernie à la partie supérieure de la tumeur, avec le bord inférieur de l'épiploon.

Cette adhérence du péritoine avec ces parois kystiques amincies est le résultat d'une péritonite partielle qui a prévenu probablement leur rupture.

Résection d'environ 10-12 centimètres de cette partie de l'épiploon.

On peut alors faire basculer en avant la tumeur, mais on s'aperçoit qu'elle fait corps avec l'utérus, qu'elle se continue avec sa paroi postérieure et qu'elle est flanquée de chaque côté des annexes ; des ligaments larges, des trompes et des ovaires.

On procède à la pédiculisation des annexes et à leur extirpation.

La tumeur débarrassée de tout ce qui l'entoure est pédiculisée ; une sonde introduite dans la vessie montre que celle-ci n'est pas intéressée dans la ligature.

Transfixion à l'aide d'une broche, ligature élastique et section.

La cavité utérine se présente largement ouverte et un peu dilatée.

L'opération est terminée avec tous les soins antiseptiques nécessaires, la plaie abdominale refermée par des sutures au fil d'argent et le

Digitized by Google

pédicule de la tumeur fixé au dehors par la broche dans l'angle inférieur de l'incision.

La cavité utérine est remplie de poudre d'iodoforme ; pansement à la gaze iodoformée, ouate, bandage de corps.

Durée de l'opération = 45 minutes.

Le pédicule est tombé au 14e jour, il restait une petite cavité qui s'est comblée rapidement.

La malade est actuellement complètement guérie, tout s'étant fort bien passé.

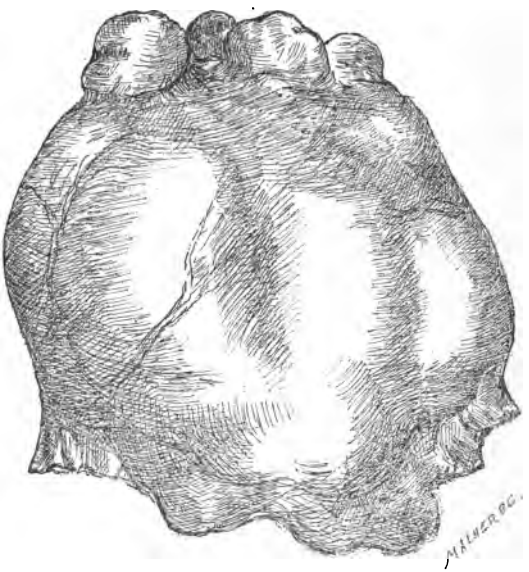

La tumeur enlevée à l'aspect d'une grosse masse ovoïde, à grand diamètre vertical, sans ligne de démarcation bien nette avec le corps utérin avec lequel elle se continue au niveau du fond.

A quelques centimètres au-dessus de ce fond et lui correspondant, on voit se détacher de chaque côté de la tumeur les ligaments larges et les annexes : trompes et ovaires qui ont d'ailleurs été sectionnés après pédiculisation.

La face postérieure est sur le même plan que la face correspondante de l'utérus. La face antérieure au contraire s'avance en avant et fait une énorme saillie ; c'est sur cette face surtout que l'épaisseur de la tumeur est la plus considérable.

Voici quelles sont ses dimensions : longueur de la face antérieure du point de section au sommet = 27 centimètres.

Largeur prise au milieu = 22 centimètres.

Digitized by Google

Pour la face postérieure.
Longueur = 16 centimètres.
Largeur = 24 centimètres.

La différence de longueur de la face antérieure et de la face postérieure tient à ce que la section utérine siège au tiers inférieur même de la face postérieure qui est ainsi, comme coupée en biseau à ce niveau.

La tumeur est également plus développée vers la droite, côté vers lequel elle semble s'incliner.

La face antérieure bombée présente lorsqu'on la palpe, des parties

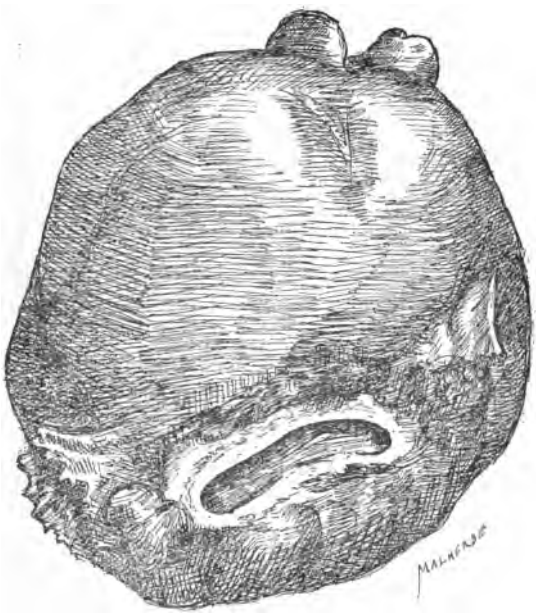

dures et d'autres beaucoup moins résistantes. Elle est assez dépressible dans ses deux tiers supérieurs. Son tiers inférieur au contraire donne la sensation de nodosités épaisses.

La face postérieure est à peu près lisse, presque plane, sans bosselures extérieures et se continue avec la face correspondante de l'utérus.

L'extrémité supérieure légèrement inclinée à droite est arrondie et présente quatre petits kystes proéminents formant deux groupes : un antérieur et un peu à droite comprend deux kystes ayant le volume de grosses noix ; un postérieur et à gauche comprend 2 kystes plus petits du volume d'une noisette. Un de ces derniers ayant une paroi extrêmement amincie, adhérait au grand épiploon et paraissait sur le point

Digitized by Google

de se rompre. Tous les autres présentent une dureté plus ou moins grande.

L'extrémité inférieure ou la base de la tumeur se compose de deux parties assez distinctes : une antérieure faisant saillie en avant assez irrégulière ; une postérieure, comme cachée derrière, n'étant autre chose que la cavité utérine sectionnée, et située sur la même place que la face postérieure de la tumeur.

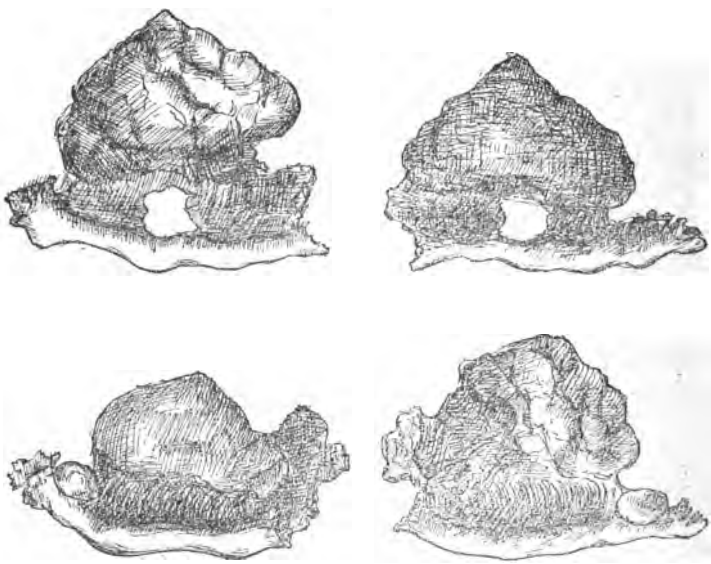

Cette base comprenant l'ouverture de la cavité utérine et la section des parties latérales de la tumeur mesure environ 12 centim. en largeur dont la moitié pour la cavité de l'utérus. L'épaisseur des parois utérines à ce niveau est de 2 centim. pour la paroi postérieure et de 4 centim. 1/2 pour la paroi antérieure.

Immédiatement à droite se trouvent des masses champignonnées, indurées.

Le doigt introduit dans la cavité de la matrice s'enfonce de 3 centim. 1/2 environ.

Les côtés de la tumeur sont arrondis, lisses, se continuant avec les faces et ne présentent rien de particulier.

Au niveau du fond de l'utérus et un peu aux dépens de la face postérieure, on aperçoit le pédicule sectionné des ligaments et des trompes.

Les trompes ont une longueur à peu près normale ; elles paraissent simplement un peu hypertrophiées.

Digitized by Google

Les ovaires sont gros, bosselés et inégaux.

L'ovaire droit a une longueur de 7 centim. 1/2 et une hauteur de 5 centim. 1/2. Sa face antérieure, irrégulière, présente des bosselures. Sa face postérieure est plus lisse et plus unie. Sa forme est triangulaire à base supérieure et à sommet inférieur renfermant un petit kyste.

L'ovaire gauche moins volumineux a une longueur de 5 centim. 1/2 et une hauteur de 4 centim. Il a une forme également triangulaire. La face antérieure présente aussi quelques irrégularités. Entre son extrémité gauche et le pavillon de la trompe se voit un kyste de la grosseur d'un grain de raisin.

Après avoir sectionné la tumeur au niveau de sa face antérieure pour étudier son intérieur et son contenu, voici ce que l'on constate :

La paroi antérieure est très inégale quant à son épaisseur : elle est relativement mince dans sa moitié supérieure, épaisse, au contraire, dans sa moitié inférieure. C'est dans cette dernière moitié que l'on sent des masses volumineuses, dures, faisant saillie dans l'intérieur.

Ces sortes de champignons font corps intime avec cette paroi qu'elle épaissit, mais ne sont sensibles qu'à l'intérieur même.

La paroi postérieure est d'une façon générale plus épaisse, mais présente sur toute sa hauteur ces sortes de masses champignonnées où elles acquèrent un volume très considérable.

En portant le doigt vers le sommet de la tumeur, on voit qu'elle communique avec les petits kystes qui font saillie à l'extérieur ; un de ces kystes présente même une paroi réduite à une pellicule translucide qui n'aurait pas vraisemblablement tardé à se rompre, si des adhérences à ce niveau avec le péritoine n'étaient pas venues en quelque sorte retarder et peut-être empêcher cette rupture.

Un doigt introduit dans l'intérieur de la tumeur, et un autre dans la cavité utérine, sont séparés par une paroi mesurant environ 1 centimètre d'épaisseur.

La tumeur assez vasculaire, renferme, outre la quantité de liquide ponctionné, mesurant à peu près 7 litres, un énorme caillot gros comme une tête de fœtus à terme.

L'analyse de ce liquide présentant une coloration rouge brun et un aspect trouble a été faite par M. Leclerc, pharmacien.

Il présente une réaction alcaline ; sa densité est de 1031.

Par litre il renferme :

Substances solides	97 — 08
Fibrine	0 — 33
Matières albumineuses	38 — 14
Sels minéraux anhydres	8 — 06

L'examen au microscope permet d'y reconnaître les éléments du sang. L'examen histologique a été pratiqué par notre excellent collègue et ami Morax :

La tumeur présente la structure du fibro-myôme kystique.

La paroi du kyste est constituée par une couche externe fibreuse et peu vasculaire et une couche interne qui se confond insensiblement avec la précédente et qui est formée par des faisceaux conjonctifs et des fibres musculaires lisses en petite quantité. Cette couche est très

Digitized by Google

vasculaire; les capillaires et les vaisseaux sont distendus et donnent à cette zone une coloration brunâtre.

Au voisinage de la face interne on constate en différents points des ruptures vasculaires et de petits épanchements sanguins.

Il n'existe en aucun point de foyers pigmentaires.

Au niveau des petites saillies kystiques, les fibres musculaires sont en plus grande abondance et les faisceaux conjonctifs et les vaisseaux sont moins développés.

Ces parties paraissent plus jeunes que les précédentes.

La face externe du kyste est tapissée par le péritoine qui présente sa structure normale.

La face interne est revêtue par des amas de fibrine.

Nulle part on ne trouve d'éléments épithéliaux de révêtement.

Il s'agit donc vraisemblablement d'un pseudo-kyste hémorrhagique.

Cette observation nous a paru intéressante à plusieurs points de vue.

Tout d'abord, ces tumeurs fibro-kystiques de l'utérus relativement assez rares, présentent une difficulté très grande de diagnostic. C'est principalement avec les kystes de l'ovaire qu'elles ont été confondues et c'est ce qui eut lieu, en particulier pour notre malade chez qui le diagnostic porté fut celui du kyste de l'ovaire.

La plupart des signes de différenciation indiqués comme pouvant mettre sur la voie : la différence de résistance dans les diverses régions de la masse néoplasique, le rôle des phénomènes stéhoscopiques, ainsi que le plus ou moins d'élévation ou d'abaissement de l'utérus, n'ont pas une signification bien absolue.

Le volume énorme de la tumeur, la fluctuation, l'absence de pertes sanguines, sont des signes à peu près communs avec les kystes ovariques.

L'examen histologique du liquide recueilli après ponction peut, il est vrai, donner de bons renseignements; mais il n'est pas toujours pratiqué et il peut également être négatif.

Il n'existe donc pas de signes certains pouvant mettre à l'abri d'une erreur de diagnostic.

D'autre part, l'évolution de l'affection présente ceci de remarquable que, ainsi qu'on le trouve dans la plupart des observations de ce genre, les métrorrhagies ont fait défaut, tandis qu'elles sont, au contraire, abondantes dans les tumeurs fibreuses de l'utérus.

On trouve bien dans l'observation de notre malade des

Digitized by Google

pertes sanguines, mais ces pertes remontent à 10 ans ; elles ont duré pendant 3 ans alors que débutait probablement son corps fibreux ; puis depuis cette époque aucune métrorrhagie. C'est immédiatement après que la malade a commencé à voir grossir son ventre. Il est probable que la poche kystique que nous avons vue, s'est développée à ce moment et l'on peut se demander si l'hémorrhagie qui se faisait avant à l'extérieur n'a pas continué à se produire, mais alors en dedans pour constituer ce vaste kyste ainsi que sa nature hémorrhagique tendrait à le faire supposer.

Épithélioma de l'ovaire à cellules cylindriques, par PAUL CLAISSE, interne des hôpitaux.

Les pièces que j'ai l'honneur de présenter proviennent du service du professeur Laboulbène, suppléé par M. le Dr Thibierge. Voici l'observation résumée :

Il s'agit d'une femme de 50 ans, entrée le 6 octobre 1890, à la Charité, salle Briquet, n° 18. L'interrogatoire de la malade ne décèle rien d'intéressant dans ses antécédents héréditaires et personnels. Elle s'est toujours bien portée. Depuis trois mois seulement elle a commencé à ressentir des douleurs dans le ventre qui peu à peu est devenu volumineux. En même temps la malade maigrissait, s'affaiblissait ; les jambes enflaient légèrement, l'appétit diminuait. Dans les dernières semaines étaient survenues aussi quelques douleurs dans la miction, et les garde-robes étaient devenues assez irrégulières, alternatives de diarrhée et de constipation. Aucun autre symptôme ; pas de vomissements ; la menstruation reste régulière : les règles ont encore lieu dans la semaine qui précède l'entrée à l'hôpital.

La malade examinée le 7 octobre est dans un état de cachexie prononcée. Le teint est pâle, la face très amaigrie ; il y a un peu d'œdème des jambes. Le ventre est très volumineux : une ascite considérable gêne pour l'exploration.

Par une ponction nous retirons 6 litres d'un liquide citrin, transparent. On peut alors examiner l'abdomen et y reconnaître la présence d'un assez grand nombre de tumeurs.

L'une de ces tumeurs est médiane, peu mobile, derrière le pubis qu'elle dépasse un peu. Deux autres, symétriques, paraissant correspondre à la situation des ovaires flottent librement dans le reste de liquide ascitique, donnant sous la main une sensation comparable à celle du ballottement fœtal. D'autres tumeurs douées d'une mobilité analogue se sentent sous la paroi abdominale, un peu au-dessous de l'ombilic et de chaque côté.

Par le toucher vaginal, on sent le col qui paraît sain, d'une consistance normale : mais le corps de l'utérus porte sur la face postérieure deux bosselures du volume d'une petite noix : il est un peu mobile et ses mouvements se transmettent à la tumeur médiane rétro-pubienne qui paraît lui être intimement unie.

Digitized by Google

On porte le diagnostic de cancer du corps de l'utérus avec dissémination dans le péritoine et noyaux secondaires dans le grand épiploon.

Dans les jours qui suivent, la maladie prend une allure très rapide; l'ascite, au bout de 6 jours, nécessite une nouvelle ponction; on retire 8 litres de liquide citrin.

La cachexie s'accentue et la malade meurt le lundi 20 octobre.

L'AUTOPSIE pratiquée le mardi 21 montre que le diagnostic n'était pas absolument exact.

Il existe en effet au niveau de l'utérus et des annexes deux sortes de tumeurs : les unes faisant corps avec l'utérus, les autres d'aspect tout différent, siégeant au niveau des ovaires; d'autres tumeurs trouvées dans l'abdomen paraissent analogues à ces dernières.

L'utérus présente 3 tumeurs principales : la plus volumineuse coiffe le fond de l'utérus ; deux autres plus petites siègent sur la face postérieure. Elles offrent la disposition macroscopique, la coloration et la consistance lardacée du fibro-myôme utérin. La vessie et le rectum paraissent sains et n'ont contracté avec les parties voisines aucune adhérence anormale.

Les annexes de l'utérus sont converties en deux masses bourgeonnantes libres dans la cavité péritonéale, la droite pèse environ 250 gr. la gauche 150 gr. L'on retrouve facilement les trompes qui ne paraissent pas altérées. Les masses néoplasiques sont de coloration blanc grisâtre, très molles et fragiles, recouvertes de végétations de volume variable à surface irrégulière, très friables. De place en place, elles présentent des kystes dont quelques-uns atteignent la dimension d'une noisette ; si l'on incise ces kystes, on en voit sortir un peu de liquide lactescent, et l'on voit que leur cavité est à peu près comblée par des végétations analogues à celles qui revêtent la tumeur.

Outre ces deux tumeurs ovariennes, on retrouve dans l'abdomen un assez grand nombre de tumeurs offrant toutes le même aspect macroscopique ; il en existe un certain nombre disposées en chapelet sur le bord libre du grand épiploon, arrondies et sans aucune connexion avec l'intestin ni la paroi, ce qui explique la mobilité toute particulière que nous avions remarquée en palpant l'abdomen.

D'autres noyaux sont disséminés sur différents points du péritoine ; il en existe un groupe important sur la face inférieure du diaphragme, aux environs du bord postérieur du foie. La propagation s'est même faite à travers le diaphragme, et sur la plèvre diaphragmatique, on voit quelques petits noyaux entourés d'une vascularisation abondante. Enfin l'on retrouve sur la face interne du poumon gauche au-dessous du hile quelques petites masses arrondies du volume d'une lentille.

Suchard, qui a bien voulu faire un *examen microscopique* rapide, a trouvé dans les trois tumeurs utérines, la structure classique du fibro-myôme utérin,

Dans les tumeurs ovariennes il a vu des axes conjonctivo-vasculaires revêtus d'une couche d'épithélium cylindrique. La structure des noyaux secondaires du péritoine est identique.

L'on trouve dans cette observation un exemple d'épithélioma à cellules cylindriques de l'ovaire, offrant la plus grande analogie avec certains kystes végétants. Il s'en différencie surtout par sa dissémination et sa marche rapide.

Digitized by Google

Tumeur du triangle de Scarpa, par GENOUVILLE, interne des hôpitaux.

Cette pièce paraît être un nouvel exemple de sac déshabité de hernie crurale ayant fait croire à une tumeur.

La malade se croyait atteinte de hernie crurale et portait bandage depuis 18 mois. Depuis deux mois la tumeur avait grossi notablement, et avait acquis le volume d'un petit poing d'adulte.

La tumeur était dure, bosselée, légèrement douloureuse ; elle ne présentait aucune impulsion dans les efforts de toux.

De plus, on sentait dans la fosse iliaque correspondante, une chaîne moniliforme sur le trajet des vaisseaux iliaques externes.

M. Desprès fait le diagnostic de sarcome intermusculaire.

Le 22 octobre, une incision courbe conduit sur la tumeur : M. Desprès l'incisa : il s'en échappe 20 à 30 grammes d'un liquide citrin. La poche elle-même rappelle l'aspect de la cavité utérine, par des dimensions et l'épaisseur de la paroi.

Poursuivant l'extirpation de la tumeur, M. Desprès voit qu'elle s'engage dans l'anneau crural. Il coupe alors, le plus loin possible. avec l'écraseur de Chassaignac.

M. Desprès pense que c'est là un sac herniaire déshabité dont les parois et surtout le collet ont subi la transformation fibreuse. En regardant de plus près le sac, on voit qu'il est formé de deux sacs placés l'un derrière l'autre, et qu'ils communiquent par 3 pertuis admettant le passage de la sonde cannelée. Il se serait donc produit deux hernies successives, ayant successivement guéri (on se rappelle que la malade portait bandage depuis 18 mois).

Comme on le voit, l'aspect des deux sacs est très différent : la paroi du premier est à peine épaissie : au contraire celle du second est très épaisse : l'épaississement en est inégal, variant de 2 à 8 millimètres ; c'est ce qui avait pu donner à la tumeur la forme marronnée et sa consistance dure.

Un premier examen histologique rapide a été pratiqué par mon collègue Cazin : l'examen du collet a montré que la masse dure qu'il présente était exclusivement composée de tissu fibreux. Dans certains points, on voit une infiltration de cellules rondes.

Quant à la paroi du sac, prise dans la partie la plus épaisse, elle se montre composée de tissu fibreux très dense, absolument infiltrée de cellules rondes qui sont surtout très abondantes dans la moitié interne de l'épaisseur de cette paroi.

Un examen plus complet sera pratiqué ultérieurement et publié s'il s'il y a lieu.

M. CORNIL fait remarquer que les parois de la poche sont constituées de dedans en dehors par des fausses membranes de fibrine, du tissu fibreux, de la graisse, enfin par la séreuse péritonéale. L'examen histologique dira si l'on a affaire à une épiplocèle ou à un sac herniaire deshabité.

Digitized by Google

Corps étrangers articulaires.

M. Roussel présente des corps étrangers articulaires provenant d'un malade du service du Dr B. Auger, à Beaujon. Ces corps étrangers au nombre de dix ont été extraits de l'articulation du genou, le 12 octobre, par MM. Lasserre et Roussel, internes du service.

Le malade, âgé de 21 ans, ne présente aucun antécédent héréditaire. Ni rhumatisme, ni maladie nerveuse, chez aucun des membres de sa famille, lui-même a toujours été bien portant et se livrait jusqu'à ces derniers temps aux travaux de la culture.

A l'âge de 8 ans, en soulevant un objet lourd il se serait démis le genou. Cette sorte d'entorse, soignée par un rebouteur, ne l'arrêta que quelques jours. Seulement, peu de temps après, il aperçut sur le côté externe du cul-de-sac sous-tricipal, une petite grosseur très mobile, « voyageant, suivant son expression, dans tous les coins du genou ».

Ce corps étranger grossit chaque année. Puis il se forma un épanchement qui s'accrut parallèlement à la tumeur. Bientôt le malade constata que le nombre de « grosseurs » augmentait également et d'après son opinion, elles étaient au nombre de 6 à 8 au moment de son entrée à l'hôpital (8 octobre).

Il y a trois ans, le genou s'accrut subitement dans des proportions assez considérables, pour rester dans ces dernières années à peu près tel quel. Un médecin lui appliqua des vésicatoires et des pointes de feu à cinq reprises.

Pendant cette évolution, aucun symptôme fonctionnel marqué : Jamais de douleur, et en particulier, jamais la douleur vive et subite, décrite par les classiques, ne se produisit. Jamais d'autre gêne que celle déterminée par le volume de l'articulation.

Le malade fatiguait davantage en montant les escaliers. Il se trouvait quelquefois obligé de s'arrêter, les corps étrangers volumineux, « calant » pour ainsi dire les deux os limitent leur mobilité, empêchant l'extension et la flexion de la jambe ; cet arrêt était d'ailleurs purement mécanique et non douloureux.

Un jour il fut obligé de garder quelque temps la chambre ; un corps étranger s'était logé juste dans l'interligne sur le côté externe de l'articulation et empêchait les mouvements ; puis le corps s'étant déplacé, le malade reprit ses occupations.

Au moment de l'examen, la peau a son aspect habituel.

Les limites de la synoviale se dessinent très bien, notamment le cul-de-sac supérieur. En faisant fléchir la jambe sur la cuisse, la rotule et le tendon rotulien forment une corde tendue qui segmente la tumeur et lui donnent un aspect « en bissac » très accentué.

Les mouvements sont bien conservés et les ligaments latéraux ne paraissent pas relâchés.

La mensuration donne comparativement à droite et à gauche.

		A droite	A gauche
Circonférence :	Au-dessus de la rotule...	33 cent.	40 cent.
	Au niveau — ...	31 —	36 —
	Au-dessous — ...	30 —	33 —

Opération, le 12 octobre.

Digitized by Google

La peau, étant soigneusement rendue aseptique, nous pratiquons une incision verticale de 10 centim. de longueur, dont l'extrémité inférieure affleure le bord supérieur de la rotule.

Le triceps, assez épais à cet endroit, est sectionné ; puis la synoviale, dans une étendue égale à celle de l'incision cutanée.

Le liquide, visqueux, s'écoule abondamment. Puis nous extrayons les corps étrangers. La cavité articulaire est soigneusement explorée. La synoviale se montre très épaissie, très vascularisée, légèrement villeuse. Pas de plaques calcaires, pas d'indurations localisées. Tous les corps étrangers sont libres, sauf un, qui adhère à la séreuse par quelques filaments assez ténus.

Surfaces articulaires normales.

Nous pratiquons alors un lavage d'environ 3 litres de sublimé chaud à 1/2000 ; puis nous suturons la synoviale en l'adossant à elle-même, à l'aide de soie aseptique.

Drainage par un gros drain dans le grand cul-de-sac.

Sutures superficielles au crin de Florence. Pansement.

Immobilisation dans une gouttière plâtrée.

Les corps étrangers, présentent un volume très inégal.

Le plus gros a le volume d'un gros œuf de poule, mais sa surface, irrégulière, mamelonnée ; rappelle très exactement l'aspect du choufleur. Les autres ont le même aspect ; le plus petit a la dimension d'une noisette. Tous sont de nature cartilagineuse et offrent, après dessiccation une légèreté remarquable.

Aussitôt après la fermeture de l'articulation, le liquide se reproduisit. Le surlendemain, le genou avait repris les dimensions qu'il avait avant l'opération.

Compression énérgique. Suppression du drain le deuxième jour ; l'épanchement diminue. Le dixième jour il ne reste que très peu de liquide et un épaississement de la synoviale facilement constatable.

Le 15e jour le malade marche sans gêne.

La température a constamment oscillé entre 37° et 37°,9.

Nous avons cru intéressant de présenter à la Société ce cas qui nous paraît remarquable par la nature, le volume et le nombre des corps étrangers et par le résultat du traitement mis en pratique.

Cancer du rectum. — Accidents d'obstruction par péritonite et adhérences anciennes ayant déterminé au-dessous du néoplasme des rétrécissements par coudure brusque du côlon descendant, par M. LEFEBVRE, interne des hôpitaux.

La malade dont voici les pièces était entrée à l'hôpital Broussais, dans le service de M. Chauffard il y a trois semaines, pour des accidents d'obstruction intestinale incomplète dont elle souffrait par intermittences déjà depuis deux ans et demi. A une période antérieure alors que la malade était soignée à l'hôpital Cochin, aux phénomènes d'obstruction s'étaient joints des accidents péritonitiques dont nous avons retrouvé la trace dans les adhérences anciennes qui immobilisaient le côlon descendant dans sa partie supérieure en l'appliquant contre la paroi postéro-latérale de la cavité abdominale.

Digitized by Google

L'état d'amaigrissement de la malade, les alternatives de diarrhée profuse et de constipation opiniâtre et surtout la présence d'une tuméfaction cylindrique rénitente dans la fosse iliaque gauche, tuméfaction surmontée d'une ampliation du gros intestin qui la rendaient appréciable à la palpation dans toute son étendue supérieure permirent de poser le diagnostic de cancer du rectum à l'union du côlon en l'absence de tout renseignement fourni par le toucher rectal.

Une intervention chirurgicale fut refusée par la malade et elle succombait à la péritonite qui s'était déclarée peu de temps après.

L'autopsie est venue justifier le diagnostic. Le rectum au delà des limites du doigt était un peu au-dessus de l'articulation sacro-iliaque du côté gauche le siège d'un épithélioma en virole qui avait déterminé une obstruction relative du canal intestinal sur une étendue de 3 centimètres environ.

Il était libre d'adhérences. Peu de ganglions sont envahis par la dégénérescence.

Mais à l'ouverture de l'abdomen, une fois les anses d'intestin grêle relevées, ce qui frappait avant le rétrécissement rectal, c'était une série de trois rétrécissements dus à une coudure brusque du côlon descendant. A ces coarctations très serrées, on reconnaissait pour cause l'adhérence et l'immobilisation du côlon contre la paroi abdominale postéro-latérale. Un de ces rétrécissements siégeait un peu au-dessous de l'union du côlon transverse au côlon descendant, un autre au niveau de la partie moyenne du côlon, un troisième enfin, siégeait un peu au-dessus de la virole cancéreuse. Au-dessus de chacun d'eux, l'intestin avait subi une ampliation notable, et même au-dessus du rétrécissement supérieur, la face interne de l'intestin présentait une coloration noirâtre sur une étendue de 10 centim., coloration due probablement à l'infiltration sanguine d'une portion dilatée de l'intestin, au-dessus d'un rétrécissement.

Chacun de ces rétrécissements était plus serré que la virole cancéreuse.

L'*examen histologique* de la virole cancéreuse nous a permis de constater, au niveau des bords saillants et renversés de l'ulcération, une vascularisation sous-muqueuse très accentuée, sans grandes déformations des glandes. Les couches profondes, au niveau des saillies papillomateuses sont le siège de prolifération cellulaire (petites cellules rondes, interposées aux glandes).

Nombreuses cavités remplies de cellules polymorphes.

Quant à la coloration ecchymotique constatée au niveau du côlon transverse, avant son union au côlon descendant, et au-dessus du premier rétrécissement par bride péritonéale, elle ne paraît pas due à une dégénérescence épithéliomateuse secondaire de l'intestin, non plus qu'à une extravasation sanguine.

L'examen microscopique n'a permis de constater que la néoformation de vaisseaux sanguins dans l'épaisseur de la couche muqueuse et la cellulaire sous-muqueuse.

La présentation de cette pièce nous a paru intéressante au point de vue chirurgical.

Digitized by Google

L'extirpation du rectum n'était pas indiquée étant donnée l'absence des signes fournis par le toucher rectal.

La dilatation du gros intestin sur la partie supérieure de son trajet, la tuméfaction constatée dans la fosse iliaque gauche (un des points d'élection de l'épithélioma intestinal) permettaient de penser à l'ablation par la laparotomie ou tout au moins à la création d'un anus contre nature. Mais si l'intervention avait permis de mettre la malade à l'abri des accidents du rétricissement cancéreux du rectum, si même elle avait permis d'extirpation et la guérison radicale de l'épithélioma, elle n'aurait pas pu remédier aux accidents déterminés par les retrécissements plus élevés que la tumeur appréciée à la palpation abdominale, accidents qui, à cause du degré de constriction de ces rétrécissements par adhérence, mettaient plus immédiatement la vie de la malade en danger au moment de son entrée à l'hôpital.

M. Cornil attire l'attention sur l'infiltration hémorrhagique de la muqueuse du côlon transverse ; cette infiltration est analogue à celle qu'on observe au niveau des intestins herniés et peut amener le sphacèle des parois.

M. Chauffard fait observer que le cours des matières n'aurait pu être rétabli par un anus contre nature pratiqué au-dessus du rétrécissement néoplasique et que les deux autres rétrécissements eussent été un obstacle imprévu au succès opératoire.

Lésions constatées à l'autopsie d'un individu ayant succombé à des brûlures du deuxième et du troisième degrés, huit heures après l'accident, par M. Damourette, interne des hôpitaux.

Le nommé D..., François, mécanicien, âgé de 37 ans, est entré dans le service de M. Desprès, à la Charité, le 20 octobre à 10 heures du soir.

D..., présentait à la face, au tronc et sur une partie des membres, de nombreuses brûlures au second et au troisième degrés produites par la vapeur s'échappant d'un tube qui avait fait explosion au théâtre du Palais-Royal le soir même à 9 heures.

Ce malheureux a succombé le lendemain matin à cinq heures dans un coma profond troublé seulement de temps en temps par des mouvements convulsifs.

L'autopsie a permis de constater les lésions suivantes:

Phlyctènes sur la face interne des joues, le voile du palais, la langue.

Digitized by Google

L'épiglotte est congestionnée, boursouflée. Entre sa base et les replis aryténoïdiens existent deux taches noires, symétriques ayant l'étendue d'une lentille et recouvrant une muqueuse très légèrement altérée. Ces taches, examinées au microscope par M. Cazin, notre collègue, ne sont pas dues à une eschare de la muqueuse comme on aurait pu le penser, mais à un amas de mucus contenant de la poussière de charbon. Les replis aryténoïdiens sont très tuméfiés ainsi que les cordes vocales supérieures. Les ventricules de Morgagni ont à peu près complètement disparu. La muqueuse recouvrant toute l'étendue du larynx est très congestionnée.

La muqueuse de la trachée est aussi rouge et congestionnée.

Les bronches sont enflammées jusque dans leurs deuxième et troisième subdivisions. La bronche droite est plus congestionnée que la gauche ainsi que nous le faisait remarquer M. Desprès qui a déjà constaté ce fait dans plusieurs autopsies de brûlés.

A la coupe des poumons on trouve de nombreux infarctus sanguins et une coloration rosée des parties du poumon qui ne présentent pas d'infarctus,

On ne trouve absolument rien dans les autres organes sauf dans le pharynx et la partie supérieure de l'œsophage dont les muqueuses rouges et enflammées présentent des plis et se laissent facilement enlever par le simple frottement des doigts.

L'estomac et le duodénum en particulier n'offrent rien d'anormal.

Pour M. Desprès, la rapidité de la mort serait due aux aspirations de vapeurs brûlantes à une température très élevée. Ces vapeurs ayant brûlé la muqueuse des voies respiratoires jusque dans les petites bronches ont empêché l'hématose de se produire.

Cancer de l'estomac.

M. Renault rappelle avec pièce à l'appui l'histoire d'une femme de 25 ans, souffrant de douleurs vives au creux de l'estomac et morte d'hématémèse.

A l'autopsie on trouva une infiltration néoplasique d'une grande partie des parois de l'estomac, sans adénopathie cancéreuse apparente.

M. Cornil fait remarquer que le microscope peut seul trancher la question de savoir s'il s'agit d'un carcinome, d'un sarcome, d'un lymphadénome, d'un épithéliome à cellules cylindriques ou pavimenteuses, d'une tumeur épithéliale devenue colloïde.

Séance du 31 Octobre 1890.

Présidence de M. Cornil.

Grossesse extra-utérine.

MM. Regnault et Jayle, présentent les organes pelviens d'une femme morte de péritonite purulente. Il existait dans le petit bassin deux poches ; la première n'était autre qu'une hématocèle suppurée com-

Digitized by Google

muniquant avec la trompe également suppurée par un orifice étroit et presque oblitérée ; on en avait extrait un fœtus de 10 cent. de longueur ; la seconde poche semble dépendre de l'ovaire et a ses parois tapissées d'une sorte de membrane épaisse rougeâtre d'apparence placentaire ; à l'intérieur existait un liquide citrin, mais pas d'embryon. On peut se demander s'il ne s'agit pas là d'une nouvelle poche de grossesse extra-utérine.

M. Cornil fait remarquer que la membrane qui tapisse la poche est constituée par de la fibrine, mais qu'il serait néanmoins intéressant de connaître la structure histologique de la paroi tout entière.

Kyste séreux multiloculaire du cou, d'origine congénitale, par Hélary, interne des hôpitaux.

La nommée Victorine Blerizot, âgée de 6 mois, est apportée le 30 octobre 1890, salle Cruveilhier, lit n° 2, dans le service de M. Monod, suppléé par M. Walther, à l'hôpital St-Antoine.

Il s'agit de l'enfant que M. Tarnier présenta à l'Académie de médecine le 27 mai dernier. Cette petite fille, dont l'accouchement se fit normalement par une présentation du sommet, vint au monde avec une tumeur de la partie latérale droite du cou, ayant à peu près le volume de la tête, dure, tendue et transparente. La peau présentait sa coloration normale, mais elle était sillonnée d'un réseau veineux assez fin. L'état général de l'enfant était bon, et la lactation se faisait facilement. Peu à peu, la tumeur s'affaissa, puis elle devint molle et dépressible. Dans le courant de juin, l'amélioration persistant, la petite malade quitta avec sa mère la clinique d'accouchements.

Au mois de septembre un médecin de la ville ponctionna la tumeur à l'aide d'une seringue de Pravaz, mais il n'en retira qu'un peu de sang.

Deux jours après cette ponction, la tumeur réaugmenta de volume ; la peau prit au niveau de la piqûre une coloration noirâtre, et la dilatation veineuse disparut.

Les choses en restèrent là, lorsque le 28 octobre, sans cause apparente, la tumeur doubla de volume en une seule nuit.

La mère apporte alors son enfant dans un état très grave, à l'hôpital Saint-Antoine. La face est pâle, le pouls petit, la respiration difficile. Depuis deux jours la déglutition est impossible. Vomissements verdâtres, convulsions. En présence de ces symptômes alarmants, M. Walther se décide à une intervention immédiate.

La tumeur à enlever s'étend depuis l'apophyse mastoïde, jusqu'à la clavicule du côté droit. Elle a à peu près le volume de la tête d'un fœtus à terme, et mesure 27 centimètres de circonférence et 10 centimètres de hauteur. La peau est normale, excepté en un point (vestige de la ponction) où elle présente une coloration noirâtre, ecchymotique.

Sa consistance, qui était dure à la naissance, est devenue complètement molle. La fluctuation y est très marquée. La transparence n'existe plus. Il n'y a pas de battements, ni de souffle.

Digitized by Google

Opération. — Deux incisions circonscrivent la partie moyenne de la tumeur qui est extirpée en totalité. La dissection est d'abord facilitée par l'état œdémateux du tissu cellulaire qui entoure le kyste, mais elle devient ensuite plus délicate en raison des connexions qui existent avec le paquet vasculo-nerveux du cou. Cependant on ne trouve pas d'adhérences intimes avec la veine jugulaire qui ne communique pas avec la tumeur, comme on l'observe dans certains kystes sanguins de cette région. La tumeur ne présente aucun prolongement en arrière, et elle est entièrement située contre la gaine des vaisseaux, refoulant en arrière le muscle sterno-mastoïdien qui est aplati sur la face postéro-supérieure de la tumeur et dont on ne peut la séparer sans couper une partie du muscle.

Un catgut est passé en arrière sur une sorte de pédicule adhérent à la gaine des vaisseaux et la tumeur est enlevée sans avoir été ouverte. Une petite masse kystique adhérente à la paroi, seule s'est ouverte pendant l'opération, et a laissé s'écouler quelques gouttes d'un liquide purulent.

La tumeur était en somme largement adhérente à la gaine des vaisseaux, et la veine jugulaire interne a pu être disséquée sans être blessée.

Description de la pièce. — La paroi du kyste est assez épaisse; à sa surface on voit quelques fibres du sterno-mastoïdien qui y adhèrent. Le contenu de cette poche est un liquide très trouble, formé de sang et de pus. A l'intérieur elle présente une configuration bizarre. On v

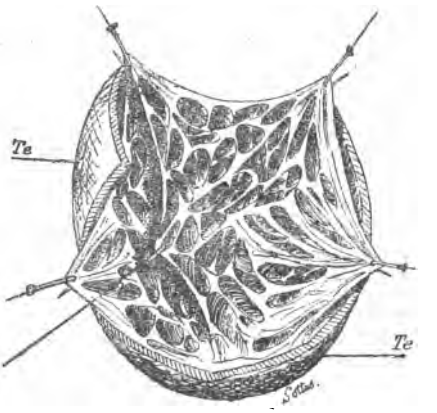

1/3 de grandeur naturelle, poche déjà rétractée de moitié environ par évacuation de son contenu. *Te*, sur face cutanée.

voit un grand nombre de loges alvéolaires, de dimensions variables, communiquant les unes avec les autres, et formées par des sortes de tractus fibreux s'étendant dans tous les sens. Ces tractus de coloration rougeâtre, assez épais par endroits, se divisent en d'autres, en filaments plus petits qui s'enchévêtrent. Leur ensemble représente assez bien l'aspect des colonnes charnues du cœur.

Digitized by Google

Suites de l'opération. — Le lendemain de l'opération, les symptômes généraux et fonctionnels se sont amendés très rapidement.

La face a repris sa couleur rosée. La dyspnée a disparu, et la déglutition se fait sans peine.

Les jours suivants, l'amélioration se continue. La plaie opératoire a un très bon aspect, et la petite malade est en voie de guérison.

Examen histologique, par M. Pillet. — La tumeur présentant une face interne anfractueuse, on ne peut obtenir d'imprégnation de l'endothélium que par le procédé de Sweigger-Seidel, mais dans le cas actuel, il ne donne aucun résultat bien net. On est donc forcé de se contenter de l'étude des coupes. Les festons, les brides et les piliers qui cloisonnent la face interne du kyste sont des parois de cavités vasculaires. On retrouve dans l'épaisseur de la paroi kystique d'autres coupes très nombreuses de vaisseaux qu'il nous faut d'abord étudier pour avoir une idée plus nette de la constitution de la pièce, on y distingue des artérioles avec membrane élastique interne bien définie et ne différant des artères normales que par leur endothélium qui est composé de grosses cellules cubiques avec d'énormes noyaux qui forment des masses occupant en partie la lumière des vaisseaux, on y voit aussi des capillaires qu'on prendrait très facilement quand ils sont coupés en long, pour des masses épaissies de cellules, car leur endothélium est également très tuméfié, beaucoup plus que dans les capillaires fœtaux, par exemple, et forment en beaucoup de points de grosses masses de cellules soudées, de véritables plasmodies; mais, les vaisseaux qui sont les plus nombreux dans la tumeur sont très volumineux, étoilés pour la plupart et entourés de faisceaux longitudinaux ou obliques, de fibres lisses qui ne forment pas un tout continu, mais sont dispersées, éparpillées dans le tissu conjonctif ambiant. L'aspect général de ces vaisseaux qui ne sont pas normaux d'ailleurs rappelle extrêmement celui des veines que l'on observe dans le tissu lardacé, d'une jambe variqueuse par exemple, mais il n'y a là qu'une analogie et on ne peut affirmer qu'il s'agisse réellement de veines. Un grand nombre de ces vaisseaux sont vides, d'autres contiennent du sang (globules rouges et blancs). D'autres sont bourrés de cellules à noyaux volumineux agglomérées et formant par place des espèces de myéloplaxes intravasculaires. Le tissu qui contient tous ces éléments est un tissu conjonctif extrêmement riche en fibres élastiques et en cellules. Sur quelques points, les cellules sont largement étoilées et anastomosées comme dans le tissu muqueux et les faisceaux conjonctifs sont indistincts ; presque partout ces faisceaux sont peu développés et les cellules fixes forment autour d'eux un réseau extrêmement riche en noyau, en sorte que l'aspect rappelle celui du tissu dermique embryonnaire ou enflammé. Les vaisseaux sont extrêmement nombreux, nous l'avons vu, et la trame conjonctive distribuée en plus grande abondance autour des plus volumineux, n'est évidemment qu'accessoire.

Dans les piliers et les brides de la face interne, on voit le même tissu conjonctif parcouru par des bandes épaisses de fibres lisses ; il existe en beaucoup de points de la surface de ces brides une infiltration embryonnaire abondante et même des zooglées, ce qui concorde avec les phénomènes de suppuration qui ont été observés.

En *résumé*, c'est une tumeur vasculaire, un angiome comprenant

Digitized by Google

des artères, des capillaires et des vaisseaux indéterminés qui se rapprochent des veines ; l'endothélium de tous ces vaisséaux est dans un état de prolifération très remarquable. On ne peut dire qu'il s'agit d'un angiome embryonnaire, car les artérioles sont adultes. Si l'on admet que les vaisseaux les plus nombreux sont des veines, on peut accepter le nom d'angiome veineux, mais à la condition de tenir compte du développement très grand des capillaires.

M. Walther. — L'extirpation de la tumeur était assez délicate ; comme dans tous les cas de ce genre, la poche était en connexion intime avec les gros vaisseaux, sans toutefois communiquer avec eux. La tumeur était constituée par une très grande cavité aréolaire et de petites masses kystiques siégeant vers le pédicule et contenant du pus mêlé de sang.

M. Broca a extirpé il y a quelques mois avec succès un kyste séreux congénital occupant chez un enfant de 3 ans le creux sus-claviculaire. La tumeur avait été prise en province pour une masse ganglionnaire, erreur de diagnostic souvent commise, et comme telle avait été ponctionnée au bistouri, d'où des accidents inflammatoires d'ailleurs fort modérés. La tumeur extérieurement était peu volumineuse, semblait grosse comme une forte noix, mais elle envoyait sous le sterno-mastoïdien un prolongement qui adhérait aux vaisseaux carotidiens et un autre prolongement qui descendait entre l'omoplate et la cage thoracique. En outre, il fallut une dissection attentive des nerfs du plexus brachial et de l'artère sous-clavière. La réunion immédiate totale a été obtenue, *sous* un seul pansement.

M. Thiéry a vu un kyste de même nature avec deux prolongements, l'un sous le sterno-mastoïdien, l'autre au niveau de la sous-clavière. Pendant l'extirpation, la veine jugulaire interne se déchira ; on put parer facilement à cet accident qui n'eut pas de suites fâcheuses.

M. Walther. — Ces prolongements sont assez fréquents et les adhérences à la gaine des vaisseaux sont presque constantes. Certains kystes, dont le contenu est sanguin, communiquent à l'origine avec la veine jugulaire interne. Plus tard l'isolement se fait, et le contenu devient séreux. Il est probable qu'ils résultent d'un vice de développement de la veine jugulaire interne.

M. Cornil fait observer que beaucoup d'angiomes se trans-

Digitized by Google

forment en kystes et qu'il y aurait intérêt à rechercher la nature de l'endothélium et, d'une façon générale, à étudier la structure des parois.

Tuberculose d'une capsule surrénale sans mélanodermie. Augmentation du rein, par A PILLIET, interne des hôpitaux.

Les pièces que je présente à la Société proviennent d'une femme de 58 ans, morte à l'hôpital Laënnec dans le service de M. le professeur Cornil, supplée par M. le Dr A. Sirèdey.

Cette femme était atteinte d'une arthrite tuberculeuse de la hanche droite, sans fistules. Elle avait de plus de la tuberculose pulmonaire et des eschares qui amenèrent la mort en déterminant de la fièvre hectique.

A L'AUTOPSIE, on trouva dans les deux poumons de la tuberculose à cavernules. Le cœur était petit ; le foie et les reins décolorés, sans lésions spéciales. En ouvrant l'articulation prise, on trouvait des fongosités lardacées et des trajets fistuleux se propageant dans l'épaisseur des muscles de la fesse. Les ganglions superficiels de l'aine étaient complètement envahis par la tuberculose ; un volumineux chapelet, formé de ganglions de la grosseur d'une noisette suivait les vaisseaux iliaques et remontait le long de l'aorte jusqu'au tronc caliaque, qui se trouvait entouré d'une masse de ganglions caséeux arrivant au contact de la capsule surrénale gauche très hypertrophiée elle-même, comme on peut le voir, et ayant une longueur d'à-peu près six centimètres. La capsule droite est diminuée de volume : elle se sépare en deux feuilles très facilement ; mais cette formation d'une cavité centrale est si fréquente chez le vieilllard qu'on ne peut lui attribuer grande importance. Il n'y a donc pas hypertrophie compensatrice, comme cela se passerait chez les animaux d'après Stilling (1). On sait que, pour cet auteur, l'ablation d'une seule capsule ne détermine pas la maladie d'Addison, tandis que Tizzoni (1889) prétend que chez le lapin, la lésion d'une seule capsule entraîne la mort dans plus de la moitié des cas, avec pigmentation des gencives.

L'examen histologique montre que la capsule envahie l'est à peu près entièrement. Elle ne forme qu'une seule masse ayant l'apparence du mastic et entourée d'une très mince couche de cellules embryonnaires qui représente la zone d'extension du tubercule. La capsule du rein est détruite, et le processus de tuberculisation s'étend dans la zone corticale de l'organe ; c'est la forme typique de tuberculose surrénale qui est le plus souvent massive et à gros noyaux avec hypertrophie apparente. En effet, elle se propage par les vaisseaux qui sont très nombreux à la périphérie de la capsule et dans sa substance médullaire. Lorsqu'ils sont obstrués, il en résulte de grands blocs de mortification de la substance corticale qui peut être caséeuse ou dure et sèche, d'apparence cornée. Ces territoires nécrobiosés ne s'éliminent pas et ne forment pas de cavernules, puisqu'il n'y a pas de voies

(1) STILLING. *Revue de médecine*, oct. 1890.

Digitized by Google

d'excrétion, ni de communication avec l'extérieur. La couche embryonnaire active qui renferme les follicules tuberculeux siège à la périphérie et est très mince. C'est pourquoi avant que Rokitansky en ait montré la vraie nature, cette lésion était souvent désignée sous le nom de transformation graisseuse ou scrofuleuse. Dans le rein durci par l'alcool, on voyait à la coupe des zones d'infiltration, brunâtres autour des artères. Au microscope, on constate qu'il s'agit d'une pigmentation très légère, siégeant presque exclusivement dans les parois du vaisseau et dans les cellules des tubes contournés qui présentent un assez grand nombre de granulations d'un noir sépia. Nous rappellerons que Jaquet (1) a trouvé de la pigmentation de la moelle et du cerveau dans la maladie d'Addison confirmée. On ne peut donc pas dire que l'anémie pigmentaire ait fait complètement défaut dans ce cas. Pourtant il n'y avait pas de mélanodermie. C'est la règle quand une seule capsule est prise, comme le démontre un certain nombre d'observations présentées à la Société anatomique et que j'ai relevées dans une revue précédente (2).

Épithéliome primitif du rein, par A. PILLIET, interne des hôpitaux.

La pièce que j'ai l'honneur de présenter a été trouvée à l'autopsie d'un homme de 75 ans, mort à Laënnec, dans le service de M. le professeur Cornil, suppléé par M. le Dr Siredey. Cet homme, atteint déjà d'hémiplégie droite, fut amené à l'hôpital un matin parce qu'il se sentait malade à la suite d'excès divers accomplis pendant la nuit. Il ne fut pas reçu immédiatement et revint 3 jours après dans le coma avec stertor, écume de la bouche, lèvres violacées, le corps flasque; et cette flaccidité paraissait plus marquée du côté gauche autant que le coma dans lequel le maladé était plongé permettait d'en juger. La langue était noire et rôtie; la température assez élevée (38°,5); le cœur ne présentait rien d'anormal; on ne put recueillir d'urine. En présence de ces symptômes et le malade étant connu comme hémiplégique par le personnel hospitalier, on pensa à une hémorrhagie cérébrale avec broncho-pneumonie. Le malade mourut quelques heures après son entrée à l'hôpital. Il habitait seul. Il nous fut amené par sa fille qui, habitant la province et prévenue par dépêche de l'état de son père ne pouvait nous donner aucun renseignement.

A l'*autopsie*, on trouve un foyer ancien de ramollissement cortical occupant toute la partie supérieure du lobe pariétal gauche. Les poumons étaient très congestionnés et présentaient un grand nombre de petits foyers disséminés de broncho-pneumonie grise. Le cœur présentait une légère surcharge graisseuse sans lésion d'orifice. Le rein droit était très augmenté de volume et paraissait plus que doublé par la présence d'une masse comprise sous sa capsule et occupant son bord convexe. Sur une coupe transverse de l'organe, on voit que cette tumeur forme une masse enkystée, en apparence du moins présentant

(1) JAQUET. *Arch. Phys.*, 1878, p. 679.
(2) PILLIET. Capsules surrénales et maladie d'Addison, *Tribune médicale*, 1889, p. 630.

Digitized by Google

un centre jaune, graisseux, sillonné de travées fibrenses et correspondante au tissu de cicatrisation d'un squirrhe. La périphérie correspond au contraire à la zone d'accroissement : elle est rouge, pultacée et parsemée d'infiltrats hémorrhagiques à tous les états. Sur les coupes, le centre présente en effet un tissu myxomateux avec des îlots graisseux et de rares noyaux cellulaires kystiques. A la périphérie, ces noyaux cellulaires sont extrêmement nombreux ; ils se présentent sous deux aspects, reliés d'ailleurs par toutes les transitions. D'abord et principalement au contact du rein ce sont des cordons richement anastomosés comprenant de 2 à 3 cellules d'épaisseur. Au-dessous de cette couche active. on voit de véritables tubes, largement dilatés et présentant une lumière centrale. Ils sont tapissés par des cellules cubiques, à large protoplasma, reposant sur une membrane basale évidente, non striées, et rappelant l'aspect des cellules des tubes contournés chez le cobaye par exemple.

Très rarement, elles sont disposées sur une seule couche; mais toujours la couche basale est parfaitement régulière. Les amas de cellules qui s'étagent au-dessus sont beaucoup moins nets et forment dans la lumière des tubes des amas et des plaques à noyaux multiples. La disposition des capillaires par rapport à ces tubes est intéressante à noter. On voit les capillaires arriver à leur contact et former un réseau qui s'accole exactement à la couche des cellules basales et pénètre dans leurs interstices en quelques points. Pourtant nous n'avons pas trouvé de formations glomérulaires vraies, et, s'il existe parfois des globules épanchés dans les tubes épithéliaux, on n'y voit point se ramifier de capillaires sanguins. Un certain nombre de tubes sont dilatés par des masses colloïdes à bords denticulés, formées d'un agrégat de bulles sécrétées par les cellules et semblables aux cylindres hyalins du rein. Le tissu dans lequel tous ces éléments sont plongés présente le type muqueux, à grandes cellules étoilées, et à mailles extrêmement lâches gorgées de globules rouges à tous les degrés de décoloration.

Ce néoplasme occupe toute l'épaisseur de la portion corticale du rein et descend jusqu'aux pyramides. La ligne de démarcation entre la tumeur et le rein est constituée par une couche très mince de tissu fibreux vascularisé qui semble tassé par refoulement. Le rein est atrophié, granuleux : ses artères sont considérablement épaissies et un certain nombre de ses glomérules est en transformation fibreuse. Il en est de même de son congénère.

Réflexions. — Il s'agit, comme on le voit, d'un épithéliome primitif du rein qui avait été méconnu pendant la vie. Le malade ayant été amené dans le coma soit par urémie, soit par suite de sa broncho-pneumonie, on ne peut savoir s'il y a eu des hématuries. Les adéno-épithéliomes de ce volume sont assez rares. M. Bouisson (1) en a présenté un presque semblable à la Sociéié anatomique en 1887. M. le professeur Cornil en 1886 (2), M. Sabourin (3) dans son 1er

(1) Bouisson. Rein adénomateux. *Soc. anat.*, 1887, p. 54.
(2) Cornil. Adénome hémorrh. du rein, *id.*, 1886.
(3) Sabourin. *Arch. physiol.*, 1882, t. I, p. 67.

Digitized by Google

mémoire ne parle que d'adénomes de petit volume ; il en a décrit pourtant un assez gros, avec M. Œttinger (1) en 1885. On pourra en retrouver d'autres exemples étiquetés cancers dans le travail de Luna (2).

Au point de vue anatomo-pathologique, ce qui frappe, c'est la ressemblance des tubes épithéliaux développés avec les tubes contournés du cobaye, et le développement très particulier de leur vascularisition.

Ulcère perforant de l'estomac, par C. WALTHER, chirurgien des hôpitaux.

Dans la séance du 17 octobre (3) dernier, M. Hélary a présenté à la Société anatomique un ulcère de l'estomac dont la rupture avait provoqué une péritonite suppurée pour laquelle j'avais fait la laparotomie.

Vous vous rappelez que les signes cliniques semblaient indiquer une lésion primitive du bassin ou de la fosse iliaque droite et que nous avions, en effet, trouvé au cours de la laparotomie le pus collecté en larges foyers dans ces régions, tandis que, dans la partie supérieure de l'abdomen, des adhérences, qui paraissaient résulter de la propagation de la péritonite, nous ont masqué le véritable point de départ. Je vous ai cité, à propos de cette présentation, un cas analogue que j'avais observé à la fin du mois de juin dernier, sans pouvoir intervenir parce que la malade se mourait au moment où j'arrivai auprès d'elle. M. Gampert, interne à l'hôpital Beaujon, qui a observé cette malade pendant les quelques heures qu'elle a passé à l'hôpital et qui a pratiqué l'autopsie, a eu l'obligeance de m'envoyer les renseignements que je tiens à vous communiquer.

La malade, âgée de 18 ans, avait été le 24 *juin* amenée de Nanterre à l'hôpital Beaujon. Elle présentait tous les signes d'une péritonite suraiguë, généralisée avec maximum de la douleur au toucher dans la fosse iliaque droite. Malgré son état de faiblesse extrême, elle avait pu raconter, que les accidents avaient brusquement débuté *dans la soirée du* 21 *juin* par une vive douleur au côté droit du bas-ventre, puis par des vomissements. Ces accidents avaient été précédés par un peu de douleur ou plutôt de pesanteur dans le ventre.

On constata qu'il n'y avait aucune lésion aux annexes de l'utérus

(1) SABOURIN et ŒTTINGER. *Rev. de médecine*, 1885, p. 889.
(2) LUNA. Formes cliniques du cancer du rein, th. Paris, 1884.
(3 Bulletins, fasc., 16 octobre 1890, p. 441.

Digitized by Google

(la malade était vierge) et on fit le diagnostic de perforation de l'appendice cæcal ayant déterminé une péritonite généralisée :

Je fus appelé à Beaujon par M. Gampert le 24 à 2 heures de l'après-midi. Mais les accidents marchaient avec une telle rapidité que je trouvai la malade sans connaissance, le pouls insensible à la radiale, à peine perceptible à la fémorale, les extrémités froides. Aucune intervention n'était possible et la malade mourait à 7 heures du soir.

Voici les résultats de l'autopsie pratiquée le 26 juin, 36 heures après la mort :

« Putréfaction avancée. Péritonite généralisée avec fausses mem-
« branes agglutinant les intestins.

« Pus liquide accumulé dans le petit bassin. Rien au cæcum, ni
« aux annexes, ni à la vésicule biliaire.

« En poussant plus loin les recherches, on trouve un foyer purulent
« à la région épigastrique, foyer limité par des adhérences très lâches
« et formé par la paroi abdominale, l'épiploon, le côlon transverse et
« la face antérieure de l'estomac; celle-ci présente à deux travers de
« doigt au-dessous de la petite courbure, plus près du cardia, une
« perforation du diamètre d'une pièce de dix sous, circulaire, entourée
« de quelques adhérences facilement détruites par raclage.

« Du côté de la muqueuse : ulcère rond type, taillé en enton-
« noir. »

Dans ce cas, nous pouvons penser, d'après les résultats de l'autopsie, que la laparotomie aurait permis de découvrir la perforation de l'estomac à cause de la présence d'un foyer purulent à la région épigastrique. Tout l'intérêt de l'observation est donc dans l'erreur de diagnostic qui était inévitable en présence d'une péritonite généralisée suraiguë débutant par une vive douleur dans la fosse iliaque droite et sans aucun accident gastrique antérieur.

Obs. II. — Je puis vous rapporter encore un cas de perforation de l'estomac que j'ai observé hier jeudi 30 octobre. La malade était entrée à l'hôpital St-Antoine, dans le service de M. Landrieux pour une péritonite qui avait débuté dimanche par une violente douleur dans tout l'abdomen. Des accidents gastriques avec douleur, hématémèse, étaient accusés par la malade et on pensa à un ulcère perforant de l'estomac. M. Landrieux me demanda d'intervenir et malgré la gravité de l'état général, malgré la durée de la péritonite qui remontait à quatre jours, je fis immédiatement la laparotomie, cédant aux prières instantes de la malade qui demandait à tout prix un soulagement aux douleurs atroces qu'elle ressentait.

Le ventre était extrêmement ballonné et à l'incision de la paroi abdominale, s'échappa une grande quantité de gaz d'odeur fécaloïde. Il y avait une péritonite purulente généralisée, et il nous fut facile de découvrir une perforation siégeant à peu près au milieu de la face antérieure de l'estomac, perforation circulaire de 3 à 4 millim. de diamètre. Je plaçai trois points de suture de Lembert, ce qui fut assez difficile à cause de l'extrême friabilité du péritoine enflammé et recouvert d'une mince couche de pus adhérent qu'il avait fallu enlever avec une éponge. Je fis un très abondant lavage de toute la cavité abdominale, et je suturai la paroi avec drainage du péritoine. Après l'opération, la malade se reveilla régulièrement ; dans l'après-midi, elle fut très calme, se sentait très soulagée, elle n'eut à aucun

Digitized by Google

moment de douleur abdominale ; mais peu à peu, le refroidissement des extrémités, qui existait déjà avant l'opération, s'accentua, et elle mourut à 7 heures du soir.

Dans ce dernier cas, par conséquent, les renseignements cliniques étaient bien en rapport avec la nature de la lésion. Chez les deux autres malades, en l'absence de tout accident gastrique antérieur, on ne pouvait en aucune façon songer à un ulcère perforant de l'estomac et le début de la péritonite par la douleur intense dans la fosse iliaque droite et le bas-ventre imposait presque le diagnostic de perforation de l'appendice. Enfin, chez la jeune fille dont M. Hélary vous a raconté l'observation, il y a quinze jours, la laparotomie elle-même n'a pu permettre de reconnaître la lésion complètement masquée par les adhérences qui existaient dans toute la région sus-ombilicale du péritoine. Il est évident que si on pouvait intervenir le premier jour ou même le second jour on ne serait pas exposé à rencontrer de pareilles difficultés et l'opération aurait des chances de succès. Malheureusement j'ai été voir deux de ces malades au quatrieme jour, la dernière au cinquième jour de la péritonite, alors que l'intervention n'est plus qu'une tentative désespérée.

Digitized by Google

NOVEMBRE

Séance du 7 novembre 1890.

PRÉSIDENCE DE M. CORNIL

Kyste de la grande lèvre, chez une fillette de 6 ans, survenue probablement dans les vestiges du canal de Nuck, par le Dr L. MONNIER, chirurgien de l'hôpital St-Joseph.

G. Clotilde, 6 ans, entre le 17 octobre 1890 dans notre service d'enfants. A l'âge de 6 mois ses parents s'aperçurent qu'elle avait dans la grande lèvre droite une tumeur du volume d'une grosse noisette. Un médecin consulté crut à une hernie, quoique la tumeur ne fut pas réductible et fit appliquer un bandage qui fut porté sans résultats pendant 4 ans 1/2.

État actuel. — Tumeur indolente, fluctuante, du volume d'un marron allongé : sans la moindre impulsion par la toux; irréductible, quoique pouvant être refoulée contre l'orifice cutané du canal inguinal.

Elle siège très exactement dans le tiers supérieur de la grande lèvre et un peu en dehors, par conséquent nullement dans la région de la glande de Bartholin. La peau qui la recouvre est normale et non adhérente.

18 octobre 1890. — Anesthésie. Incision suivant le grand axe vertical de la tumeur : après avoir successivement sectionné toutes les tuniques de la grande lèvre, nous tombons sur une enveloppe nettement séreuse, transparente : énucléation aisée de la tumeur qui ne présente, en haut, aucune contiguïté avec le péritoine : en bas et en dehors est une sorte de pédicule sur lequel nous mettons une ligature. Drainage, suture, pansement antiseptique. Guérison rapide.

La tumeur enlevée est un kyste à contenu transparent, avec un léger étranglement central surtout apparent au moment de l'énucléation, ce qui lui donne une vague ressemblance avec une vessie natatoire de poisson.

En bas et en dehors est un petit diverticule ouvert sans doute par

Digitized by Google

le coup de ciseaux qui a sectionné le pédicule, mais qui ne contenai pas de liquide.

RÉFLEXIONS. — Cette observation nous paraît un exemple de kyste du canal de Nuck. Il confirme par là-même les assertions de M. Tillaux dans son rapport à l'Academie, séance du 16 septembre 1890, sur une hydrocèle congénitale de ce canal, présentée par M. Richelot le 3 janvier 1888. Il prétend que, contrairement à l'opinion de M. Duplay et de son élève Beurnier, l'existence du canal de Nuck se trouve absolument démontrée par ce fait qu'on ne saurait expliquer ni par une hernie congénitale réduite et guérie, ni la formation d'un kyste simple de la grande lèvre.

Chez notre malade, deux caractères principaux militent en faveur d'une hydropisie du canal de Nuck : le diverticule signalé en bas, et l'étranglement médian ; ces deux caractères se retrouvent dans les kystes du conduit vagino-péritonéal, l'analogue de ce canal.

L'absence de continuité entre le kyste et le péritoine est également une preuve de la non existence d'une hernie congénitale et de l'erreur de diagnostic commise ici, car il est fort difficile d'admettre qu'un sac herniaire déshabité, s'isole aussi complètement du reste de la cavité péritonéale.

Enfin, le kyste de la glande de Bartholin a un tout autre aspect, par suite de son siège inférieur, et de sa tendance à pointer à la face interne de la grande lèvre.

Pour toutes ces raisons, nous pensons que ce fait plaide éloquemment en faveur de l'existence, si discutée, du canal de Nuck.

M. CORNIL. — Les raisons invoquées par M. Monnier ont sans doute une grande valeur. Il s'agit, en effet, vraisemblablement, d'un kyste du canal de Nück ; mais il faut bien avouer que l'étude histologique de la tumeur peut seule trancher la question et affirmer si l'on a affaire ou non à un kyste de la glande de Bartholin.

Séance du 14 Novembre

PRÉSIDENCE DE M. CORNIL

Cirrhose vermineuse, par A. PILLIET, interne des hôpitaux.

M. PILLIET présente les coupes du foie d'un poisson de mer, l'orthagoriscus Mola, qui contient une quantité considérable de vers enkystés. Ce sont des larves de nématodes qui sont parvenues dans le foie par la circulation sanguine, car elles n'occupent pas les voies

Digitized by Google

biliaires. Leurs kystes sont disposés autour de la veine porte et sont formés d'anneaux fibreux très épais. Ces parasites sont si nombreux que les coupes du foie ressemblent à un réseau dont les travées très étroites représentent le tissu scléreux des kystes et ce qui reste du parenchyme hépatique. Les poissons contiennent toujours dans leur tube digestif un grand nombre de parasites, les uns libres, les autres enkystés; et M. Pilliet a pu observer chez les Sélaciens des vers logés en grande abondance dans la tunique sous-muqueuse de l'estomac, sans altération des glandes.

Débris wolfien surrénal de l'épididyme chez le nouveau-né, par M. PILLIET, interne des hôpitaux.

La pièce que j'ai l'honneur de présenter à la Société est une coupe totale de l'extrémité antérieure du testicule chez le nouveau-né avec l'épididyme et les cônes efférents. On voit dans le méso de la vaginale en dedans des cônes efférents, au-dessous de l'épididyme, un petit nodule parfaitement sphérique de la grosseur d'une tête d'épingle. Sur les coupes, ce nodule isolé présente une membrane d'enveloppe fibreuse bien circonscrite. Il est entièrement rempli par des cellules qui sont disposées dans des tubes circonscrits par des cellules plates membraniformes. Elles sont très petites et serrées à la périphérie du kyste, polyédriques et volumineuse au centre ; elles se colorent parfaitement par les réactifs. Leur protoplasma est clair et légèrement granuleux. L'ensemble de ces tubes n'est pas sans une certaine analogie d'aspect avec les tubes des capsules surrénales, organes dont les parties aberrantes peuvent être comme on le sait entraînées avec le testicule. Ce sont surtout les portions corticales de la capsule, qui se développent indépendamment des portions médullaires, comme l'a montré Balfour pour les Elasmobranches, que l'on rencontre ainsi à l'état de débris embryonnaires, et le petit nodule que nous avons sous les yeux rappelle assez l'aspect des tubes de Graudey, quoique les cellules n'en soient ni graisseuses ni pigmentées. Néanmoins, la preuve absolue est très difficile à établir ; nous préférons garder le titre de débris wolfiens ; car, si ce boyau n'émane pas directement du corps de Wolf, il a été entraîné avec lui. Il est toujours intéressant de constater l'existence de ces débris embryonnaires dans le testicule ; car ils ont été invoqués souvent pour expliquer le développement des tumeurs de cet organe.

Apoplexie du corps d'Highmore chez le nouveau-né, par A. PILLIET.

Nous avons eu l'occasion d'examiner pour d'autres recherches un assez grand nombre de testicules de nouveau-nés. Chez beaucoup nous avons été frappés de l'extrême dilatation des vaisseaux et de l'abondance du tissu conjonctif au niveau du corps d'Highmore.

Les vaisseaux interlobaires, ceux qui sont situés sous l'albuginée et dans l'épididyme se montrent aussi très congestionnés. Mais la région du corps d'Highmore renferme, comme on peut le voir sur ces pièces, de véritables nappes sanguines et même des hémorrhagies

Digitized by Google

interstitielles. Le tissu conjonctif est extrêmement abondant ; il se continue avec les masses des travées interlobaires et il présente deux petits amas embryonnaires, parfois on observe de la pigmentation des cellules dans les canaux du corps d'Highmore. Enfin, on peut voir des hémorrhagies très étendues, partant du foyer du corps d'Highmore, suivre les espaces interlobaires et dissocier complètement les lobes de la glande, puis se continuer avec des nappes hémorrhagiques qui s'étendent sous l'albuginée. A ce degré, quand on constate à la fois l'hémorrhagie et la sclérose, il est impossible de ne pas admettre un état pathologique. Parrot et Hutinel ont décrit des états semblables et en font un chapitre de la syphilis héréditaire du nouveau-né. Quoiqu'on ne trouve là qu'une sclérose diffuse et non pas des gommes bien reconnaissables, nous sommes tout disposé à croire cette opinion justifiée. En effet, on ne peut reconnaître la syphilis chez le nouveau-né par la triade d'Hutchinson, puisque ni les dents, ni les yeux, ni les oreilles ne peuvent fournir de symptômes à cette époque. Mais, quand on pratique des coupes sur les différents tissus des nouveau-nés les plus sains en apparence, ayant succombé aux hémorrhagies veineuses de l'encéphale dont la fréquence est si grande, on est très frappé de rencontrer dans plus du quart des sujets examinés des lésions vasculaires typiques. Ce sont des endartérites en plaques étendues, scléreuses, ayant tous les caractères des lésions syphilitiques et siégeant surtout sur les artères de moyen volume.

Nous avons constaté maintes fois cette lésion quand nous étions interne à la Maternité, et nous l'avons trouvée coïncidant avec l'apoplexie du testicule.

Quand les enfants survivent, il serait curieux de se demander ce que deviennent les testicules ainsi atteints. Peut-être contribuent-ils pour une part à grossir le chiffre de ces testicules scléreux, atrophiés ou non développés, le haricocèle de Ricord, si fréquents en clinique.

Malformation cardiaque. Tuberculose pulmonaire.

M. Macaigne a observé dans le service de M. Tapret, une fille de 16 ans, non réglée, qui, depuis son enfance, souffrait de palpitations, avec oppression par accès s'accompagnant d'un certain degré de cyanose. Cette cyanose, dans l'intervalle des accès, se localisait aux bras et aux mains.

En 1889, la malade eut une hémoptysie abondante et entra dans le service de M. Hanot où l'on diagnostiqua une tuberculose pulmonaire du sommet gauche et un rétrécissement de l'artère pulmonaire. Les doigts étaient en massue, bleuâtres, les lèvres bleues, le corps grêle, peu développé étant donnél'âge du sujet. L'auscultation du cœur faisait entendre un souffle râpeux ayant son maximum vers la 3e articulation chondro-sternale gauche et se propageant sous la clavicule correspondante. Les signes d'induration avec commence-

Digitized by Google

ment de ramollissement du sommet gauche étaient indéniables. La malade succomba en novembre dernier, à la suite d'abondantes hémoptysies. A l'autopsie, on trouve un rétrécissement de l'artère pulmonaire (13 millim. de circonf.) et une absence de la partie supérieure de la cloison interventriculaire, en sorte que l'aorte naît à cheval sur les deux ventricules. Le trou de Botal est imparfaitement fermé ; le canal artériel est oblitéré.

Note sur un cas d'amputations congénitales multiples sur un fœtus, par THÉRÈSE, interne des hôpitaux.

Ce fœtus, d'environ six mois, a été recueilli dans le service de M. le professeur Cornil ; il a été expulsé par une pri-

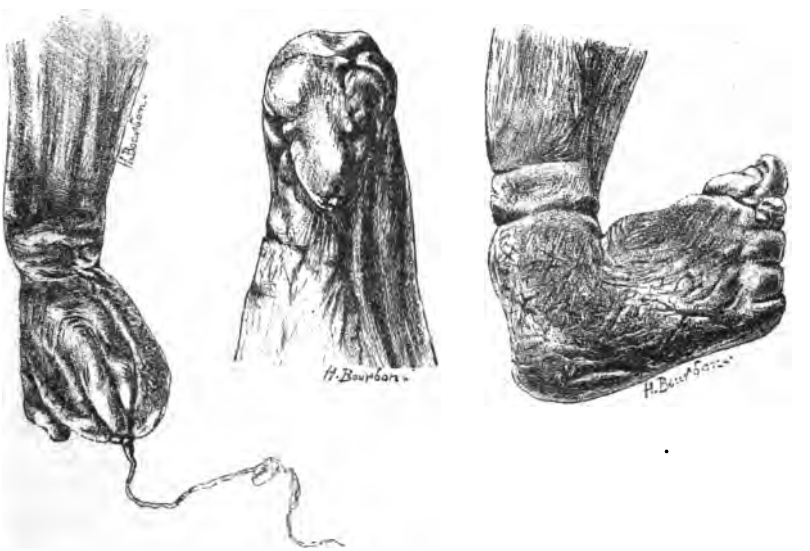

mipare sans qu'aucune cause appréciable ait amené la fausse couche.

Il présente une amputation complète au tiers supérieur de la jambe gauche, le moignon n'étant pas encore cicatrisé :

Au membre supérieur gauche, les doigts sont en syndactylie à peu près complète : le cône qu'ils forment par leur réunion

Digitized by Google

est surmonté d'un long filament d'apparence fibreuse sur lequel on voit un renflement de la grosseur d'une petite lentille; la dernière phalange de tous les doigts semble avoir disparu.

Du côté gauche, le membre inférieur est normal, mais il existe de nombreuses altérations du membre inférieur : la dernière phalange du 3e et du 4e orteil a disparu et deux sillons extrêmement profonds ont partiellement détaché le 1er orteil en entier et l'extrémité du second.

Enfin il existe de ce même côté deux sillons circulaires distants d'environ un centimètre et siégeant à la partie inférieure de la jambe.

Nous donnerons postérieurement le résultat de l'examen microscopique.

M. Broca. — La pièce que vient de présenter M. Thérèse est fort intéressante, car c'est un exemple de plus d'amputations et de sillons congénitaux où la striction par brides amniotiques joue un rôle indéniable. Or on a contesté, d'une manière générale, cette théorie et, pour soutenir celle de la sclérodermie annulaire, par exemple, M. Jeannel (de Toulouse) a donné l'argument suivant : s'il s'agissait d'une bride s'enroulant autour d'un membre, l'enroulement doit être hélicoïdal et non point absolument circulaire. Je ne vois pas qu'il faille attribuer à ce mode de raisonnement une importance majeure. La hauteur du tour de spire peut n'être égale qu'à l'épaisseur de la bride : c'est peu pour être nettement appréciable, surtout lorsqu'au point de contact des deux chefs il y a eu soudure secondaire. D'ailleurs, je suis en état de montrer à M. Jeannel la spirale de ses rêves. La pièce que je possédais est disséquée depuis plus de deux ans, mais M. Pierre Farabeuf avait bien voulu m'en faire un dessin que je vous présenterai dans la prochaine séance. Dans ce cas, une bride circulaire entourée autour de la jambe applique le gros orteil contre la face antéro-interne de cette jambe. Cette bride est visible, disséquable, et spiroïde. Elle a produit une striction telle que le péroné a été fracturé et rapproché du tibia auquel il s'est soudé. Le squelette du pied s'est très imparfaitement développé. M. Brault a bien voulu faire l'examen histologique de la peau située sous la bride : il y a trouvé des lésions d'atrophie et non point de sclérose annulaire essentielle.

Digitized by Google

Cette sclérose annulaire a été constatée, en particulier je crois, par Suchard : son existence est donc hors de doute. Mais ne peut-elle pas être consécutive à une bride qui s'est pour ainsi dire incorporée dans le derme? Je pense en effet que presque toutes les amputations congénitales sont dues à des brides amniotiques, car dans la plupart des cas bien observés on trouve sur le corps du fœtus des brides indiscutables.

Cela m'amène à dire un mot de l'aïnhum : on a soutenu son identité avec les amputations congénitales. Mais un des premiers défenseurs de cette doctrine, M. Reclus, s'est converti depuis à la non identité. Le processus histologique est le même, nous dit-on. Il s'agit là d'un fait d'observation, et comme il a été établi par des auteurs dont la compétence est incontestable, il est impossible de le révoquer en doute. Mais faut-il en conclure que la pathogénie est la même? La conclusion dépasserait les prémisses et il est impossible, d'assimiler l'aïnhum, amputation spontanée du petit orteil chez le nègre adulte, aux amputations congénitales, multiples, rarement complètes, alors surtout que nous trouvons, soit dans les sillons, soit sur les moignons, soit sur le crâne ou la face des adhérences amniotiques nous faisant toucher du doigt la cause première.

On a donné comme différence clinique que l'aïnhum du nègre aboutit fatalement à l'amputation totale du 5e orteil, alors qu'après la naissance les sillons congénitaux ne se complètent guère en une amputation circulaire. J'ai cependant vu deux cas où il n'en fut pas ainsi. L'un d'eux est tout récent : il y a quelques semaines, à l'hôpital Tenon, M. Wallich, interne de M. Champetier de Ribes, m'a prié de venir voir à la salle d'accouchement un enfant dont les deux mains étaient à peu près identiques à celle que vient de nous présenter M. Thérèse. Les 5 doigts, près de leurs extrémités, étaient enserrés dans une bride, au delà de laquelle existait un tubercule, rudiment des 3es phalanges ; or ce tubercule est de lui-même tombé au bout de quelques jours. En outre, il y a de cela deux ou trois ans, j'ai vu à Lariboisière, dans le service de M. Berger, un enfant chez lequel une amputation du 5e orteil s'est presque certainement complétée. Cet enfant, âgé de quelques semaines, était né avec un sillon congénital. Peu après sa naissance, on a vu la striction s'accentuer et lors-

Digitized by Google

que j'examinai l'enfant elle était très profonde et de plus, autour de la bride, il y avait de l'ulcération et de la suppuration. Il me paraît bien difficile que le bout d'orteil ne soit pas tombé à bref délai.

Puisque j'ai pris la parole sur les brides amniotiques, j'ajouterai quelques mots sur ce que Braun (d'Iéna) appelle les *fractures intra-utérines du tibia*. On voit naître parfois des enfants dont le tibia est anguleux et au niveau du sommet de l'angle, en général sur la face antéro-interne de l'os, on voit une cicatrice. Pour Braun, l'origine est une fracture compliquée, dont la cicatrice marque la trace. Mais si on tient compte que chez presque tous les sujets, il y a vice de développement, absence même du péroné et d'un ou plusieurs orteils, on admettra sans doute volontiers que le processus serait plutôt le suivant : la cicatrice semble être la trace d'insertion d'une adhérence amniotique qui, par la traction, a dévié angulairement le tibia, en même temps qu'elle causait une défectuosité de nutrition traduite par le développement insuffisant du péroné et du pied.

Je communiquerai dans la prochaine séance les dissections et dessins auxquels j'ai fait allusion.

Séance du 21 Novembre 1890.

PRÉSIDENCE DE M. CORNIL

Brides amniotiques et amputations congénitales, par A. BROCA, chirurgien des hôpitaux.

Dans la dernière séance, j'ai pris la parole à propos d'une présentation de M. Thérèse et j'ai dit quelques mots sur les malformations par brides amniotiques. Aujourd'hui, je viens seulement vous communiquer la description exacte de la pièce que j'ai disséquée, il y déjà plus de 3 ans. Cette pièce m'a été donné par mon ami le docteur Ruault, qui la tenait lui-même d'un médecin du Caire. Ce médecin, passant un jour dans les rues d'un village arabe, vit tomber à ses pieds un paquet informe : c'était un fœtus à terme, malformé,

Digitized by Google

que le père, sans autre forme de procès, venait de précipiter dans cet Eurotas d'un nouveau genre.

Obs. — Une partie de cette observation a déjà été publiée dans mon mémoire sur le *Bec-de-lièvre complexe de la lèvre supérieure* (Annales de Gynécologie, 1887, obs. XII). Je me bornerai donc à ajouter quelques mots sur l'état de la face et du crâne. En 1887, en effet, je n'avais pas disséqué entièrement le squelette crânien. Depuis, j'ai constaté que toute la voûte osseuse fait défaut : l'ossification s'arrête, selon un cercle à peu près régulier, à peu près à 3 centimètres au-dessus de la voûte orbitaire. La base n'est pas

Fig. 1.

anormale. L'encéphalocèle orbito-nasale est limitée par un orifice dont la demi-circonférence inférieure est seule osseuse. Cet orifice

Digitized by Google

osseux est situé entre les deux moitiés du frontal; le frontal droit va jusqu'à la ligne médiane; le frontal gauche s'arrête à peu près à mi-largeur de l'orbite.

L'aile du nez gauche est largement ouverte, mais cet orifice ne communique pas avec le bec-de-lièvre.

Entre l'encéphalocèle orbito-nasale et le nez est un repli cutané qui monte en s'élargissant jusqu'à une surface au niveau de laquelle la peau est rugueuse, mince, dépourvue de cheveux, en partie cicatricielle et qui d'autre part descend vers la perforation de la fosse nasale. Cette surface est bien certainement l'insertion d'une adhérence amniotique qui, mécaniquement, a produit les malformations crânio-faciales (fig. 1).

Membre inférieur gauche. — En regardant ce membre entier, une difformité saute immédiatement aux yeux. Le pied, très fortement

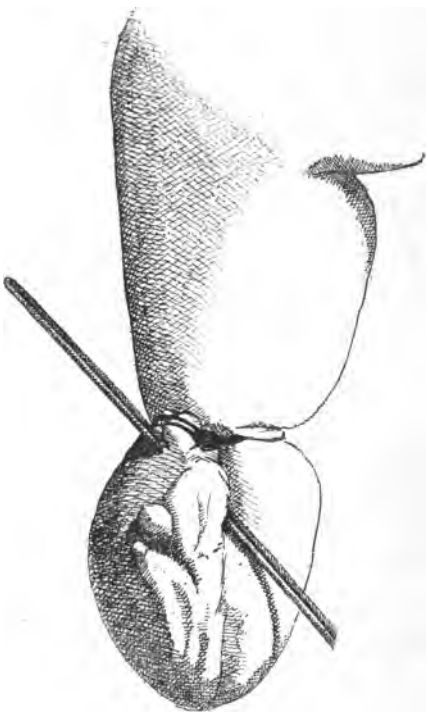

Fig. 2.

en varus talus a son gros orteil appliqué contre le bord antérieur de la jambe, et on constate qu'entre la jambe et le pied, il existe un

Digitized by Google

orifice dans lequel peut passer une sonde cannelée. Au niveau du point où adhère le gros orteil, la jambe est creusée d'un sillon circulaire. En y regardant de plus près, on constate que ce sillon n'est pas absolument circulaire, mais bien hélicoïdal, ainsi qu'on s'en rend compte sur la fig. 2, au niveau de la face postéro-interne de la jambe. De plus, on voit dans le sillon une bride adhérente, très nette en avant, inappréciable en arrière. En avant, elle enserre le gros orteil, si bien qu'au-dessus d'elle il y a un petit tubercule informe, qui dépend du pied et non de la jambe. Sur le bord antérieur du pied, trois petits tubercules sont échelonnés, représentant le rudiment des orteils.

Dans tout l'avant-pied, il n'y a, à la dissection, aucune trace d'os ou de cartilage, mais seulement, une masse fibro-graisseuse entourée de peau.

Dans l'arrière-pied, il y a deux nodules cartilagineux, gros comme un pois. L'un est horizontal, situé sur le plateau tibial; l'autre est situé juste en avant de lui, relevé en haut vers la jambe, ce nodule antérieur ne reçoit aucune insertion musculaire.

Les muscles de la jambe sont les suivants :

1° La masse musculaire antérieure est formée d'un ventre charnu

Fig. 3.— Muscle antérieur.

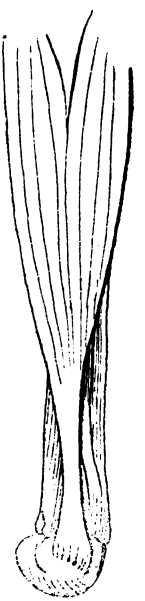

Fig. 4. — Jumeaux et soléaire.

Fig. 5.

Digitized by Google

dont l'extrémité supérieure est très fortement déviée en dehors et est débordée en dedans par le tibia. Il n'y a pas de distinction entre le jambier et les extenseurs. Cette masse se rend sur un tendon unique, aplati, qui dépasse la tibio-tarsienne et va sur le nodule tarsien-postérieur (fig. 3).

2° En arrière, les muscles forment deux couches et sont séparés par un interstice celluleux de ceux de la région antérieure. Les jumeaux et le soléaire sont bien développés et le tendon d'Achille va s'insérer à l'extrémité postérieure du nodule tarsien postérieur (fig. 4).

Les muscles de la couche profonde forment une masse indivise, séparée du plan superficiel par l'artère tibiale postérieure, bien visible jusqu'à la striction circulaire. Là, elle se perd. et en même temps

Fig. 6.

s'arrête la couche musculaire profonde, sauf un petit tendon qui longe, en dehors, la face profonde du tendon d'Achille, adhère au tibia, au niveau de la bride, et reparaît plus bas, pour se perdre dans le tissu fibreux de la plante du pied.

Je n'ai pas pu trouver de vaisseaux et de nerfs au-dessous de la striction. Dans le reste du membre, ils sont normaux.

Digitized by Google

Le squelette est profondément modifié au niveau de la striction. Là, l'espace interosseux cesse et le péroné fracturé se soude au tibia par son fragment supérieur, le fragment inférieur reste mobile sur le tibia. L'articulation peronéo-tibiale supérieure est anormalement développée en arrière et en dehors. L'articulation du genou est normale ; elle est complètement cloisonnée. Le tibia est incurvé en dedans. Les cartilages épiphysaires sont normaux (fig. 5).

Pour les autres membres, je me bornerai à la description de l'aspect extérieur, et, dès lors, j'ajouterai peu de texte aux figures.

Membre inférieur droit. — Pied en varus équin. Au quart inférieur de la jambe est un *sillon spiral*, dont les deux chefs se croisent sur la face postéro interne, aucune bride n'y est appréciable (fig. 6).

Fig. 7.

Membre supérieur gauche. — La main est un peu inclinée sur le bord cubital. Sur le médius, au niveau de la dernière phalange, un sillon *circulaire*, peu profond (fig. 7).

Membre supérieur droit. — Main fortement déviée en flexion et adduction. Sur le médius, un sillon semblable à celui de la main gauche (fig. 8).

Examen histologique. — Notre excellent collègue et ami Brault a bien voulu examiner histologiquement le sillon cutané de la jambe gauche. Dans ce sillon, en avant, existait une petite ulcération cupuliforme, n'atteignant pas la partie la plus profonde du corps muqueux de Malpighi. A ce niveau, comme dans le reste du sillon, la peau présente d'ailleurs ses caractères normaux. Sous l'épiderme existent des papilles assez bien développées, plus profondément on trouve des lobules adipeux séparés par des travées fibreuses épaisses.

Dans l'extrémité du pied il n'y a ni cartilage ni os. C'est un véritable moignon cutané.

Digitized by Google

Les dessins de l'observation précédente sont dessinés d'après nature par M. Pierre Farabeuf, que je remercie de son obligence, je leur joins la reproduction de dessins déposés dans l'*Album* de la Société par M. Renaut et par M. Lebec.

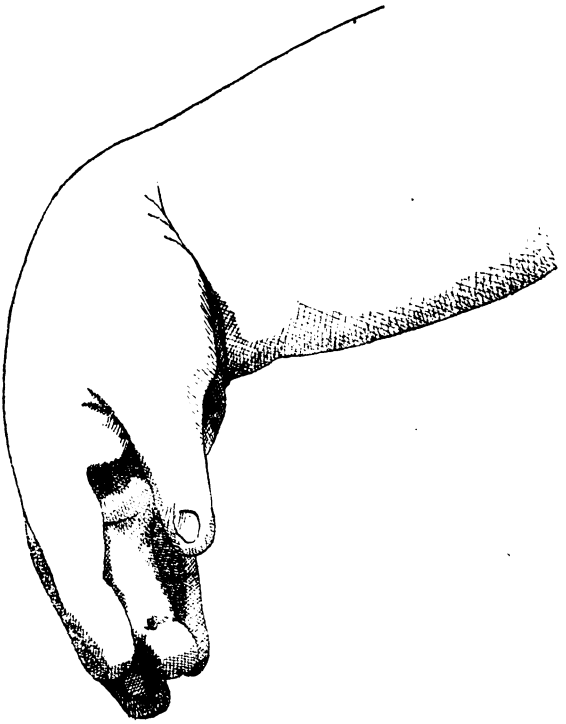

Fig. 8.

L'observation de M. Lebec (fig. 9, 10, 11) est publiée dans nos *Bulletins* pour 1877, p. 21. Dans son rapport sur ce fait, M. Longuet (p. 140 et 141) discuta les hypothèses pathogéniques possibles et finit par conclure en faveur d'un arrêt de développement. Je crois que l'hypothèse la plus probable est celle de striction par brides.

Le fait de M. Renaut est publié dans nos *Bulletins* pour 1870 (p. 224) sous le nom d'*ectrodactylie*. En regardant attentive-

Digitized by Google



FIG. 9.

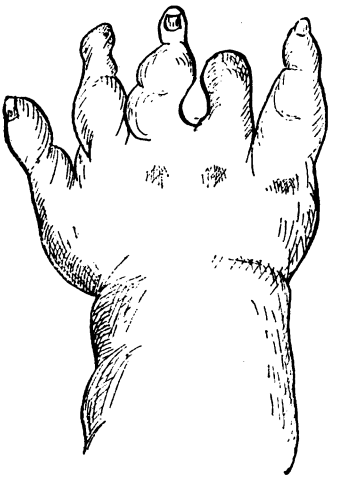

FIG. 10.

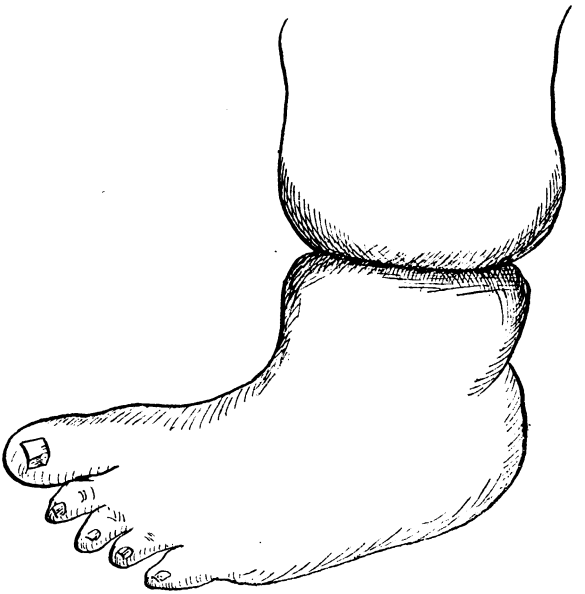

FIG. 11.

Digitized by Google

ment les dessins on voit certain doigts serrés circulairement

Fig. 12.

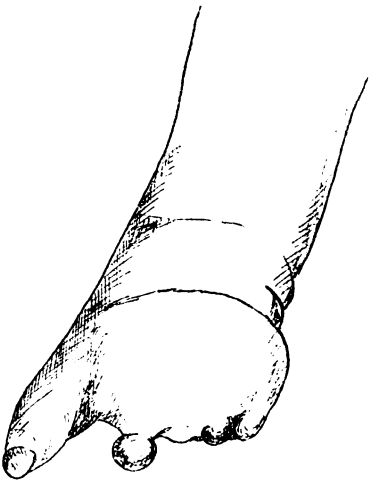

Fig. 13

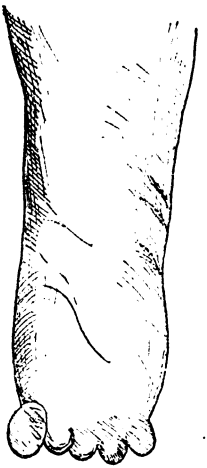

Fig. 14.

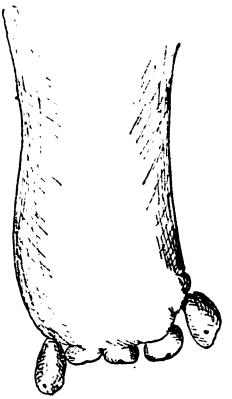

Fig. 15.

et il est bien probable qu'ici encore il y a réellement amputations et sillons congénitaux (fig. 12, 13, 14, 15).

Digitized by Google

Trois cas de kystes hydatiques. — (1) Kystes hydatiques multiples suppurés du foie, du péritoine et de la plèvre. — (2) Kyste hydatique suppuré de la face convexe du foie, ayant simulé une pleurésie purulente. — (3) Kyste hydatique non suppuré de la face convexe du foie avec oblitération de la veine cave inférieure, par M. A. MARIUS POULALION, interne à l'hôpital Necker.

Les kystes hydatiques du foie sont certes parfaitement connus au point de vue anatomique et au point de vue clinique. Cependant ceux qui siègent à la face convexe de cet organe et surtout les kystes très volumineux peuvent dans certains cas se présenter avec un appareil symptomatique trompeur et donner lieu à des erreurs de diagnostic, qui ne sont pas toujours faciles à éviter. Quand les kytes hydatiques occupent d'autres viscères abdominaux, ou d'autres régions péritonéales, ils peuvent encore plus facilement donner lieu à des méprises cliniques et à des méprises anatomo-pathologiques.

Tous les auteurs qui ont traité de la question des kystes hydatiques de la face convexe du foie, ont dit et répété combien il est parfois difficile de faire un diagnostic juste et précis de ces lésions. L'examen clinique ne donne pas toujours la notion de signes ou symptômes caractéristiques et même la ponction exploratrice n'a pas dans tous les cas fourni un renseignement décisif.

Aussi M. le Dr Gaillard (1) dit-il avec juste raison que le diagnostic du kyste hydatique de la convexité du foie est toujours très difficile et souvent impossible ; et une des observations qu'il cite dans son travail montre bien à quels obstacles on peut se heurter dans la recherche du kyste, même quand on le soupçonne, même quand on a recours, pour le dépister, à tous les procédés d'investigation.

Nous avons, comme M. le Dr Gaillard, la conviction qu'il est du devoir des médecins de faire connaître les cas insolites et difficiles de la pratique, quels que soient d'ailleurs le diagnostic et le succès des tentatives thérapeutiques.

Il est nécessaire que ces cas soient publiés, pour qu'à l'occasion on puisse être prévenu.

(1) Contribution à l'étude des kystes hydatiques de la convexité du foie. *Archives générales de médecine* 1890, p. 401.

Digitized by Google

L'histoire des trois observations que nous rapportons ici nous semble être très instructive à ce point de vue. Des lésions de cette nature sont, croit-on, relativement rares et cependant nous avons eu en très peu de temps l'occasion d'observer les trois cas dont nous allons relater tous les détails. Si l'on réunissait dans un travail d'ensemble les différents cas où de pareilles lésions ont existé, alors que pendant la vie aucun diagnostic n'avait pu être fait, on arriverait à la conviction qu'on doit toujours penser à l'existence probable d'un kyste hydatique, toutes les fois qu'on est en présence d'un cas clinique de tumeur hépatique ou abdominale qui semble dérouter le diagnostic.

Les *kystes hydatiques abdominaux extra-hépatiques* sont peu connus et peu étudiés ; ils peuvent siéger dans les endroits les plus variés, et par là même donner naissance à des manifestations cliniques les plus diverses. La première de nos observations nous paraît à ce point de vue présenter un très grand intérêt. Les cas de ce genre doivent être d'une extrême rareté.

OBSERVATION I. — *Accidents d'étranglement interne. — Phénomènes de choléra herniaire. — Péritonite suraiguë. — Mort en quatorze heures dans le collapsus. — Péritonite suppurée par rupture d'une poche hydatique suppurée. — Kystes hydatiques multiples du foie, de la rate, du grand épiploon, du péritoine, de la plèvre gauche et du médiastin. — Granulie hydatique péritonéale.*

Le nommé Falt, Paul, âgé de 32 ans, horticulteur, est apporté sur un brancard le 5 septembre 1890, à l'hôpital Necker, dans le service de M. le professeur Duplay, suppléé par M. Campenon, salle Malgaigne, lit nº 8.

Le malade meurt dans le collapsus le 6 septembre à 8 heures du matin, quinze heures après le début des accidents.

Etant un soir de garde à Necker, on vient nous appeler pour un malade, qui souffre horriblement du ventre. En arrivant auprès de lui nous le trouvons se tordant sous la douleur et en l'interrogeant nous obtenons les renseignements suivants :

Le malade a toujours été d'une bonne santé, sauf quelques troubles de la digestion et de l'appétit. Dans l'après-midi du jour même, sans qu'il y ait eu de cause apparente, et sans qu'il y ait eu de souffrances antérieures, en faisant son travail, il éprouve tout à coup une violente douleur dans le côté gauche du ventre et aussitôt il a des nausées, des vomissements et se trouve mal ; puis il revient à lui au bout d'une heure et il continue à souffrir atrocement du ventre en éprouvant des nausées continuelles. C'est dans ces conditions qu'il est apporté sur un brancard à l'hôpital Necker.

Digitized by Google

Nous trouvons le malade couché dans le décubitus dorsal, le facies grippé, le pouls petit, le front couvert de sueur ; un bassin est auprès de lui contenant le produit des vomissements, de couleur verdâtre, et d'odeur nauséabonde ; le malade a eu une selle liquide et a rendu quelques gaz par l'anus. Il n'a pas, ou il a très peu uriné.

La vessie, palpée et percutée, semble contenir une certaine quantité d'urine. Par la sonde, nous extrayons environ deux cents grammes d'urine. L'exploration abdominale est très douloureuse. Elle ne nous permet de constater que la douleur diffuse de l'abdomen et un certain degré de météorisme marqué surtout autour de la région ombilicale.

Nous ne constatons aucune tuméfaction, aucune tumeur abdominale.

Aucune tumeur herniaire n'existe.

Le pouls est petit, fréquent, rapide, le cœur ne présente pas de bruits anormaux ; l'examen du thorax ne nous indique rien d'anormal que quelques râles du côté gauche, à la base et en arrière.

Il existe un grand abattement, une prostration assez marquée, déterminée surtout par la violence les douleurs abdominales. La peau est fraîche, sans sueurs.

En présence de ce tableau clinique il est impossible de préciser un diagnostic formel. Aussi nous prescrivons seulement de la glace en boisson ; sac de glace sur le bas-ventre et deux injections de morphine de un centigramme, données à deux heures d'intervalle.

Les douleurs se calment, mais vers le matin les vomissements se reproduisent, il deviennent franchement fécaloïdes ; le collapsus et l'algidité augmentent et le malade meurt avec tous les symptômes du choléra herniaire.

Ouverture du corps faite 24 heures après la mort (1).

A l'incision de la paroi abdominale, on tombe sur un péritoine rempli de pus et en même temps on constate une grande quantité de tumeurs, de différents volumes, variant entre la grosseur d'un pois et celle d'une orange.

L'ouverture d'une de ces tumeurs arrondies montre aussitôt la nature de la lésion à laquelle nous avons affaire dans le cas présent.

Ce sont des *kystes hydatiques multiples, greffés un peu partout dans l'abdomen*. Nous allons indiquer leur différents sièges à mesure qu'ils se présentent à nous. Une poche hydatique suppurée, mais non ouverte, occupe l'*épaisseur de la partie moyenne du grand épiploon*. Une autre poche grosse comme une mandarine, et non suppurée se trouve greffée juste sur la *paroi antérieure de la vessie*, dans le cul-de-sac péritonéal vésico-abdominal.

On en trouve plusieurs greffées dans les *deux fosses iliaques ;* une ou deux de ces poches sont suppurées.

Du côté de la région de la rate on en trouve également plusieurs, grosses comme des noix, greffées, les unes sur la paroi abdominale, les autres sur la *face antérieure du rein gauche* ; enfin une poche plus considérable que les autres fait partie intégrante de la *masse splénique ;* cette dernière poche présente à sa partie inférieure une

(1) Cette autopsie a été faite avec l'aide de M. Malbec, externe du service de M. le Professeur Duplay.

Digitized by Google

ouverture faite spontanément d'où il s'écoule du pus. C'est cette poche hydatique suppurée, qui s'est crevée pendant la vie en un point où la paroi était très amincie, et cette rupture spontanée a été la cause de la péritonite suppurée qui a déterminé les accidents constatés et la mort.

Outre ces poches principales, il existe dans tout l'abdomen, sur les intestins, dans les fosses iliaques, sur le mésentère, sur la face supérieure et postérieure de la vessie, etc., une véritable éruption de globes et globules hydatiques, qui constitue presque une véritable *granulie hydatique péritonéale.*

Après avoir enlevé le foie, on peut voir qu'il est lui-même farci de poches hydatiques; aucune ne fait saillie sur la face convexe, mais à la face inférieure, il y a trois poches grosses comme le poing, les unes appendues par un pédicule court, les autres sessiles, l'une au niveau du hile, l'autre sous le lobe droit, la dernière sous le lobe gauche. Parmi toutes ces poches les unes sont suppurées, les autres ne le sont pas.

Au milieu de toutes ces tumeurs il n'y avait aucun vaisseau ni aucun canal comprimé par ces néoformations kystiques.

C'est probablement grâce à cette particularité que le malade avait pu ignorer jusqu'à la fin l'existence de la *nombreuse colonie d'hydatides*, dont il était le possesseur.

Outre toutes ces lésions nous avons constaté dans l'abdomen une particularité intéressante que nous faisons ressortir en passant. Les deux reins existaient, mais ils sont bien différents de volume et de poids.

L'un, le gauche, est tout petit, pèse seulement 53 gr., tandis que l'autre, le droit, est de volume normal et pèse 178 gr. Il aurait été intéressant de pouvoir disséquer les artères et de voir s'il existait le même contraste dans le calibre des vaisseaux afférents.

Dans le thorax, nous avons trouvé les lésions suivantes : En arrière du sternum presque en avant du cœur il y avait aussi une poche kystique contenant des hydatides. La plèvre du côté gauche était adhérente à la base et en arrière ; dans la partie moyenne de la gouttière costo-diaphragmatique gauche on trouvait aussi une poche kystique suppurée.

Le poumon droit ne présentait rien d'anormal, le cœur et le médiastin étaient sains.

L'encéphale ne présentait non plus aucune altération.

Réflexions. — Il est curieux de constater une si *nombreuse efflorescence de poches hydatiques*, sans que le malade ait jamais présenté le moindre trouble. — Plusieurs questions seraient aussi intéressantes à résoudre. Pourquoi y avait-il un certain nombre de poches complètement séparées les unes des autres, transformées en poches purulentes ? Sous quelle influence s'était produite cette suppuration en des endroits épars et variés ? — Pour expliquer cette sorte de *granulie hydatique* que nous avons constatée, il faut bien admettre

Digitized by Google

qu'il y a eu à un moment donné, une *rupture d'une poche* quelconque, petite ou grande, non suppurée, rupture qui a déterminé la *diffusion des hydatides* filles, qui ont été ensuite ensemencer les différentes régions du péritoine. — Comment cette diffusion n'a-t-elle pas déterminé, au moment où elle s'est produite, des accidents péritonitiques aigus? — La pathogénie des accidents mortels que nous avons observés s'explique très bien par la rupture spontanée du kyste splénique et prérénal suppuré.

Observation II. — *Énorme kyste hydatique suppuré de la face convexe du foie, traité en ville pour une pleurésie purulente. — Dyspnée intense. Toux sèche, quinteuse. — Ictère. Ascite légère. Foie énorme. Œdème des jambes. Syncope. — Mort deux heures après son arrivée à l'hôpital.*

Le nommé Witz, Jean, employé de commerce, âgé de 37 ans, entre le 24 juillet 1890 à l'hôpital Necker, dans le service de M. le professeur Dieulafoy, salle Vernois, lit n° 23.

Le malade arrive le soir à l'hôpital. La mort survenue si rapidement n'a pas permis un examen bien approfondi. Cependant nous avons eu l'occasion de le voir au moment où il arrivait et nous avons pu constater dans un court examen les faits suivants :

Il existe une très grande difficulté pour respirer; la toux est sèche et par moment quinteuse. Aucune expectoration. Pas de douleurs de côté. Le pouls est petit, assez lent; le cœur ne présente rien d'anormal; l'examen de la poitrine fait constater du côté droit tous les signes d'un épanchement de moyenne quantité.

Le thorax présente à sa base et à droite une amplitude plus grande qu'à l'état normal. Le ventre est très ballonné; il semble qu'il y a un peu d'ascite; le foie est gros, déborde les fausses côtes de trois travers de doigt, et en déprimant la paroi abdominale on la sent très bien à la région épigastrique.

Le malade présente une *teinte ictérique* générale assez prononcée.

Nous avons pu avoir, par le médecin qui l'a soigné en ville, les reuseignements suivants :

Le 4 juin 1890, le malade accuse une douleur très vive au creux épigastrique, au niveau des fausses côtes à droite, et à l'épaule droite. A ce moment les troubles gastriques qui s'étaient manifestés depuis quelque temps, sont plus accentués.

Le 8. *Ictère intense;* urines couleur acajou; selles décolorées. On administre plusieurs purgatifs, et on met le malade au lait.

1er juillet. L'ictère a presque disparu, l'état général est devenu assez satisfaisant.

Le 20. Nouvelle apparition de la douleur de côté, mais plus intense que la première fois. L'examen du foie pratiqué à ce moment montre qu'il déborde les fausses côtes de deux à trois travers de doigt.

Il existe en même temps des palpitations, de l'essoufflement, de la

Digitized by Google

dyspnée parfois extrême. Ballonnement du ventre. Un peu de diarrhée. Frissons répétés, la température, prise plusieurs jours de suite, est à 40 degrés.

L'examen du thorax fait le lendemain indique de la submatité à la base droite; souffle aux deux temps de la respiration; vibrations presque complètement abolies.

Le 21. On pratique une ponction, en arrière et en dehors, à la base du poumon droit, vers le septième espace intercostal : cette ponction ne donne que quelques gouttes de sang.

Le 22, même état; l'analyse des urines faite complètement, ne décèle ni albumine, ni sucre; matières sédimenteuses abondantes.

Le malade est reçu à l'hôpital Necker dans ces conditions et meurt quelques heures après son arrivée.

Ouverture du corps, faite 24 heures après la mort. — Après l'incision de la paroi abdominale les intestins proéminent très dilatés par des gaz; le péritoine contient une certaine quantité (environ deux litres) de liquide clair, citrin; il n'y a aucune lésion de la séreuse, le foie apparaît augmenté de volume dans sa totalité; la face convexe du lobe droit adhère intimement au diaphragme; le lobe gauche ne semble pas, extérieurement du moins, présenter de lésions. Au moment où nous incisons le diaphragme au niveau de ses insertions postérieures la face convexe du foie se crève et laisse sortir à flots du pus et une quantité innombrable d'hydatides de toutes dimensions. Voici ce que nous constatons après l'extraction de la totalité de l'organe. Une énorme poche occupe toute l'épaisseur du lobe droit du foie; cette poche est limitée en bas, en avant, en arrière, en dedans et en dehors par le tissu hépatique refoulé et atrophié; la paroi supérieure presque cartilagineuse par places est constituée par une lame épaisse formée du diaphragme doublé du péritoine et de la plèvre très épaissie. La section du reste de l'organe montre que le foie contient en outre deux autres poches hydatiques non suppurées, l'une grosse comme le poing, occupe l'épaisseur du lobe gauche, l'autre est située au-dessus du hile de l'organe. La vésicule biliaire et les voies biliaires semblent intactes. La veine cave inférieure est libre et très largement perméable. Tous les autres organes abdominaux ne présentent pas d'altérations appréciables, la rate, les reins, les uretères, la vessie, l'estomac et les intestins sont d'apparence normale.

Dans le thorax nous notons les particularités suivantes. Le péricarde contient un peu de liquide citrin. Le cœur est normal. Dans la plèvre gauche aucune adhérence; le poumon gauche est sain dans sa totalité sauf un peu de congestion hypostatique. Le poumon droit adhère complètement par sa base à la plèvre diaphragmatique, autrement dit à la paroi supérieure du kyste hépatique. Refoulé par la poche hydatique il était comprimé, et présente dans son tiers inférieur un état d'hépatisation rouge, ou plutôt de carnification, avec congestion interne du lobe inférieur et moyen. Adhérences interlobaires. Il existe aussi d'assez fortes adhérences pleurales au niveau de la région latérale et postérieure de la paroi costale; le lobe supérieur est libre de toute adhérence et n'est point congestionné.

L'*encéphale* ne présente rien d'important à noter.

Réflexions. — Cette forme de kyste hydatique de la

Digitized by Google

face convexe du foie, simulant une affection pleurétique du côté droit, est une variété maintenant bien connue, et devenue classique depuis ces derniers temps.

M. le Docteur *Galliard* (1) a publié sur cette question un mémoire fort intéressant où il relate quatre observations, qu'il fait suivre de réflexions judicieuses sur le diagnostic et le traitement de ces kystes. Des faits de ce genre ont été rapportés par *Morel-Lavallée*, *Combessis*, *Dolbeau*. *Davaine*, dans son remarquable traité des Entozoaires, étudie, surtout au point de vue anatomique, ces kystes hydatiques du foie qui envahissent le thorax. *Frerichs*, *Trousseau*, M. le professeur *Dieulafoy* signalent et étudient cette variété spéciale de kystes. Mlle *Cécile Dylion* dans son excellente thèse inaugurate a réuni les documents relatifs à cette question et a décrit dans un travail d'ensemble cette variété des kystes hydatiques du foie, qui constitue réellement une forme toute spéciale, méritant bien une description à part (2).

Dans l'observation que nous allons donner maintenant, il n'y avait point de symptômes thoraciques ou pulmonaires. Les symptômes existants attiraient l'investigaton clinique dans une tout autre direction. Le fait précédent constitue la *forme thoracique*, le suivant appartient à la *forme abdominale* et *ascitique*.

OBSERVATION III. — *Énorme kyste hydatique non suppuré, occupant toute l'épaisseur du lobe droit du foie. Lobe gauche très hypertrophié et refoulé entièrement dans l'hypochondre gauche, où il donne les apparences d'une énorme rate. — Ascite considérable. — Œdème des membres inférieurs. — Oblitération à peu près complète de la veine cave inférieure.*

La nommée M..., Hortense, âgée de 44 ans, modiste, entre le 6 septembre 1890, à l'hôpital Necker, dans le service de M. le professeur Dieulafoy, salle Monneret, lit n° 29.

Elle vient se présenter à la consultation parce que son ventre a grossi beaucoup et que les jambes ont enflé plus que d'habitude.

Il n'y a pas de fièvre, pas de facies caractéristique et la peau ne présente aucune teinte spéciale.

En la découvrant ont constate un abdomen très saillant, développé en pointe comme dans une grossesse ou un kyste de l'ovaire ;

(1) *Loc. cit.*
(2) CÉCILE DYLION. Contribution à l'étude des kystes hydatiques de la portion antéro-supérieure du foie. Thèse de Paris, 1890.

Digitized by Google

l'ombilic est déplissé, proéminent ; les flancs sont œdématiés, mais non étalés comme dans l'ascite ordinaire.

On peut voir une circulation veineuse très développée des deux côtés, et de nombreuses varices lymphatiques sus-pubiennes et crurales.

La peau est très œdématiée dans toute les régions déclives.

L'exploration par le palper et la percussion permet de constater l'existence d'une ascite abondante, sensation de flot très nette, déplacement de la ligne de matité avec les différentes positions de la malade, etc. ; il existe aussi un degré assez marqué de météorisme intestinal.

De plus il y a un œdème considérable des deux membres inférieurs, la peau est tendue, rouge par places et douloureuse à la pression. L'œdème atteint la paroi abdominale et la main laisse une empreinte sur les flancs.

Autant qu'il est possible d'explorer ce jour-là on arrive à la conclusion suivante : il existe une tumeur volumineuse, dure, résistante, occupant tout le flanc gauche et s'étendant jusqu'à la région médiane, et probablement vers la fosse iliaque et la région hypogastrique. Cette tumeur ne paraît pas bosselée. Il semble bien qu'on ait affaire à la rate ou à une tumeur de la rate.

Le toucher, l'exploration vaginale combinée au palper abdominal ne donne pas de renseignements plus précis ; l'utérus semble petit, il est mobile, les culs-de-sac sont libres.

La région hépatique bien que difficile à explorer ne semble pas présenter une matité plus étendue que de coutume. L'examen du thorax est absolument négatif tant pour le cœur que pour les deux poumons. Aucun engorgement ganglionnaire. Les fonctions abdominales semblent normales ; les digestions se font assez bien ; les selles sont régulières ; pas d'ictère. Les règles existent encore et sont assez irrégulières quoique moins abondantes qu'autrefois.

Les mictions sont normales, peut-être un peu plus fréquentes depuis quelque temps ; les urines sont claires, mais présentent un léger nuage d'albumine. La respiration est gênée depuis que le ventre a grossi beaucoup, et parfois il y a un peu de toux, sans expectoration.

La malade fait remonter l'origine de sa maladie à une époque bien éloignée. Il y a dix ans dit-elle, elle a commencé par avoir de temps en temps les chevilles enflées le soir après le travail de la journée. Puis son ventre s'était mis à grossir un peu, mais cela ne la gênait nullement.

Il y a deux ans, elle a éprouvé des douleurs lombaires, s'irradiant dans le ventre et les cuisses. A ce moment l'œdème des jambes s'est accentué et le ventre est devenu plus volumineux.

Elle est devenue rapidement plus malade depuis trois mois. Alors elle dit qu'elle a senti une tumeur se former sur la ligne médiane, d'abord dans le bas-ventre ; puis elle a senti que cette tumeur grossissait dans le flanc gauche, où elle sent en ce moment une grosseur très dure et des douleurs.

Ce que nous écrivons là nous a été dit presque textuellement par la malade ; et c'est en effet vers cette région seule que notre attention a été tout d'abord et dans la suite principalement attirée.

Digitized by Google

En quinze jours, nous dit la malade, l'enflure des jambes et du ventre est devenue considérable, telle qu'elle existe au moment où nous faisons notre examen pour la première fois.

Malgré cela l'état général s'est maintenu assez bon jusqu'ici ; il y a eu cependant un peu d'amaigrissement ; le sommeil est aussi bon qu'autrefois et les forces ne semblent pas diminuées, seulement elle est gênée dans ses occupations et son travail.

L'étude des antécédents personnels et des antécédents héréditaires ne nous donne rien d'important à noter. Sa mère serait morte d'une tumeur abdominale, sur la nature de laquelle la malade ne peut donner aucun renseignement précis.

C'est dans ces conditions que la malade est reçue à l'hôpital.

Elle est mise au repos pendant quelques jours avec le régime ordinaire.

Quelques jours après nous faisons une ponction abdominale pour diminuer un peu le volume du ventre et faciliter un examen plus complet.

Cette première ponction faite à droite donne environ 7 à 8 litres d'un liquide clair et citrin, comme le liquide de l'ascite simple, dans la cirrhose atrophique par exemple.

Après l'évacuation de l'ascite l'examen du ventre peut être pratiqué facilement et nous pouvons alors délimiter d'une façon nette et précise par la palpation, cette tumeur siégeant dans l'hypochondre gauche. Elle nous donne plus que jamais l'impression d'une rate très hypertrophiée, ou bien d'une tumeur occupant la région splénique, tumeur de consistance dure et de forme irrégulière, sans cependant présenter des bosselures.

Ce jour-là nous n'avons pas cru pouvoir préciser davantage un diagnostic, et la malade se trouvant soulagée, on l'a laissée se reposer pendant quelque temps.

L'ascite s'est reformée et a nécessité quinze jours plus tard une nouvelle ponction.

Dans l'intervalle l'état de la malade est resté satisfaisant.

Dans la première semaine d'octobre, nous avons encore essayé d'éclaircir ce cas qui nous paraissait toujours difficile, et désirant faire passer la malade dans un service de chirurgie, où on pourrait plus facilement tenter de lui être utile, nous avons prié nos collègues en chirurgie et notamment notre excellent ami M. Chevalier, interne de M. le professeur Guyon, de vouloir bien examiner notre malade pour préciser le diagnostic et décider une intervention. Mais après un examen attentif notre collègue et ami avait conclu à l'existence presque certaine d'une *néoplasie cancéreuse de la rate et du foie*, et par conséquent à un traitement palliatif de l'ascite par de simples ponctions. Plusieurs autres de nos collègues ayant eu l'occasion de voir cette malade dans le service avaient conclu au même diagnostic et à la même ligne de conduite. C'est dans ces conditions que la malade est restée à l'hôpital Necker et que nous lui avons fait successivement 5 ponctions abdominales, dont une dans la tumeur, et qui ont donné issue à près de 40 litres de liquide ascitique toujours clair et citrin.

A la troisième ponction que nous avons dû faire, au lieu de la pratiquer à droite comme les autres, nous l'avons faite à gauche, et nous

Digitized by Google

avons ponctionné une première fois avec un petit trocart au niveau de la matité de manière à pénétrer dans la tumeur ; cette ponction restée sans résultat nous permit de constater que la tumeur dont il s'agissait ici était une *tumeur entièrement solide.*

Depuis quelques jours la malade n'avait plus d'appétit et vomissait tout ce qu'elle prenait. Elle est morte rapidement en quelques heures après de violents efforts de vomissements, le 11 novembre 1890.

Ouverture du corps, pratiquée 24 heures après la mort.

Il y a une grande quantité de liquide ascitique dans le péritoine, qui semble lavé, mais n'a pas d'autres lésions appréciables. La masse intestinale apparaît avec peu de météorisme. Une fois les deux lames de la paroi abdominale écartées d'un côté et d'autre on peut voir aussitôt une curieuse disposition des organes qui donne l'explication de la tumeur constatée pendant la vie. En effet tout le flanc gauche est occupé par le lobe gauche du foie très hypertrophié et refoulé dans cette région par le lobe droit, qui se présente ici sous les apparences d'une énorme tumeur, dure, peu fluctuante, ayant le volume et à peu près la forme d'un foie, occupant d ailleurs toute la place qu'occuperait la masse totale de ce viscère normal. Donc ce qu'on a pris, pendant la vie, pour une *tumeur de l'hypochondre gauche*, était le lobe gauche du foie, faisant fonction de la masse totale de l'organe et ce qu'on a cru être le foie normal, n'était autre chose que cette énorme tumeur, constituée par le développement d'une vaste poche hydatique ayant remplacé le lobe droit du foie.

Voilà l'explication de la *tumeur de la rate :* la rate dans le cas présent était refoulée en arrière et se trouvait être petite et atrophiée. Mais pourquoi cette ascite et cet œdème des membres inférieurs?

L'examen de la pièce donne la raison de ces accidents. La *veine cave inférieure* n'existe plus ou presque plus ; elle se trouve tiraillée, comprimée, écrasée, presque en totalité oblitérée par du tissu scléreux très dur, qui forme la paroi postérieure de la tumeur kystique c'est à peine si en introduisant une sonde cannelée dans la veine cave, nous pouvons arriver à trouver un pertuis dans un trajet sinueux et irrégulier. Cette oblitération à peu près complète de la veine cave inférieure donne l'explication de l'ascite et de l'anasarque.

A part ces lésions hépatiques les autres organes abdominaux ne présentent pas d'autres altérations. Les organes génitaux sont intacts. Les reins, les intestins sont normaux.

En enlevant le plastron thoracique on voit que la cavité pleuro-pulmonaire a été diminuée de la moitié et que le poumon droit a été refoulé en haut en forme de cupule concave s'emboitant sur la face convexe de la paroi kysto-diaphragmatique. Des adhérences pleurales costo-pulmonaires nombreuses et solides existent à droite ; à gauche la plèvre et le poumon sont normaux ; le médiastin, le péricarde, le cœur ne présentent pas d'altérations ; dans le péricarde il y à une certaine quantité de liquide citrin.

Le diaphragme comme dans le cas précédent est très altéré sur sa moitié droite ; il a été tiraillé, dilacéré par le développement de la tumeur, dont la paroi supérieure est constituée par du tissu fibreux très épais, cartilagineux par places. On voit des faisceaux de fibres musculaires perdus au milieu du tissu fibreux ; la plèvre est très

Digitized by Google

épaissie et n'adhère à la plèvre viscérale que par de légèrs tractus celluleux.

Réflexions. — Le diagnostic était ici d'autant plus difficile qu'il y avait une tumeur dans l'hypochondre gauche, tumeur dont la nature était difficile à supposer, d'autant plus que le kyste, très dur, très résistant, ne donnait pas de fluctuation, et encore moins de frémissement hydatique ; ensuite par son volume, sa situation et sa conformation le kyste avait les apparences du foie. Pour faire le diagnostic il aurait donc fallu supposer cette disposition très rare, et confirmer ensuite cette opinion par la ponction exploratrice de ce qui semblait être le foie normal. Comme nous le disions plus haut, c'est l'idée à avoir et la ligne de conduite à tenir dans le cas où l'on se trouverait en présence d'un pareil cas clinique.

Ulcérations confluentes en nombre inusité sur le gros intestin d'une femme morte de fièvre typhoïde, par M. Lefebvre, interne des hôpitaux.

Il y a six semaines la malade, dont voici le gros intestin, entrait dans le service de M. le Dr Chauffard, présentant les symptômes d'une fièvre typhoïde au huitième jour environ, particulièrement grave à cause de l'ataxo-adynamie qu'il était donné d'observer.

Soumise dès son entrée au traitement par la méthode de Brandt, elle semblait devoir guérir, la gravité des symptômes s'amendant et l'état général devenant moins alarmant, quand elle fut prise au 20e jour d'une hémorrhagie intestinale qui obligea de suspendre la balnéation. Le mélæna fut suivi d'une chute brusque mais passagère de la courbe thermique.

Les jours suivants, la malade accusait une douleur abdominale diffuse, mais plus accusée à la pression au niveau des deux fosses iliaques ; en même temps elle vomissait tous ses aliments et à deux ou trois reprises des matières porracées. Le ventre douloureux ne s'est jamais ballonné. Une nouvelle hémorrhagie intestinale survint cinq jours après la première sans que la malade ait été baignée de nouveau dans l'intervalle. Deux grands lavements d'eau naphtolée étaient administrés chaque jour.

Mais les symptômes d'adynamie reparurent après la suppression des bains et l'impossibilité d'alimenter la malade aidant ; elle succombait il y a six jours, avec une température élevée, un pouls petit et très rapide.

L'autopsie faite trente-six heures après la mort ne nous révéla aucune lésion péritonéale. Mais, en revanche, à l'ouverture du gros intestin on put constater en plusieurs points une confluence particulière des ulcérations typhiques depuis le cæcum jusqu'à trois centim. au-dessus de l'anus. C'est à cause de cette confluence anormale que nous présentons cette pièce.

Digitized by Google

Etant donné la douleur abdominale, les vomissements alimentaires puis porracés succédant à une hémorrhagie intestinale l'imminence d'une perforation avait été redoutée. Etait-il permis, en l'absence du ballonnement du ventre et à cause de la douleur plus particulièrement localisée sur tout le trajet du gros intestin de diagnostiquer les lésions intestinales et de rattacher uniquement les symptômes douloureux aux ulcérations nombreuses trouvées après la mort?

M. CHAUFFARD. — On a souvent présenté à la Société des pièces de fièvre typhoïde avec lésions coliques prédominantes; mais je n'en ai jamais vu d'aussi accentuées. Le cæcum n'est qu'une ulcération et les lésions descendent jusque dans le rectum. Le fait le plus intéressant est la symptomatologie. Les vomissements verts, la douleur abdominale m'avaient fait penser à une péritonite et, comme ces phénomènes succédaient à une hémorrhagie, à une péritonite par perforation. Il n'y avait toutefois pas de ballonnement du ventre; mais peut-être était-ce une péritonite enkystée. Il y avait un autre phénomène qui dans un cas de ce genre permettait peut-être jusqu'à un certain point le diagnostic : la douleur abdominale siégeait surtout sur le trajet du côlon et avait son maximum dans la fosse iliaque droite. La méthode de Braudt, dont je suis partisan et dont j'ai suspendu l'application dès le développement de ces accidents, ne peut rendre aucun service en pareille circonstance. Le foie était en dégénérescence graisseuse totale; cette dégenerescence est vraisemblablement causée par les produits toxiques d'origine intestinale.

Lymphadénomes multiples, par BUSCARLET, interne des hôpitaux.

Un cocher, âgé de 26 ans, entre le 22 août à l'hôpital Necker, dans le service du Dr Rendu.

Ce malade qui n'avait pour tout antécédent qu'une *fièvre typhoïde* avec complications pulmonaires à l'âge de 10 ans, a commencé à maigrir et s'affaiblir à la *fin de l'année* 1888; l'abattement continuel s'est accompagné de douleurs dans la région *lombaire*. Puis il s'aperçut de l'apparition de gros *ganglions cervicaux*. Leur augmentation de volume fut rapide, il perdit l'appétit. Un médecin appelé lui ordonna de l'iodure de potassium qu'il prit irrégulièrement.

Les accidents durèrent pendant un an, avec des alternatives de mieux momentané.

A bout de forces, il entra en mars 1890 à l'hôpital Cochin, service du Dr Dujardin-Beaumetz, suppléé par le Dr Petit; il y resta six semaines; il était fortement anémié, abattu, rompu; de temps en

Digitized by Google

temps de petits accès de fièvre, surtout le soir ; des épistaxis fréquentes et parfois des vomissements. La nuit des sueurs abondantes.

Les ganglions cervicaux étaient volumineux, il en existait dans l'aine de moins gros. La rate était énorme. Pas d'exagération du nombre des globules blancs. On fit le diagnostic *d'adénie*. De plus, c'est un hystérique à attaques.

Traitement. — Liqueur de *Fowler* intus et extra ; les piqûres dans les ganglions amènent toutes une réaction inflammatoire vive, les glandes suppurent et à plusieurs reprises il faut inciser des abcès.

Cependant il y a une grande amélioration dans l'état du malade ; au bout de 6 semaines il quitte Cochin ; l'appétit et les forces sont revenus ; il ne suit guère le traitement prescrit à sa sortie (liqueur de Fowler et iodure).

Au bout de *deux mois*, rechute, il maigrit, perd l'appétit, est fatigué, abattu ; de plus il commence à tousser beaucoup. Constipation.

Le 22 *août* il est reçu dans le service de chirurgie de l'hôpital Necker, fait par le Dr Campenon.

L'abattement est très grand ; les douleurs lombaires sont vives, il y a de la céphalalgie, des vertiges, une constipation opiniâtre. Les ganglions cervicaux et inguinaux sont tuméfiés et douloureux.

Toux assez violente. Epistaxis. Fièvre vespérale, sueurs froides. Vomissements continuels après les repas (alimentaires et bilieux).

L'analyse du sang ne démontre pas d'augmentation notable du nombre des leucocytes, il faut les chercher pour en trouver 1 ou 2.

Le 31. Le malade passe dans le service du Dr Rendu, suppléé par M. Petit.

Ce qui domine, c'est l'abattement considérable et le teint pâle du malade ; puis l'aspect spécial qu'ont pris les aisselles, la région cervicale, les aines et l'abdomen du malade : ces régions sont tuméfiées, bosselées, et à l'examen, on y trouve des ganglions énormes, adhérents les uns aux autres, très durs. Ceux au niveau desquels on a fait des piqûres suppurent seuls. La *rate* est immense, bosselée, elle rejoint le foie en avant et descend jusqu'à la crête iliaque ; elle est très dure. La palpation n'est pas douloureuse.

Le *foie* est augmenté de volume mais pas bosselé.

Appétit nul, vomissements continuels.

A l'auscultation râles humides dans toute la poitrine.

Traitement. — Liqueur de Fowler ; une piqûre dans un gros ganglion de l'aisselle produit un abcès qu'il faut inciser.

Vers le 20 septembre, les vomissements cessent, le malade reprend quelques forces. la face est moins pâle, il y a amélioration sensible. Seulement quelques épistaxis. La bronchite a diminué.

Les urines ne contiennent ni sucre ni albumine, le cœur et les organes des sens sont intacts.

L'appétit est revenu, mais il reste un fort dégoût pour la viande. Constipation opiniâtre.

A partir du 3 octobre, nouvelle rechute, épistaxis fréquentes et abondantes, dyspnée et toux coqueluchoïde ; dès qu'il se couche sur le côté gauche, il tousse. Diminution de l'appétit.

Le 10. Epistaxis. La dyspnée augmente beaucoup ; à l'auscultation on trouve des râles de bronchite, surtout avec bases et dans les 2/3 inférieurs des poumons, à gauche, vers le hile pulmonaire un

Digitized by Google

souffle tubaire rude. A ce niveau la percussion dénote de la submatité avec augmentation des vibrations thoraciques.

La paroi abdominale se tend (légère ascite) on y sent surtout à gauche, au niveau de la rate, de grosses masses mamelonnées.

La miction est difficile ; les ganglions inguinaux et iliaques causent de l'œdème douloureux des membres inférieurs par compression.

Des piqûres de morphine amenèrent seules un sommeil passager.

Le 15. Dyspnée avec angoisse considérable ; le malade suspendu par les bras se tient assis sur son lit, gémissant continuellement, la tête rejetée en arrière. Les masses ganglionnaires ont encore augmenté partout ; le cou est devenu aussi large que la base du crâne avec laquelle il se confond ; les plus gros ganglions sont comme des œufs de poule. L'œdème des membres inférieurs a augmenté ; un peu d'ascite ; matité et souffle dans la moitié gauche du thorax (épanchement). Crachats muqueux.

L'examen du sang démontre une augmentation considérable du nombre des globules blancs, il y en a presque autant que des rouges si ce n'est plus.

Mort le 17 octobre à 8 heures du matin ; la dyspnée et l'abattement ont dominé la scène dans les derniers instants.

Autopsie, 24 h. après.

Thorax. — A gauche, épanchement très fibrineux avec épaississement de la *plèvre ;* le *poumon* de ce côté est affaissé, condensé ; à la coupe on le trouve farci de grosses masses nodulaires grisâtres, dures, lardacées, ne donnant pas de suc à la coupe, saillantes, elles ressemblent à des îlots de cancer secondaire. Sur certains points l'infiltration paraît confluente et semée de noyaux pigmentés ; sur d'autres au contraire certains îlots commencent à devenir jaunâtres et en dégénérescence.

Dans le poumon droit, mêmes lésions avec moins de confluence et des masses moins volumineuses. Là, les néoplasmes se présentent sous forme de petits noyaux disséminés, qui, au premier abord pourraient ressembler à de la tuberculose.

Cœur sain en apparence, muscles un peu pâles ; léger épanchement péricardique.

Abdomen. — La rate, énorme (1365 gr.), est bosselée et remplit toute la région gauche de la cavité abdominale ; à la coupe elle est parsemée de noyaux volumineux, ressemblant à s'y méprendre aux colonisations des cancers secondaires du foie, mais en différant en ce sens que chacun des noyaux est dur et ne donne pas de suc au raclage. Sur quelques points existent de petites ecchymoses dans l'intérieur des néoplasmes.

Le *foie*, par contre, ne semble présenter aucune tumeur ; il est seulement gros, un peu pâle, friable ; la distinction entre les lobules et le tissu conjonctif se voit difficilement. La capsule de Glisson n'est ni épaissie, ni vascularisée, et le foie a conservé sa forme spéciale.

Les *reins* paraissent normaux ; la substance corticale est un peu pâle, sans hémorrhagies interstitielles.

L'*intestin* a une apparence normale ; peut-être un peu d'amincissement de la muqueuse et quelques ecchymoses, mais pas de lymphomes et pas de développement apparent du système lymphoïde, et néanmoins les *ganglions mésentériques* sont énormes.

Digitized by Google

Dans toutes les régions, les *ganglions* sont hypertrophiés, présentent à la loupe un aspect lardacé, comme dans la rate et le foie ; quelques-uns (probablement ceux qui ont subi des injections interstitielles, sont moins durs et donnont du suc à la coupe.

L'*examen histologique* a démontré qu'il s'agit de lymphadénomes multiples ; les ganglions, la rate, les poumons sont envahis par ces néoplasmes.

Dans le foie, quelques petits amas lymphatiques, sans tumeurs proprement dites.

Le rein est atteint de néphrite épithéliale marquée.

Réflexions. — En résumé, cette observation rentre dans les cas de *lymphadénie ;* ce n'est que dans les derniers jours qu'il y a eu augmentation du nombre des globules blancs. La *durée* totale a été de 18 mois, mais ce n'est que dans les six derniers mois que la marche a été très rapide, malgré le traitement arsénical ; et c'est à cette période seulement que la *leucocythémie* est apparue, de même que dans tous les cas de tumeurs malignes, comme symptôme secondaire.

Lipome arborescent du genou (synovite chronique) ; synorectomie. — Guérison, par M. Bazy, chirurgien des hôpitaux.

La pièce que j'ai l'honneur de vous présenter représente la synoviale du genou gauche que j'ai enlevée complètement à la maison de santé des Frères de Saint-Jean de Dieu, avec l'aide de mon interne, M. Lafourcade, le 20 octobre dernier.

Le malade auquel je l'ai enlevée est un homme de 38 ans, industriel dont les antécédents n'offrent rien de particulier à signaler.

Il m'a raconté que son genou avait commencé à se tuméfier il y a 6 ans environ. Le mal dont il était porteur avait été qualifié d'hydarthrose. Il avait été soumis aux traitements usités en pareil cas, sauf, le massage et l'électricité.

Le genou avait désenflé mais, s'était tuméfié de nouveau.

Plus tard il avait été soumis à des séances de massage de la part d'un de nos confrères qui s'occupe de massage, mais sans aucun résultat : au contraire, le genou avait paru se tuméfier d'avantage.

Enfin, dans les derniers temps, un médecin consulté lui avait ordonné un traitement mercuriel et ioduré qui avait paru exercer une heureuse influence.

Néanmoins la diminution de volume n'était pas bien grande et comme d'autre part la santé générale s'altérait, il me l'a adressé pour savoir si un traitement chirurgical n'était pas nécessaire.

Quand je l'ai vu, j'ai vu d'emblée les raisons de l'insuccès du traitement médical.

En effet, le genou est presque doublé de volume. La tuméfaction remonte jusqu'à mi-cuisse, la synoviale forme une véritable tumeur

Digitized by Google

dont les limites sont nettes mais dépassent de beaucoup les proportions de ce qu'on voit d'habitude.

La synoviale distendue contient beaucoup de liquide : mais je constate aussi que ses parois sont notablement épaissies.

A part cela, indolence à peu près complète à la palpation, le genou est un peu fléchi ; il ne peut être fléchi davantage et l'extension complète est difficile.

Rien dans le creux poplité, la rotule paraît épaissie.

En présence de cet épaississement de la synoviale, je pense qu'une ponction suivie ou non d'injection modificatrice serait impuissante et je décide l'arthrotomie que je pratique le 20 octobre.

Incision à la partie interne du genou sur une longueur de 8 centim. environ.

La synoviale incisée, il s'écoule une notable quantité de liquide jaunâtre légèrement louche au milieu duquel flottent de grands flocons de fibrine.

En regardant dans l'intérieur de l'articulation, je vois bientôt des saillies, d'apparence polypeuse de couleur différente, les unes violacées d'autres jaunâtres faisant saillie dans l'intérieur de la synoviale, pressées les unes contre les autres, de volume inégal, rappelant en un mot l'effet décrit dans les auteurs sous le nom de lipome arborescent des articulations.

Je me mets alors en devoir d'extirper la synoviale : pour cela je prolonge mon incision par en haut, je la prolonge par en bas, elle a ainsi une hauteur de 25 cent. environ.

A l'extrémité inférieure, je fais partir une incision transversale qui passe au milieu du ligament rotulien que je coupe en travers, je vois bien toute l'articulation.

Craignant que ces lésions ne soient tuberculeuses, j'extirpe la rotule dont la présence m'aurait gêné pour tout enlever, je ne juge pas à propos de couper les ligaments croisés ni les ligaments latéraux, les os sont rongés et il existe de petits ostéophytes sur les condyles fémoraux ; je les résèque ; je me contente de passer la curette tranchante entre chaque condyle fémoral et le ligament latéral correspondant, de façon à aller fouiller et nettoyer la partie postérieure de l'articulation.

Je touche toutes les surfaces avec la solution de chlorure de zinc au 1/10e. Je réunis partout au crin de Florence, après avoir fait quelques points profonds perdus à la partie antérieure de la cuisse : je mets deux drains, un court, à l'extrémité externe de l'incision, un long de 80 centim. longitudinal à l'angle de réunion des deux incisions, compression, immobilisation.

Le 4e jour, pansement ; je raccourcis les deux tubes et mets un appareil plâtré.

6e jour, ablation du tube externe. Raccourcissement de l'artère, le 8e jour, ablation des tubes et des fils.

Guérison aseptique et apyrétique.

Le malade quitte la maison de santé le 31 octobre pour entrer chez lui où il doit faire faire un appareil silicaté qu'on remplacera plus tard par un appareil en cuir moulé.

La pièce a été présentée à la Société de chirurgie dans la séance du 29 octobre. Elle a été examinée au laboratoire de la Faculté par

Digitized by Google

M. le Dr Letulle, qui n'a pas trouvé de bacilles ni de lésions tuberculeuses. Les végétations arborescentes sont constituées par du tissu cellulo-adipeux avec de grandes vacuoles. Les vaisseaux très dilatés sont remplis de sang. Au niveau de la périphérie des végétations on observe un tissu inflammatoire formé de petites cellules au milieu desquelles se voient quelques vaisseaux ectasiés remplis de globules rouges. Dans ce tissu inflammatoire qui sert de bordure aux franges on rencontre des îlots homogènes un peu granuleux, fibrillaires, qui paraissent appartenir à du tissu muqueux.

Ces caractères microscopiques des végétations sont en faveur de la nature inflammatoire des lésions.

Hémorrhagie du 4e ventricule. — Glycosurie. — Coma.

M. Mallet communique un fait d'hémorrhagie du 4e ventricule. Le malade était entré à l'hôpital dans le coma. L'urine recueillie par la sonde contenait du sucre. Se trouve-t-on en présence d'un cas de coma diabétique ou d'une hémorrhagie ventriculaire avec glycosurie. En faveur de la première hypothèse se placent l'abondance du sucre, l'odeur d'acétine, l'absence d'albuminurie.

Mais les camarades de cet étudiant ne lui connaissaient aucun symptôme du diabète.

Endocardite végétante des valvules sigmoïdes de l'aorte, secondaire à une pneumonie franche, par M. R. Faure-Miller, interne des hôpitaux.

Voici le cœur d'un malade entré le 9 octobre 1890 dans le service de M. le Dr Barth et mort le 5 novembre.

Ce malade âgé de 44 ans, emballeur, était un alcoolique invétéré. Un soir, après son travail, il se sent mal entrain ; le lendemain des étourdissements le prennent : il a des frissons et se recouche. Courbature, point douloureux de chaque côté, puis fièvre et sueurs abondantes. Toux quinteuse et dyspnée vive, puis expectoration aérée et abondante. Il entre à l'hôpital quelques jours après.

A ce moment la fièvre est intense, et le facies est très fatigué ; le pouls est à 100, la respiration à 45 par minute. L'expectoration est visqueuse, aérée, jaunâtre, nettement pneumonique. Pas de point de côté bien net.

A l'examen de la poitrine, on trouve en arrière et à droite une submatité diffuse occupant toute la partie moyenne et s'étendant vers l'aisselle. Dans cette région, souffle tubaire d'intensité médiocre avec bouffées nombreuses de râles crépitants et sous-crépitants. En avant et à droite un peu de skodisme. A gauche, en arrière, rien à noter ; mais en avant et vers l'aisselle, il existe un foyer étendu de râles crépitants avec respiration rude sans souffle.

Battements et bruits du cœur normaux, quoique un peu sourds ; choc précordial assez bien frappé ; ceci est important à noter, état saburral des voies digestives, suffocations répétées avec menace de colapsus, urines assez fortement albumineuses ;

Digitized by Google

Le traitement consiste en injections d'éther et de caféine ; Todd ; potion cordiale ; bains froids toutes les trois heures, le 1er à 28°, le 2e à 26°, le 3e à 24° ; les autres de même à 24°.

Les jours suivants : l'état s'améliore sensiblement et les bains amènent une détente évidente. L'auscultation démontre que le souffle a diminué, mais il existe toujours des râles crépitants et sous-crépitants dans toute la hauteur du poumon droit et dans l'aisselle du même côté. On trouve à gauche des signes d'engouement vers la pointe de l'omoplate jusqu'à la base.

13 octobre. L'état s'est peu modifié, la température est toujours très élevée, et ne s'abaisse guère que d'un degré après chaque bain. Subdélirium nocturne, sans phénomène méningitique d'aucune sorte.

Le 14. La défervescence commence sans trop s'accentuer le 15 ; le pouls est à 106. Le souffle tubaire a entièrement disparu à droite, on ne constate plus que des râles crépitants et sous-crépitants disséminés dans toute l'étendue de la poitrine.

Battements cardiaques vigoureux. Il n'y a plus d'albumine dans les urines.

Le 17. Le mieux continue, la fièvre décroît ; le pouls est calme et régulier à 96. Râles moins nombreux tendant à se localiser aux bases.

Les bains sont suspendus, le malade s'y opposant vivement, pour être repris si la température tend à remonter.

Le 21. La résolution continue lentement ; cependant quelques foyers de râles persistent, la température se maintient toujours assez haute.

Les 22 et 23. L'état est toujours assez ambigu. Il y a eu une poussée de fièvre assez forte hier matin. Cependant la résolutien du foyer pneumonique fait des progrès. Le pouls est à 104.

Le 24. Nouvelle exacerbation fébrile hier soir avec gêne douloureuse à l'épigastre et dyspnée extrême. Cependant la température est à 37°,8. Le pouls à 90 est très régulier, simple mais très dépressible.

A l'auscultation du cœur on perçoit un souffle au second temps assez intense et prolongé, localisé au niveau de la 3e pièce et du sternum et des 3e et 4e articulations chondro-sternales gauches. Ce souffle aspiratif et prolongé a les caractères de celui de l'insuffisance sigmoïdienne, cependant il ne s'entend pas à la base du cœur.

Le 29. Le double souffle cardiaque persiste avec les mêmes caractères tandis que la résolution du foyer semble s'accentuer. Beaucoup de délire, adynamie prononcée. Congestion hypostatique très marquée des deux bases.

Le 30. Moins de délire, le malade est couché en chien de fusil, ce qui est à noter, à cause des lésions méningées trouvées à l'autopsie.

3 novembre. Adynamie plus prononcée, somnolence.

Marmottement, mouvements désordonnés des membres. Pas d'inégalité pupillaire.

Le 4. Délire violent cette nuit. Cris continuels.

Respiration un peu inégale se rapprochant du type Cheynes-Stokes. Pouls large et mou à 120.

Affaiblissement progressif et mort à 2 heures du matin.

AUTOPSIE le 6 novembre. — *Cavité thoracique.* — La *plèvre*

Digitized by Google

gauche est oblitérée par des adhérences anciennes très difficiles à détacher. La *plèvre droite*, libre d'adhérences, renferme une petite quantité de liquide séro-fibrineux, sa surface est inégale et parsemée de pseudo-membranes fibrineuses récentes, aréolées et floconneuses.

Le *poumon gauche* est le siège d'une sclérose ancienne d'origine probablement pleurale avec un peu de dilatation des tuyaux bronchiques, il est petit et atrophié. Les tissus congestionnés et friables se déchirent dans les efforts faits pour détacher les adhérences qui l'unissent à la plèvre pariétale.

Le *poumon droit* est fortement augmenté de volume et présente une infiltration pneumonique qui occupe la presque totalité du lobe inférieur et offre les signes d'une résolution incomplète. Le tissu d'un gris rougeâtre est moins friable que dans les pneumonies ordinaires au 2e degré. Il n'est pas absolument privé d'air et crépite légèrement à la pression. Il ne présente pas de granulations saillantes à la coupe. Son tissu placé dans l'eau surnage. Toutefois, l'aspect et la consistance montrent qu'il s'agit bien d'une pneumonie fibrineuse récente dont la résolution s'est opérée partiellement, mais a été interrompue par la mort du malade.

Le *péricarde* est sain, présentant seulement quelques plaques laiteuses.

Le *cœur* est volumineux, flasque légèrement ; la coloration du myocarde est normale. La cavité droite est remplie de caillots sanguins ; au niveau de la valvule tricuspide, près de son insertion antéro-externe existent deux petites saillies verruqueuses, rougeâtres, légèrement érodées à leur surface, qui révèlent une localisation endocarditique, mais trop peu considérable pour s'être traduite pendant la vie par des phénomènes appréciables.

Le *cœur gauche* renferme aussi de volumineux caillots. La valvule mitrale est saisie dans toute son étendue. Au niveau des valvules sigmoïdes aortiques, on constate d'énormes végétations d'un blanc grisâtre, de consistance lardacée, atteignant près d'un centimètre d'épaisseur et formant par leur réunion un énorme chou-fleur, qui a désorganisé entièrement deux des valvules sigmoïdes sur trois. Ces végétations ont une surface mamelonnée, papillomateuse ; elles semblent occuper toute l'épaisseur des valvules malades et font saillie aussi bien à leur face supérieure qu'à leur face inférieure. Plusieurs d'entre elles sont recouvertes de caillots sanguins récents qui se détachent facilement. En certains points, leur surface est tomenteuse et paraît présenter de légères pertes de substance. Les parties non atteintes de l'orifice aortique sont légèrement athéromateuses. Il en est de même de la paroi de l'aorte elle-même qui est parsemée de petites plaques blanchâtres, sans dépôt calcaire. Les artères coronaires sont saines.

Cavité abdominale. — *Foie* de volume moyen, fortement infiltré de graisse, présentant à son extrémité supérieure un infarctus récent très volumineux qui présente ses caractères habituels. La zone nécrobiosiée est d'un blanc jaunâtre, de consistance lardacée et fait une forte saillie sur le tissu avoisinant.

Reins volumineux, fortement congestionnés, se décortiquant facilement. La substance corticale est épaissie, jaunâtre et présente des lésions de néphrite diffuse au 1er degré. Chacun des deux reins, pré-

Digitized by Google

sente, l'un à son extrémité supérieure, l'autre à son extrémité inférieure, un infarctus récent en forme de coin, offrant les mêmes caractères que celui de la rate.

Les autres organes abdominaux paraissent sains.

Cavité encéphalique. — A l'ouverture du crâne, les *méninges* paraissent peu congestionnées, mais la surface convexe des hémisphères est recouverte d'une couche gris verdâtre, épaisse, de consistance lardacée, présentant d'une manière frappante les caractères de la méningite pneumonique. La matière qui infiltre les mailles de la pie-mère n'est pas, à proprement parler, du pus, mais un exsudat fibrineux concret dont la présence donne à la membrane l'aspect d'un parchemin humide. La décortication se fait facilement, et les circonvolutions cérébrales sous-jacentes paraissent absolument saines. L'exsudat pénètre dans les anfractuosités et les replis de la pie-mère ainsi infiltrés atteignent en certains points une épaisseur de plusieurs millimètres. L'exsudat va s'amincissant sur les limites et les plaques qu'il forme se continuent directement avec des parties saines comme s'il s'était fait une série de colonies microbiennes échelonnées le long des vaisseaux et à développement excentrique. L'infiltration pneumonique a son maximum d'intensité au niveau de la convexité des hémisphères ; mais elle existe aussi dans les autres parties de l'encéphale et notamment autour du bulbe et de la protubérance ; elle ne paraît pas s'étendre vers la cavité spinale.

Le *cerveau* est légèrement ramolli dans son ensemble mais les circonvolutions sont saines. Les ventricules cérébraux et les toiles choroïdiennes ne présentent pas d'altération, non plus que les noyaux gris des hémisphères.

Remarques. — Cette observation est intéressante au double point de vue clinique et anatomo-pathologique ; au point de vue clinique, parce qu'elle montre l'efficacité des bains froids contre l'hyperpyrexie, et le tort qu'il y a de céder trop vite aux désirs du malade en arrêtant ce traitement. Dès lors la situation est restée stationnaire et bientôt des localisations sont apparues du côté de l'endocarde et des méninges ; la mort à terminé la scène.

Au point de vue anatomique, il est rare de voir des lésions endocardiques au niveau des valvules aortiques aussi nettes et aussi considérables. Elles se sont développées dans un espace de temps relativement court.

Ajoutons que le sang, l'expectoration et les coupes de la végétation endocardique ont montré le bacille de Friedlander.

Digitized by Google

Séance du 28 *novembre* 1890.

Présidence de M. Cornil

Abcès multiples du foie. — Collection purulente au niveau du hile, par Cautru, interne des hopitaux.

Cette pièce provient du service du Dr Marchand, chirurgien de l'hôpital Saint-Louis.

Il s'agit d'une femme de 27 ans, ayant toujours habité Paris; multipare.

Elle fut prise, il y a deux mois et demi, en pleine santé, d'une vive douleur dans la région hépatique. Le soir même, fièvre qui ne l'a pas quittée depuis. Les grandes oscillations de la température indiquent qu'il s'agit d'une fièvre de suppuration. La malade se cachectise et entre à l'hôpital deux mois après le début des accidents.

A son entrée à l'hôpital, elle présente une teinte subictérique des conjonctives.

La région épigastrique paraît plus saillante qu'à l'état normal. La palpation, très douloureuse révèle l'existence de bosselures. Le foie ne dépasse pas les fausses côtes.

Le Dr Marchand porte le diagnostic d'abcès périphérique ou intrahépatique et pratique une laparotomie exploratrice.

L'incision porte sur la ligne blanche entre l'ombilic et l'appendice xiphoïde. On tombe immédiatement sur le foie qui est violacé, bosselé par places. Pas la moindre trace de périhépatite. On examine le foie dans tous les points accessibles et on renferme le ventre sans avoir pu intervenir.

La maladie continue son cours et la mort survient 10 jours après.

A l'autopsie nous trouvons un foie pesant 2100 gr., criblé d'abcès qui paraissent avoir leur point de départ dans les espaces portes. Ces abcès, dont le volume varie d'un pois à une grosse noix, sont surtout abondants dans les lobes droit et gauche.

Au niveau du hile, existe une masse purulente agglutinant les différents conduits de la région et en rendant la dissection difficile. On a pu néanmoins constater autour de la veine porte un foyer purulent qui a été poursuivi jusque derrière le pancréas où il paraissait s'arrêter.

Rien dans le pancréas, ni dans la vésicule biliaire, ni dans les canaux biliaires.

Rien dans l'intestin, le rectum ni l'estomac.

Aucune lésion de la colonne vertébrale.

Les reins paraissent sains. Il n'y avait pas eu d'ailleurs d'albumine dans les urines.

Poumons et cœur sains.

Organes génitaux sains.

Rate volumineuse, 30 centim. dans son plus grand diamètre. La veine splénique est intacte.

Digitized by Google

Cette pièce nous paraît être intéressante en ce sens que nous nous trouvons en présence d'abcès du foie ayant eu probablement pour point de départ la veine porte et dont la cause nous échappe.

M. Cornil. — Lorsqu'il s'agit d'angiocholite, le pus est coloré et non blanchâtre comme dans le cas présent ; d'autre part, il est exceptionnel de trouver une poche purulente autour de voies extra-hépatiques ; ici au contraire les gros canaux traversent au niveau du hile un vaste abcès. Il est donc probable qu'il s'agit d'une pylé-phlébite de nature et d'origine indéterminées, hypothèse qui s'accorde bien avec le siège périportal des petits abcès intra-hépatiques.

Tumeur de la joue droite, par M. Dufournier, interne des hôpitaux.

La tumeur que j'ai l'honneur de présenter à la Société anatomique provient du service du Dr Saint-Germain.

Elle siégeait dans la joue droite d'une fillette de douze ans, entrée dans le service il y a une quinzaine de jours. Rien dans les antécédents de la petite malade ne mérite d'être noté. La fillette s'est aperçue il y a six mois de la présence d'une grosseur dans la bouche, grosseur qui depuis quinze jours a progressivement augmenté de volume et gêne la mastication.

A l'examen de la face on distingue aisément une différence de volume entre les deux joues ; mais c'est surtout à l'intérieur de la bouche que fait saillie la tumeur. Au palper on trouve dans l'épaisseur de la joue droite une tumeur saillante surtout du côté de la muqueuse, du volume d'une noix, de consistance kystique, régulière et mobile sur les parties voisines. Aucune modification du côté de la muqueuse ou de la peau.

Ponction par la voie buccale de la tumeur au niveau de sa partie la plus saillante, puis, en l'absence de liquide, incision transversale dans la muqueuse au niveau de la ponction ; la tumeur s'énuclée facilement. La profondeur des tissus sectionnés d'avant en arrière fut de trois ou quatre millimètres. M. de Saint-Germain croit n'avoir pas divisé le buccinateur.

Après l'énucléation il reste dans l'incision, du tissu graisseux qui semblait former enveloppe à la tumeur, enveloppe adhérente aux tissus de la joue et que l'on arrache avec des pinces hémostatiques.

Cette portion est nettement lipomateuse, quant à la tumeur elle-même elle est jaune, dure et offre tout l'aspect d'un lipome encapsulé. Coupé en plusieurs points, elle présente partout le même aspect. Elle est mise dans l'eau faiblement alcoolisée et quelques jours après on remarque en la pressant entre les doigts qu'il s'échappe de la surface à section un liquide filant.

Digitized by Google

Cette particularité fait douter de la nature lipomateuse de la tumeur et sur les observations de M. le président de la Société, nous prions notre excellent collègue et ami Pilliet d'en pratiquer l'examen histologique.

L'examen prouve que la tumeur est un lipome myxomateux.

Digitized by Google

DÉCEMBRE

Séance du 5 Décembre 1890.

PRÉSIDENCE DE M. LE PROFESSEUR CORNIL

Fracture du col chirurgical de l'humérus par M. MACQUART, interne des hôpitaux.

Il s'agit d'une vieille femme de 72 ans qui a succombé dans le service de M. le Dr Duplay, à la suite de congestion pulmonaire, après un séjour à l'hôpital de 1 mois 1/2. Elle était entrée pour une fracture du col chirurgical de l'humérus droit causée par une chute sur le moignon de l'épaule. Lors de l'entrée de la malade à l'hôpital, le gonflement du moignon de l'épaule était assez prononcé et une ecchymose déjà très marquée, la fracture datant de 48 heures, apparaissait sur tout le bras. Les jours suivants cette ecchymose envahit la totalité de l'avant-bras. A l'inspection, on remarquait au niveau de la face externe de l'épaule une dépression en coup de hache de sorte que les deux fragments paraissaient former un angle ouvert en dehors. Le bras était un peu écarté du tronc et raccourci de 2 centimètres 1/2. Dans l'aisselle on sentait l'extrémité du fragment inférieur.

En raison du mauvais état général et de sénilité de la malade, on ne fit pas de tentatives de réduction et l'on se contenta d'appliquer un simple appareil ouaté. A l'examen nécroscopique, la tête humérale n'est pas déplacée et a gardé ses rapports avec la cavité glénoïde. Il n'y a aucune consolidation. Les deux fragments chevauchent l'un sur l'autre, le fragment supérieur est porté en dehors et le fragment inférieur en dedans.

Celui-ci taillé obliquement de dedans au dehors et de haut en bas est en contact avec l'extrémité inférieure de la cavité glénoïde. Le tendon du biceps n'est pas déplacé et la capsule est conservée. Il existe en même temps de l'arthrite qui se traduit par des dépôts fibrineux lesquels recouvrent toute la périphérie de la cavité glénoïde.

Ostéomyélite de l'os iliaque. — Fracture spontanée de la cavité cotyloïde. — Mort par septicémie, par M. MAUNY, interne des hôpitaux.

L. G..., bijoutier, âgé de 16 ans, entré à l'hôpital St-Antoine le 16 novembre 1890.

Digitized by Google

Rien de particulier à noter dans ses antécédents, frères et sœurs bien portants.

Lui-même avait toujours joui d'une bonne santé jusqu'au mois d'octobre dernier. A cette époque quelques douleurs dans la hanche droite et cela sans cause appréciable. Pas de coup ni de chute. A été soigné en ville pendant un mois pour du rhumatisme articulaire aigu. (Ces renseignements nous sont donnés par les parents.)

Le 16 novembre, il est admis dans le service de M. le Dr Landrieux, où l'on porte le diagnostic de tuberculose aiguë. On constatait à ce moment-là un gonflement notable de l'articulation coxo-fémorale droite avec impotence complète du membre inférieur. La moindre pression exercée sur le trochanter déterminait une très vive douleur. Il existait, en outre, un gonflement énorme de l'articulation phalangienne du médius de la main gauche avec fluctuation évidente dans cette jointure.

Douleurs et gonflement à la région sacrée.

Broncho-pneumonie.

Le malade est très amaigri. Température élevée, au-dessus de 39° tous les soirs, descend à 38°, 4, 38°, 6 le matin, sueurs profuses, langue sèche. Subdélirium. Diarrhée abondante.

On fait l'antisepsie intestinale. Salol. Naphtol. Sulfate de quinine. Alcool.

Au bout de quelques jours, le 21 novembre, le malade passe en chirurgie dans le service de M. le Dr Monod, suppléé par M. le Dr Walther. Il est urgent d'évacuer tous les foyers purulents observés plus haut.

Avec anesthésie chloroformique, ouverture large de l'articulation coxo-fémorale. Il en sort beaucoup de pus. C'est un pus épais, crémeux et verdâtre. Le doigt enfoncé profondément permet de sentir des lésions manifestes de la cavité cotyloïde qui est rugueuse, remplie de pus et de petits fragments osseux. La tête fémorale est aussi dépolie, mais ne présente pas au doigt des lésions bien profondes.

On pratique des lavages abondants, au sublimé, de l'articulation. Le fond de la cavité cotyloïde est drainé avec des lanières de gaze iodoformée. On suture la peau sur une certaine étendue.

Incision de l'abcès infectieux de la région sacrée et ouverture de l'articulation phalangienne du médius. Ici les surfaces articulaires sont également dépolies, mais on n'y trouve pas l'aspect de lésions tuberculeuses. Pansement antiseptique.

Le *lendemain de l'intervention*, la température descend à 37°,8. Mais elle remonte au bout de deux jours, malgré les lavages abondants de l'articulation que l'on pratique tous les jours.

Ventouses. Sulfate de quinine. Potion de Todd.

Le troisième jour, l'articulation coxo-fémorale ne contient presque plus de pus. Mais les lésions pulmonaires restent toujours très étendues des deux côtés. Cyanose, pouls rapide, délire. Le malade succombe le 28 novembre.

Autopsie le 29. — L'os iliaque disséqué et enlevé avec soin présente des lésions intéressantes. On voit tout d'abord que ces lésions siègent dans le fond de la cavité cotyloïde. Il reste, en effet, une fracture spontanée de cette cavité, et il y a une disjonction complète de la portion iliaque de l'os coxal.

Digitized by Google

La tête du fémur enlevée aussi, est dépolie, rugueuse; mais on ne trouve pas de lésions bien appréciables de l'extrémité supérieure du fémur.

Pas de pus dans le ventre.

Thorax. — Double congestion pulmonaire interne; mais pas trace de lésions tuberculeuses. Pas de tubercules non plus sur les plèvres.

Péricardite sèche. On ne trouve pas d'abcès métastatiques. Les autres organes ne présentent rien d'anormal.

Remarques. — Ce fait nous a paru intéressant au point de vue du diagnostic qu'il était difficile de faire avant l'intervention chirurgicale. D'après les résultats de l'autopsie, on voit qu'il s'agissait là d'une ostéomyélite infectieuse, remontant à plus d'un mois et dont le point de départ a été le fond de la cavité cotyloïde, au niveau du cartilage de conjugaison. Les lésions superficielles de la tête fémorale ne sont que des lésions de voisinage, et l'épiphyse supérieure du fémur n'est pas en cause ici. L'infection était trop avancée au moment où le malade fut adressé en chirurgie. Il est mort de septicémie. L'examen bactériologique du pus, fait par notre collègue et ami Etlinger, au moment de l'intervention, est resté négatif.

M. Walther. — Le diagnostic était ici particulièrement délicat. Les poumons étaient remplis de râles fins disséminés, la température était élevée et il existait au niveau de l'articulation du médius avec le métacarpien correspondant un abcès dans lequel on avait constaté la présence des bacilles tuberculeux. Je crus néanmoins à une ostéomyélite à cause d'une collection purulente très nette que je trouvai au niveau de l'articulatton coxo-fémorale. Le sacrum était également le siège d'un abcès. Le foyer articulaire de la hanche fut ouvert lavé et drainé. Malheureusement il était trop tard et le malade mourut de septicémie.

Végétations volumineuses de la valvule tricuspide, par M. Bernheim, interne des hôpitaux.

J'ai l'honneur de présenter à la Société un cœur provenant d'un malade mort dans le service de mon maître, M. le Dr Lacombe, à l'hôpital Bichat.

Il s'agit d'un homme âgé de 46 ans, entré à l'hôpital en septembre 1890 avec des lésions manifestement tuberculeuses du sommet droit. Le malade, à ce moment, ne présentait rien de particulier, sauf une discordance entre son état général très cachectique et le peu de symptômes cliniques constatés. Outre les signes habituels de la tuber-

Digitized by Google

culose pulmonaire, on a relevé dans son observation de l'albuminurie, des battements cardiaques accélérés (90), mais sans bruit anormal.

Pendant six semaines, l'état du malade reste à peu près le même. Il dépérit petit à petit. Le 10 novembre on trouve à l'auscultation du poumon, outre les signes du sommet, de la matité et du souffle à la base droite. En même temps, le malade devient subictérique. La température oscille entre 38° et 39°. Le malade s'affaiblit rapidement les jours suivants et meurt le 14 novembre.

A l'autopsie on constate que le sommet droit est criblé de granulations tuberculeuses. A la base droite, au milieu d'une masse pneumonique de formation récente, se trouvaient de nombreux noyaux d'infarctus d'âge différents. Ces infarctus, du moins les plus anciens d'entre eux, ont subi la dégénérescence tuberculeuse. Le poumon gauche paraît absolument sain.

Au simple examen du cœur, on constate une dilatation de la moitié droite. En regardant l'oreillette droite, on aperçoit autour de l'orifice auriculo-ventriculaire un bourrelet énorme, irrégulier, semblable à une couronne d'hémorrhoïdes, dont les végétations remplissent en partie l'oreillette et recouvrent entièrement l'orifice tricuspide. Sa coloration gris verdâtre tranche sur le rosé de la paroi cardiaque.

Anévrysme de la crosse de l'aorte, ouvert à l'extérieur après perforation du sternum, par M. BERNHEIM, interne des hôpitaux.

J'ai l'honneur de montrer à la Société les pièces provenant d'un homme de 42 ans, qui, il y a 3 ans, était entré dans le service hospitalier de mon maître, M. le Dr Lacombe, à l'hôpital Bichat, pour névralgie faciale. L'examen clinique à révélé l'existence d'un anévrysme de la crosse de l'aorte.

Le malade a été suivi depuis lors et on a assisté à l'augmentation de volume de la tumeur, à la perforation du sternum et finalement à son ouverture au dehors. La pièce m'a parue digne d'être présentée.

Cancer des séreuses; symphyse péricardique cancéreuse, par M. BERNHEIM, interne des hôpitaux.

J'ai l'honneur de présenter à la Société un cœur entouré d'une coque épaisse de tissu cancéreux. Les limites de cette coque sont celles du péricarde.

Les deux feuillets de la séreuse sont confondus et englobés dans la masse néoplasique. Les plèvres et le péritoine étaient couverts d'un semis de granulations cancéreuses ; un seul noyau cancéreux se trouvait dans le lobe droit du foie.

Le malade d'où provient cette pièce anatomique, était un homme de 30 ans, sans antécédents héréditaires ou personnels entré à l'hôpital Bichat, pour une pleurésie double avec épanchement.

On a constaté en même temps un gros frottement péricardique.

Le diagnostic porté fut tuberculose des séreuses et dans la suite

Digitized by Google

tout dans son histoire clinique venait confirmer ce diagnostic. L'autopsie seule est venue donner un démenti.

Sarcome du testicule, par M. MICHEL, interne des hôpitaux.

J'ai l'honneur de présenter à la Société cette tumeur du testicule enlevée ce matin même par M. le professeur Duplay, à la Charité.

Elle provient d'un jeune homme de 29 ans, étudiant en droit.

Rien à signaler au point de vue *des antécédents héréditaires* du malade.

Dans ses *antécédents personnels* on trouve une fièvre typhoïde en 1882 qui a duré deux mois avec rechute.

En 1883, blennorrhagie et orchite du côté droit.

En 1885, nouvelle blennorhagie et nouvelle orchite du côté droit.

Le testicule était resté un peu plus volumineux que celui du côté opposé à la suite de ces poussées inflammatoires.

Vers les premiers jours d'octobre 1889, le malade se surmène un peu et constate alors que ce testicule grossit et qu'il devient douloureux spontanément et à la pression. Il s'aperçoit qu'il existe une saillie à la partie antéro-externe de la glande tandis que le scrotum conserve son aspect normal. Application de cataplasmes pendant deux ou trois jours qui amène un peu d'apaisement dans les douleurs. L'augmentation de volume du testicule persiste : l'organe est alors gros comme un œuf. Les choses restent dans cet état jusqu'à la fin de mai 1890. Le malade avait repris ses occupations.

Du mois de juin au mois d'août de cette année, le testicule prend rapidement un volume considérable.

Il devient gros presque comme une tête de fœtus à terme et le malade remarque à sa surface, trois ou quatre points plus saillants. Les douleurs augmentent d'intensité, mais restent limitées au testicule. La peau du scrotum est intacte, mais devient extrêmement tendue.

Le malade demande une opération qui est faite le 15 août, à Coutances.

Le chloroforme venant à manquer vers la fin de l'intervention, celle-ci demeure incomplète, et il persiste dans le scrotum une portion de la glande qui ne peut être enlevée. On laisse la plaie opératoire à ciel ouvert, on bourre à la gaze iodoformée, et on fait des lavages quotidiens à l'eau phéniquée.

Le malade remarque dans le fond du scrotum un point noirâtre qui a persisté assez longtemps.

Des bourgeons apparaissent au fond de la plaie, se mettent à grossir de plus en plus et bientôt une véritable tumeur végétante fait hernie au dehors, à travers les lèvres du scrotum non cicatrisées.

Cette tumeur était insensible, et le malade en arrachait des parcelles avec ses doigts dans le bain. Elle était également très vasculaire et saignait également au plus léger contact.

Depuis un mois environ, le volume du néoplasme a considérablement augmenté : aussi le malade se décide-t-il à entrer à l'hôpital le 1er décembre.

Digitized by Google

Etat actuel. — En découvrant le malade, on est immédiatement frappé par l'odeur infecte exhalée par la tumeur.

Celle-ci se présente sous la forme d'un vaste champignon, à surface suintante, ichoreuse, dont le pédicule s'implante dans l'intérieur de la bourse droite. La masse néoplasique présente dans sa moitié gauche une coloration noirâtre qui paraît due à une gangrène au début. De plus, on constate que la surface de cette masse est irrégulière, lobulée et constituée par une agglomération de productions kystiques de volume variable, dont les plus grosses atteignent le volume d'une noix, et les plus petites, celui d'un gros pois.

En soulevant la tumeur on voit, comme nous venons de le dire qu'elle a son point d'implantation sur la bourse droite, tandis que la bourse gauche est recouverte par elle sans y être adhérente. La peau du scrotum du côté droit présente, au contraire, quelques adhérences avec le pédicule du néoplasme.

Un peu de rénitence par places au palper : dans sa moitié droite la tumeur est plutôt molle.

La verge est refoulée en haut vers l'hypogastre.

Les ganglions inguinaux sont de volume normal et non douloureux à la pression.

La palpation la plus attentive ne permet pas de constater d'hypertrophie des ganglions iliaques ou lombaires

Depuis une quinzaine de jours, apparition d'une tumeur douloureuse dans le sein gauche, du volume d'une noix, aplatie, déterminant un peu de rétraction du mamelon. Pas d'adénopathie axillaire.

État général bon, appétit conservé. Pas d'amaigrissement. Rien dans les viscères.

L'examen histologique pratiqué rapidement avant le durcissement complet de la tumeur a permis de constater qu'il s'agissait d'un sarcome.

Angine de Ludwig, par M. MICHEL, interne des hôpitaux.

J'ai l'honneur de présenter à la Société le larynx et les parties environnantes d'un homme de 38 ans. fleuriste, entré le 2 décembre dans le service de M. le professeur Duplay, à la Charité, et mort la même journée à 11 heures du soir dans un accès de suffocation.

Cet homme, vigoureux, reçu à la consultation, était, disait-il, malade depuis 4 jours et présentait une tuméfaction énorme des régions sus-hyoïdiennes médiane et latérales, remontant jusque sous le lobule de l'oreille.

Cette tuméfaction étant beaucoup plus marquée du côté droit que du côté gauche. Elle donnait au malade un aspect analogue à celui de certains diphtériques et le forçait de tenir la tête renversée en arrière. La peau ne présentait qu'une coloration rougeâtre peu marquée.

La palpation était très douloureuse dans tous les points tuméfiés et on ne percevait aucune fluctuation.

Le malade pouvait à peine entr'ouvrir les mâchoires, mais le doigt introduit très difficilement dans la cavité buccale percevait assez net-

Digitized by Google

tement une tuméfaction notable de la muqueuse du plancher de la bouche.

L'œil ne parvenait à découvrir qu'une rougeur diffuse des piliers du voile du palais et des amygdales.

Dysphagie marquée : le malade ne pouvait absorber que quelques gorgées de liquide. Dyspnée assez intense, mais sans accès de suffocation. Le malade rejetait de temps en temps par expuition un liquide abondant, grisâtre et visqueux. Pas de toux. Parole brève et embarrassée. Faciès grippé, mais conjonctives injectées et regard brillant. La température à 4 heures du soir est de 39°.

En présence de cet état relativement grave du malade, on ne poussa pas loin l'examen des commémoratifs : on apprit cependant que les phénomènes morbides avaient eu, paraît-il, pour point de départ une carie dentaire, amenant à la suite une tuméfaction douloureuse de la région sous-maxillaire gauche qui s'était subitement accrue sous l'influence d'un refroidissement.

A 6 heures du soir, on pratiqua une incision, au niveau de la région sus-hyoïdienne médiane dans un point paraissant fluctuant. Cette ouverture ne donna issue qu'à du sang.

Le malade sembla un peu soulagé lorsque vers 11 heures du soir, il est pris brusquement d'un accès de suffocation, il se lève sur son lit et succombe avant que l'on ait eu le temps d'intervenir.

A l'autopsie, faite 24 heures après la mort, on n'enlève que le larynx et les organes adjacents. Le tissu cellulaire profond de la région sus-hyoïdienne médiane et latérale, est infiltré de sérosité dans la plus grande partie de son étendue : par places, on trouve de petits foyers gangreneux et noirâtres.

Ces lésions gangreneuses n'existent que du côté droit.

Valeur d'une cuillerée à café de pus phlegmoneux au niveau de la région rétro-maxillaire droite dont les ganglions lymphatiques sont très augmentés de volume. Glandes sous-maxillaires congestionnées et un peu indurées. Même état des glandes sublinguales.

Tissu cellulaire prévertébral normal non infiltré. La muqueuse pharyngienne est rouge et légèrement épaissie dans sa portion rétro-laryngienne. Amygdales, un peu augmentées de volume avec quelques points de suppuration intra-glandulaires.

En incisant la paroi antérieure du pharynx, on constate de suite un œdème blanc, mou, tremblotant de la portion sus-glottique du larynx. Les replis aryténo-épiglottiques, les cordes vocales supérieures et l'épiglotte sont doublés de volume. La luette est hypertrophiée et œdématiée.

Le diagnostic de l'affection présentée par notre malade reste un peu obscur :

L'examen bactériologique n'a pas été pratiqué et l'examen clinique lui-même a été forcément incomplet. Toutefois, en s'appuyant sur l'ensemble des faits observés, sur les causes occasionnelles qui en ont déterminé l'apparition, sur l'intensité des phénomènes dyspnéiques et dysphagiques, sur la marche rapide de la maladie et sur les lésions constatées à l'autopsie ou pourrait peut-être penser à cette variété d'angine décrite par Ludwig sous le nom d'angine infectieuse sous-maxillaire. Peut-être encore faut-il faire rentrer ce cas dans les œdèmes primitifs aigus du larynx. Nous demandons à ce sujet l'avis de la Société.

Digitized by Google

Foie éclamptique. — Hémorrhagie ayant décollé la capsule, et ayant fait irruption dans la cavité péritonéale, par M. BOUFFE DE ST-BLAISE.

Je dois à l'aimable obligeance de M. Champetier de Ribes et de son interne M. Wallich, la communication de cette pièce très intéressante que j'ai l'honneur de vous présenter.

C'est le foie d'une femme morte à l'hôpital Tenon, et dont voici l'histoire en quelques mots. Cette femme fut amenée à 11 heures du matin, dans un état comateux complet; aucun renseignement ne put donc être obtenu, sauf que l'on avait affaire à une quintipare.

Immédiatement après l'entrée, survient une attaque éclamptique très caractéristique.

La température prise à ce moment est un peu plus basse que la normale. La perte de connaissance est complète; le foie est gros et dépasse les fausses côtes de quatre travers de doigt; il existe du reste un ictère intense.

On administre du chloroforme jusqu'à 3 heures de l'après-midi, heure à laquelle la malade succombe, après deux nouvelles attaques.

La grossesse paraît être de 8 mois environ. Le travail qui était commencé depuis le matin, n'est pas suffisamment avancé à l'heure de la mort, pour permettre un accouchement forcé. Du reste l'enfant a cessé de vivre depuis environ dix minutes.

L'autopsie est pratiquée le lendemain soir. La cavité abdominale est absolument remplie de sang, tellement que l'on peut penser à une rupture utérine; mais l'utérus examiné avec soin, ne présente rien de particulier. Ce n'est qu'après avoir enlevé le foie, que l'on aperçoit sur la face supérieure, un énorme épanchement sanguin, ayant décollé la capsule, dans presque toute l'étendue de la face supérieure du lobe droit. Au centre du lobe, on aperçoit la plaie de la capsule qui a donné issue au sang; celui-ci s'est répandu, dans la cavité péritonéale en quantité énorme.

J'ai l'honneur de présenter cette pièce dans le but de montrer une hémorrhagie beaucoup plus considérable que celles qui se produisent généralement dans l'éclampsie puerpérale, hémorrhagie d'autant plus intéressante, que la pression sanguine a pu rompre la capsule. A notre connaissance ce fait n'avait jamais été signalé.

En dehors de cette lésion si intéressante, on remarque sur la face inferieure du foie, de nombreuses taches rouges, qui donnent à l'organe un aspect *tigré* caractéristique. Ces taches sont surtout apparentes sur le bord externe du lobe droit. Enfin le reste du foie présente cet aspect jaune et granuleux déjà décrit à plusieurs reprises.

La vésicule est très distendue et remplie de calculs.

Sans vouloir entrer en aucune façon dans la discussion de la pathogénie de ces hémorrhagies, nous ferons remarquer que la veine cave est saine et n'est le siège d'aucune thrombose. Il en est de même des vaisseaux hépatiques ; car tout le cadavre a été injecté à la gélatine rouge, et nous voyons que cette injection a pénétré dans toutes les portions du parenchyme.

L'examen histologique de cette pièce, sera fait avec soin. La pièce

Digitized by Google

elle-même a été montrée auparavant, à cause de l'altération rapide des caillots et des colorations.

M. Pilliet fait remarquer cet état du foie, d'aspect gomme gutte avec hémorrhagies interstitielles occupant exclusivement le système porte : du reste, l'injection à la gélatine a permis de s'assurer de l'intégrité du système sus-hépatique. Les hémorrhagies hépatiques sont constantes dans l'éclampsie et sans doute elles y ont un rôle pathogénique prédominant. Mais c'est la seule fois où M. Pilliet leur ait vu acquérir une semblable importance et causer directement la mort. Peut-être s'agit-il d'une affection microbienne.

M. Brault se demande s'il faut faire jouer aux hémorrhagies hépatiques un rôle pathogénique prépondérant. Les lésions du système nerveux central peuvent très bien causer des hémorrhagies viscérales dans le foie en particulier. Il a d'ailleurs eu l'occasion d'observer ces hémorrhagies chez un homme atteint de méningo-encéphalite syphilitique, qui succomba en état de mal éclamptique. Et puis, pourquoi, s'il s'agit d'une maladie infectieuse, les primipares sont elles à peu près seules atteintes ?

M. Pilliet répond qu'il est exceptionnel de trouver des ecchymoses dans le foie des urémiques atteints d'éclampsie et que l'examen microscopique du foie montre chez les éclamptiques puerpérales de la nécrose de coagulation au niveau même des foyers hémorrhagiques.

M. Cornil se demande si cette nécrose cellulaire est bien primitive et si elle n'est pas plutôt secondaire à l'hémorrhagie. Tout en reconnaissant l'intérêt qui s'attache à l'étude des lésions anatomiques de l'éclampsie et l'importance des hémorrhagies dans l'espèce viscérales, il met en garde contre une généralisation hâtive et contre une interprétation pathogénique prématurée.

Vaginalite chronique proliférante, par M. Potier, interne des hôpitaux.

Le nommé Louis M..., âgé de 58 ans, entre le 5 août 1890, hôpital Cochin, salle Nélaton, lit n° 16, dans le service de M. le Dr Th. Anger, suppléé par M. Tuffier.

Cet homme présente les signes d'un épanchement considérable dans le scrotum du côté gauche.

Digitized by Google

Tout le scrotum est distendu. La tumeur a un aspect piriforme à pointe en bas. Une grosse saillie arrondie surmonte sa partie supérieure et antérieure. Entre cette saillie et la partie inférieure existe

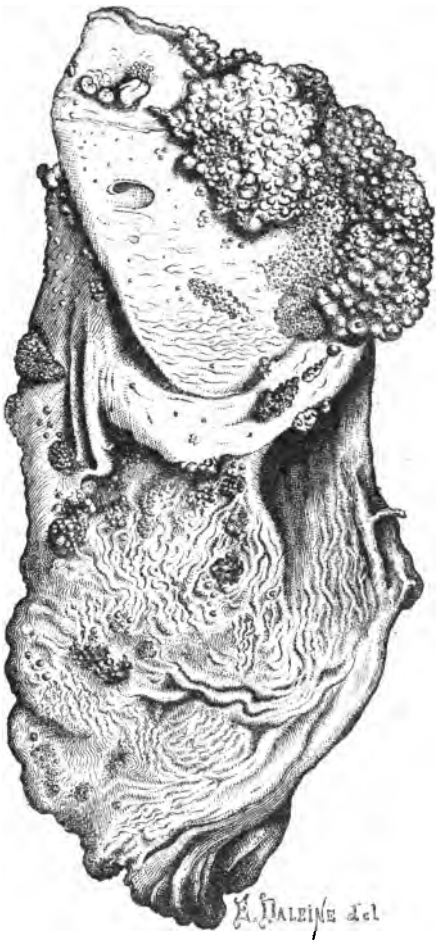

un sillon, qui fait que la tumeur paraît excavée en avant et au milieu. On peut ainsi comparer sa forme à celle d'un gros pénis recourbé en avant. A côté de la tumeur, le pénis normal est à peine visible.

Dimensions de la tumeur : 22 centim. de longueur,
24 centim. de circonférence à la pointe.
28 au milieu.

Digitized by Google

Fluctuation parfaite.

Transparence à la lumière.

On porte le diagnostic d'hydrocèle.

Du reste, deux ans auparavant, le malade a déjà présenté une hydrocèle du même côté, et pour ce fait a été opéré par M. Tuffier, qui lui a fait à cette époque une première cure radicale.

L'épanchement ne s'est reproduit qu'au mois de janvier dernier. Il a reparu peu à peu sans aucune douleur, sans aucune réaction générale.

Le 29 août, l'ouverture du scrotum est pratiquée par M. Tuffier en vue d'une nouvelle cure.

Après section de la peau, on peut décortiquer la tumeur sur tout son contour avant ouverture de la vaginale.

Ponction de la vaginale. Un litre et demi environ de liquide est extrait.

Liquide clair, légèrement citrin, semblable au liquide de l'ascite ordinaire.

On agrandit l'incision, et la cavité vaginale est mise à nu.

Les parois de la vaginale viscérale et de la vaginale pariétale sont recouvertes de végétations blanchâtres, de petits mamelons qui les tapissent sur presque toute leur étendue.

Une grosse masse bourgeonnante recouvre la portion épididymaire du testicule.

En dehors des mamelons la vaginale est lisse.

Cet aspect bourgeonnant, mamelonné, fait penser à une tumeur soit localisée à la vaginale, soit propagée au testicule.

On décide la castration. A la coupe, le testicule paraît sain. La vaginale est épaissie au niveau des bourgeonnements.

Examen microscopique. — Prolifération embryonnaire dans la tunique vaginale. Les cellules embryonnaires y sont comme stratifiées, et déposées en couches superposées. Elles sont mêlées de quelques fibres conjonctives. Dans le tissu nouveau la vascularisation est énorme. De la paroi externe de la vaginale se détachent des bourgeons pédiculés, allongés, à extrémité arrondie. Ces bourgeons paraissent exclusivement formés de cellules embryonnaires. Des vaisseaux de nouvelle formation se voient dans leur épaisseur.

Ces détails sont surtout visibles sur des coupes montées par M. Morel, interne aux Enfants-Assistés.

L'abondance des cellules embryonnaires est telle qu'on peut hésiter entre simple prolifération embryonnaire ou sarcome de la vaginale.

A côté, le testicule est absolument sain.

Remarques. — Cette observation nous a paru intéressante à plusieurs points de vue.

Aspect spécial des végétations, qui ont pu faire croire à une tumeur maligne.

Pathogénie de l'hydrocèle, presque toujours symptomatique de lésions de la vaginale.

Importance de ces lésions rarement aussi accentuées que dans le cas présent.

Faible distance qui sépare l'hydrocèle de l'hématocèle. Il

Digitized by Google

eût suffi qu'il y eût rupture de quelques-uns des nombreux vaisseaux que nous avons trouvés dans les tissus de nouvelle formation, pour que l'hydrocèle fût transformée en hématocèle.

M. Broca pense que, pour éviter à coup sûr les récidives de l'hydrocèle, le plus simple est d'exciser la vaginale en collerette autour de son insertion épididymaire et de ne pas la reconstituer par la séreuse. L'opération est ainsi beaucoup plus simple et plus rapide, d'autre part la récidive est, après cela, impossible. Le testicule s'accole sans doute au tissu cellulaire ambiant, c'est-à-dire à la fibreuse commune; mais en suivant les malades on se rend compte qu'il n'en résulte aucun inconvénient et d'ailleurs on sait assez par les effets si connus de l'injection irritante que la symphyse vaginale n'a pas de grands inconvénients.

Préparations microscopiques de tuberculose bulbo-protubérantielle, par MM. P. Blocq et G. Guinon.

M. Paul Blocq, présente au nom de M. G. Guinon et au sien des préparations de tuberculose bulbaire provenant d'un malade du service de M. le professeur Charcot.

Il s'agit de gros tubercules solitaires occupant la région bulbo-protubérantielle dans la zone du noyau du moteur, oculaire externe. Le faisceau pyramidal est comprimé, mais non sclérosé et n'a pas subi de dégénérescence descendante. Les symptômes observés pendant la vie ont consisté principalement dans une paralysie du moteur oculaire externe droit, et une hémiparésie gauche (1).

ÉLECTIONS

M. Lejars est nommé membre titulaire; MM. de Grandmaison et Lefebvre sont nommés membres adjoints, et M. Mauny, membre correspondant.

(1) Ce cas fait l'objet d'un travail qui paraîtra prochainement dans les *Archives de médecine expérimentale*.

Digitized by Google

Séance du 12 décembre 1890.

PRÉSIDENCE DE M. CORNIL

Endartérite végétante de l'aorte thoracique. — Embolies multiples dans la région sous-diaphragmatique du corps. — Mort par péritonite, par Maurice BOULAY, interne des hôpitaux.

Le nommé L. J..., âgé de 36 ans, ajusteur, entre le 6 décembre dans le service de M. le professeur Debove, avec tous les signes d'une péritonite aiguë.

Il y a douze jours, le 24 novembre, à sept heures du matin, il a été pris brusquement, au cours d'une bonne santé, d'une douleur qui, d'abord localisée dans la fosse iliaque gauche, devint bientôt diffuse et se généralisa à tout l'abdomen.

A la suite d'une purgation, il eut une forte diarrhée pendant plusieurs jours, mais ses douleurs ne se calmèrent point.

Quatre jours après le début des accidents, des vomissements apparurent et le ventre commença à augmenter de volume ; l'état général s'aggrava. A partir de ce moment, le malade dut garder le lit. Les souffrances ne diminuant pas, l'abdomen se ballonnant de plus en plus, il se fit transporter à l'hôpital.

Nous voyons le malade pour la première fois le lendemain de son entrée, le 7 décembre. L'abdomen est uniformément distendu. Il est sonore dans toute l'étendue, sauf dans la fosse iliaque droite où l'on perçoit de la submatité. En ce point la pression éveille de vives douleurs, le reste de l'abdomen est d'ailleurs trop sensible pour qu'on puisse pratiquer une exploration plus complète. Quelques nausées ; pas de vomissements. Selles rares et peu abondantes, mais suffisantes pour montrer qu'il n'y a pas d'obstacle au cours des matières. Un peu de dyspnée. Quelques râles aux deux bases. Rien d'anormal au cœur.

Les urines ne sont pas albumineuses.

Température, 39° hier soir, 38°,2 ce matin.

Pouls petit, à 110.

On diagnostique une péritonite par lésion intestinale indéterminée, peut être par perforation de l'appendice.

Le lendemain matin, la température est tombée à 37°,8 ; l'état s'est considérablement aggravé : la face est pâle, un peu cyanosée, les yeux sont excavés, le visage est couvert de sueurs ; les extrémités sont froides. Mêmes symptômes abdominaux. Le malade a vomi une fois dans la nuit. Selle abondante non diarrhéique ce matin. A huit heures il a été pris soudainement d'engourdissement dans les membres inférieurs, et en quelques instants il lui est devenu impossible de les remuer. Une demi-heure plus tard, nous constatons une paraplégie absolue ; la sensibilité a disparu aux pieds et aux jambes, elle persiste à la racine des cuisses.

Digitized by Google

Les téguments des membres inférieurs sont couverts de marbrures violacées. On ne sent de pulsation ni aux poplités ni aux fémorales. Pas trace d'œdème. Il existe sans doute une oblitération de l'aorte.

Le pouls radial est presque insensible, 140 pulsations. Dyspnée marquée, 40 respirations. Râles de congestion dans la moitié inférieure des deux poumons. Pas d'albuminurie. Pupilles égales, dilatées. Intelligence intacte.

Deux heures plus tard les marbrures sont plus prononcées sur les membres inférieurs ; elles ont tout à fait l'aspect de sugillations cadavériques ; elles remontent maintenant jusqu'à la ceinture.

La sensibilité a disparu sur toute l'étendue des membres inférieurs. Mort à dix heure et demie.

Autopsie. — La péritonite est évidente. L'intestin grêle est fortement distendu par des gaz ; il est rose, vivement injecté. Le péritoine renferme une petite quantité de sérosité louche où l'on décèle, sur des lamelles colorées par la méthode de Gram, la présence de bacilles très allongés, associés pour la plupart en chaînettes de trois à cinq éléments.

L'estomac, le gros intestin, le cæcum sont normaux; l'appendice en particulier est intact.

Dans la fosse iliaque, il existe au-devant du cæcum, un paquet d'anses intestinales, appartenant à la dernière portion de l'iléon et qui présente des lésions spéciales. A quinze centimètres au-dessus de la valvule iléo-cæcale, l'iléon offre, sur une longueur de 60 centimètres une teinte qui varie selon les points du rouge violacé au noir verdâtre; les replis formés par cette portion de l'intestin sont agglutinés entre eux par des fausses membranes jaunâtres. Il n'y a ni invagination, ni étranglement ni volvulus. Le contenu de ces anses est un liquide jaunâtre, semblable à celui qui existe dans le reste de l'intestin. Un enduit blanc jaunâtre, épais, très adhérent, d'apparence fibrineuse, recouvre la muqueuse sur presque toute l'étendue des parties lésées; au-dessous de l'exsudat la muqueuse est de couleur lie de vin. Ni perforation ni ulcération. Il n'y a pas d'odeur de gangrène.

La suite de l'autopsie devait indiquer la véritable nature de ces lésions.

Comme on l'avait présumé, la paraplégie était bien le résultat d'une oblitération artérielle; mais celle-ci portait non pas sur l'aorte, mais sur les deux iliaques primitives. En effet on trouve, à cheval sur la bifurcation de l'aorte abdominale un caillot qui se prolonge dans les deux iliaques primitives, les premiers centimètres des iliaques externes et l'origine de l'hypogastrique gauche. Ce caillot, mou et friable, oblitère complètement ces vaisseaux et se moule exactement sur leurs parois, auxquelles il n'adhère pas. Il a eu vraisemblablement pour origine un embolus volumineux.

Des lésions de même nature existent dans les reins qui sont le siège d'infarctus anémiques, comme cela n'est pas rare dans ces organes.

Dans le rein gauche c'est un vaste foyer, se dessinant sous la capsule sous forme d'une zone qui tranche par sa couleur grise sur les tissus environnants : elle occupe le tiers supérieur de la face antérieure du rein. A droite il existe un foyer plus circonscrit, offrant à la coupe une forme nettement conique.

Digitized by Google

Le tissu de ces infarctus est d'un gris jaunâtre : les lésions portent sur la substance corticale et la partie voisine des pyramides : elles respectent les papilles. Au microscope, les vaisseaux de la voûte artérielle paraissent gorgés de sang, au niveau de l'infarctus ; çà et là il existe à leur voisinage des extravasats sanguins.

On doit aussi considérer comme des infarctus, les lésions que nous avons rencontrées dans un paquet de ganglions situés au-dessous du pancréas, autour de l'origine de la mésentérique supérieure. Ces ganglions, durs, volumineux rappellent à la coupe l'aspect lardacé de ganglions cancéreux ; cependant en y regardant de près on y distingue à côté des zones altérées, mates, grisâtres des parties saines, de couleur normale. L'examen histologique confirme le diagnostic d'infarctus.

Il n'existe d'embolie dans aucun autre organe ; le cerveau en particulier est intact.

Le foie est congestionné; la rate est normale. Les poumons ne présentent que des lésions de congestion.

En présence de ces infarctus multiples, il devenait vraisemblable que les lésions de l'iléon étaient de même nature, qu'elles résultaient d'une embolie d'une des branches de la mésentérique supérieure.

Malheureusement, le mésentère ayant été sacrifié au début de l'autopsie, il nous fut impossible de rechercher cette lésion.

Le résultat de l'examen histologique est cependant assez conforme à cette interprétation : la muqueuse de l'anse lésée a doublé d'épaisseur ; non seulement ses vaisseaux sont remplis de sang, mais il existe encore une si vaste hémorrhagie dans sa couche superficielle que la structure normale est méconnaissable.

Il restait à trouver l'origine de ces embolies multiples. L'examen du cœur, le premier organe auquel on devait penser, est négatif à cet égard. Les valvules, les auricules, le myocarde sont intacts.

La crosse de l'aorte ne présente également aucune lésion.

Par contre, l'examen minutieux de l'aorte thoracique fait découvrir une lésion qui donne la clef de tous les accidents.

A la hauteur des dernières intercostales, il existe sur la face interne de l'aorte, un groupe de végétations mamelonnées, sessiles, faisant une saillie de 2 à 3 millimètres, reposant sur une base indurée, légèrement exhaussée, de 12 millimètres de long sur 8 de large.

En ce point la paroi de l'aorte a une épaisseur double de l'épaisseur normale.

Plus haut, au niveau de la terminaison de la crosse, il existe une plaque analogue, mais lisse, saillante, limitée à la périphérie par un petit bourrelet jaunâtre.

En l'absence d'altération du cœur, c'est aux lésions de l'aorte thoracique qu'il faut attribuer la production des embolies dans la moitié sous-diaphragmatique du corps.

L'histoire de la maladie peut alors être résumée de la façon suivante : endartérite végétante de l'aorte thoracique, embolies multiples, péritonite consécutive à un vaste infarctus de l'intestin. Quant à l'origine de cette endartérite, peut-

Digitized by Google

être faut-il faire jouer un rôle à la diarrhée de Cochinchine dont le malade subit les atteintes il y a quatre ans, ou à la grippe dont il souffrit au commencement de cette année. Le temps nous a manqué pour examiner les végétations aortiques au point de vue microbiologique.

Les ganglions lymphatiques dans l'infection puerpérale, par SOULIGOUX, interne des hôpitaux.

La nommée B..., entrée à l'Hôtel-Dieu, dans le service de M. le Dr Labbé, pour infection puerpérale, présentait, en dehors des phénomènes thermiques, un écoulement fétide par le vagin, et des phénomènes pulmonaires très marqués. A l'auscultation on trouvait des râles crépitants fins des deux côtés, plus prononcés à droite, et au bout de quelques jours, nous vîmes à droite se développer une pleurésie avec tous ses signes. Dès son entrée dans le service on fit un curettage de l'utérus, avec cautérisation et pansement antiseptique de la cavité utérine. La fièvre qui d'abord avait baissé ne tarda pas à se relever, la malade se plaignit de douleurs dans la cuisse droite, qui auraient pu faire penser au début d'une phlegmatia alba dolens; diagnostic rapidement écarté par l'absence d'œdème. A l'autopsie on rencontre du côté du poumon, des noyaux d'induration pulmonaire plus prononcés à droite en même temps qu'une pleurésie purulente du même côté.

La face postérieure de l'utérus est réunie au rectum par des fausses membranes, qui s'étendent aussi sur son bord supérieur et réunissent l'ovaire droit, l'extrémité de la trompe, l'appendice iléo-æcal. Si l'on déchire ces fausses membranes, on trouve entre leurs cloisons une masse purulente qui remplit le cul-de-sac de Douglas, gagne les parties latérales du bassin où elle se continue avec une masse purulente qui semble provenir de l'ovaire, ou de la trompe. Ces organes ne présentent cependant aucune lésion, comme on peut s'en assurer par leur section. Si l'on recherche les ganglions lymphatiques, l'on voit du côté droit, en arrière du trou obturateur, à deux centimètres environ, un gros ganglion situé sur la face postérieure de la branche horizontale du pubis et qui se continue avec une énorme masse qui recouvre les vaisseaux hypogastriques et les nerfs du plexus sacré. En disséquant cette masse, on trouve des faisceaux du grand nerf sciatique, enserrés au milieu des ganglions qui la composent. On suit cette chaîne ganglionnaire, qui se continue en haut par une série de ganglions qui reposent sur la face postérieure de la veine cave, pour se terminer au niveau de l'origine du canal thoracique, et en bas avec les ganglions iliaques, et ceux du pli de l'aine qui sont eux-mêmes hypertrophiés. En suivant le trajet des vaisseaux utéro-ovariens droits, on sent des vaisseaux lymphatiques indurés, se rendant à deux petits ganglions espacés le long de l'artère utéro-ovarienne.

A gauche, cette hypertrophie est beaucoup moins marquée.

A la coupe, l'utérus présentait des fongosités et des fausses membranes en plus grande abondance au niveau du col.

Digitized by Google

L'importance de cette autopsie peut se résumer en quelques mots. Elle est la confirmation absolue des trajets lymphatiques décrits par M. Poirier ; nous avons trouvé, en effet, les ganglions dans la situation qu'il leur assigne ; nous avons recherché avec soin le ganglion du trou obturateur, il n'en existait pas de trace. De plus, si l'on se rappelle que ces masses ganglionnaires entouraient et comprimaient les nerfs sacrés, on peut s'expliquer facilement les douleurs dont se plaignent les femmes atteintes soit d'infection puerpérale, soit même de métrite. Les lymphatiques qui sont la voie suivie de préférence par le principe infectieux, s'enflamment et transmettent cette inflammation aux ganglions auxquels ils se rendent. Ces ganglions s'hypertrophient, et s'enflammant, irritent à leur tour le tissu cellulaire voisin, compriment par suite les nerfs qui se trouvent à leur niveau. La cause septique vient-elle à disparaître, l'induration persiste cependant un certain temps, il suffit de se rappeler la longue durée de l'hypertrophie des ganglions de l'aine, à la suite de chancre mou. Les nerfs subissent donc une compression, qui se traduit par des douleurs, qui bénignes, dans certains cas, peuvent dans d'autres atteindre l'intensité qu'elles présentent dans la sciatique. Dans un cas à la Maternité, il m'a été donné de trouver chez une femme atteinte d'infection puerpérale, deux mois après sa guérison, une sciatique qui persista longtemps et dont le toucher vaginal permettait de reconnaître la cause. En effet, en arrière au niveau des vaisseaux hypogastriques, on sentait une masse dure étroitement formée par les ganglions situés à ce niveau. Une autre preuve de l'importance des lymphangites comme cause de douleurs chez les femmes infectées, que cette infection soit légère ou intense, est la suivante. Prenons un des cas les plus légers, la métrite. Souvent on voit les femmes se plaindre de douleurs au pli de l'aine ; si l'on recherche le point maximum de cette douleur, on le retrouve sur le pubis, et si l'on comprime la peau et les tissus sous-jacents sur cet os, on sent rouler sous le doigt, un cordon dur, douloureux qui est le ligament rond. Il est logique d'admettre que les lymphatiques qui parcourent ce ligament se sont enflammés et que cette douleur est l'analogue de celle qu'on trouve sur le trajet de toutes les lymphatiques. Peut-être même devrait-on généraliser et dire que dans presque tous les cas, les douleurs variées dont se plaignent

Digitized by Google

les femmes atteintes de métrites (douleurs lombaires, inguinales, sciatiques) ne reconnaissent d'autre cause que l'inflammation des lymphatiques utérins.

Anévrysme sacciforme de l'aorte ascendante rompu dans la plèvre droite, par André BERGÉ, interne des hôpitaux.

La nommée Isabelle Mich..., couturière, âgée de 41 ans, entre le 9 octobre 1890 à la Pitie (service de M. Audhoui), salle Trousseau, n° 14.

Antécédents héréditaires. — Père mort à 36 ans, aliéné. Mère morte à 55 ans d'une fluxion de poitrine.

Antécédents personnels. — Réglée à 12 ans, a eu à 16 ans, un enfant qui est mort à l'âge de 11 ans. Pas d'impaludisme. Pas de syphilis. Douleurs névralgiques dans le dos il y a 15 ans, ayant peu duré. Rhumatisme articulaire, il y a 12 ans et, à la même époque, fluxion de poitrine ayant duré quelques jours.

En 1888, au mois de février, Mich... commence à ressentir des douleurs dans la partie supérieure droite du thorax, en avant et en arrière, avec irradiations à la partie moyenne du bras droit. Elle continue cependant à vaquer à ses affaires. En juillet 1889, elle éprouve une douleur très vive, déchirante pendant qu'elle portait, de sa main gauche, un panier chargé. Depuis cette époque elle a de fréquentes douleurs dans l'épaule droite. A la suite de fatigues, en septembre 1890 elle est obligée de s'aliter. Elle se fait d'abord, soigner chez elle, puis entre à la Pitié.

État actuel (14 octobre 1890). — Aspect robuste. Taille moyenne. Figure bouffie, cyanosée. Lèvres violacées. Jugulaires dilatées, saillantes au bas du cou, surtout à droite. Sueurs au front.

La région antéro-supérieure droite du thorax offre une voussure très prononcée, large, étalée au niveau de laquelle la peau est sillonnée d'un réseau veineux. La tumeur est pulsatile, soulevée à chaque systole cardiaque. Elle est mate et douloureuse à la pression. L'auscultation fait entendre un souffle systolique assez fort. Souffle systolique dans les vaisseaux du cou. La pointe du cœur bat dans le 5e espace intercostal gauche. Pouls radiaux égaux et synchrones. Toux sèche, quinteuse, coqueluchoïde, très fréquente. Douleurs presque constantes dans l'épaule droite. Palpitations. Depuis deux mois la malade n'a plus ses règles.

17 novembre 1890. La situation s'est jusqu'à ce jour peu modifiée. La figure est restée bouffie, par moments très cyanosée. Les douleurs dans l'épaule droite ont persisté, troublant le sommeil, calmées seulement par des injections de morphine. La toux coqueluchoïde rauque, sèche, quinteuse, ne s'accompagnant pas de râles à l'auscultation, est restée très fréquente. Il était aisé de la provoquer en faisant coucher la malade horizontalement. Par moments légère raucité de la voix. Quelques accès d'oppression. Jamais d'œdème des membres supérieurs ni inférieurs.

Mardi 18 novembre 1890. Vers 5 heures du soir, subitement, la malade s'affaisse toute pâle. Accouru immédiatement je constate la

Digitized by Google

perte de connaissance, la pâleur générale, la dilatation des pupilles, l'affaissement de la voussure thoracique et quelques mouvements de trémulation de la main droite. Il se fait encore pendant quelques secondes un certain nombre d'inspirations bruyantes.

AUTOPSIE. Pratiquée 38 heures après la mort. Cadavre blanc, exsangue. Voussure de la région supérieure droite du thorax moins accentuée que pendant la vie.

A l'ouverture de l'abdomen, le foie se montre déplacé ; refoulé en bas et à gauche par une saillie molle, fluctuante, due au renversement de la région droite du diaphragme.

La plèvre droite est occupée par un énorme caillot pesant 1700 gr. baignant dans une sérosité rougeâtre et refoulant le poumon droit vers la ligne médiane.

Au niveau de la voussure thoracique, le sac anévrysmal adhère très fortement à la paroi costale qui est soulevée et amincie. Elle adhère en particulier aux 2e, 3e et 4e côtes droites. Il ne nous est pas possible de séparer le sac de cette paroi sans lui faire une brèche. Le cœur est un peu surchargé de graisse, un peu volumineux. Le ventricule gauche est contracté, un peu hypertrophié.

Immédiatement au-dessus de l'origine de l'aorte, se voit à la face antérieure du vaisseau une ectasie cupuliforme, de la dimension d'une petite noix.

Au-dessus de cette ectasie, à trois travers de doigt au-dessus de l'origine de l'aorte, sur son côté droit s'insère l'anévrysme diagnostiqué pendant la vie, sacciforme, ovoïde, de la dimension d'une tête de fœtus à terme, communiquant avec la cavité aortique (elle-même largement dilatée aux dépens semble-t-il de sa paroi postérieure et droite) par un orifice elliptique de 5 cent. environ de diamètre. Cet orifice est limité par un bord net, épaissi, formant une sorte de diaphragme largement perforé. Le sac anévrysmal adhère par sa surface externe au bord antérieur des lobes supérieur et moyen du poumon droit. La surface interne du sac est tapissée de caillots fibrineux, adhérents, d'épaisseur inégale. A droite et en bas cette épaisseur de la paroi anévrysmale est très faible. C'est dans cette région que se voit extérieurement la déchirure par laquelle s'est fait l'hémothorax, sous forme d'une fente étroite, de 1 cent. 1/2 de longueur.

En arrière du sac, la veine cave supérieure adhère assez intimement au sac. Elle est assez largement perméable, mais elle était évidemment comprimée dans une certaine mesure lorsque l'anévrysme était distendu. Ainsi s'explique la bouffissure de la face, la cyanose, et la dilatation des jugulaires. Rappelons que cette compression modérée, n'a pas causé d'œdème des membres supérieurs.

Le pneumogastrique droit est également en situation d'être comprimé ; mais il est mobile, nullement adhérent et d'aspect tout à fait normal. Le nerf récurrent droit est hors d'atteinte, même à son origine.

Valvules mitrale et tricuspide saines. Rien à l'artère pulmonaire.

L'orifice aortique est induré, rugueux, perméable au pouce. Les sigmoïdes sont un peu épaissies mais assez souples. Insuffisance aortique (?).

Fendue et examinée par sa face interne, l'aorte se montre gaufrée, rugueuse, inégale, parsemée de plaques calcaires. Elle est très épaissie. Les altérations aortiques se limitent très brusquement vers la

Digitized by Google

partie supérieure de l'aorte thoracique. La région altérée de l'aorte est, à la face interne du vaisseau, limitée par un bord épaissi, légèrement sinueux, au-dessous duquel la paroi reprend son épaisseur, son aspect, sa souplesse normales. Le reste de l'aorte jusqu'à l'origine des iliaques est à peu près saine. Elle offre seulement quelques taches blanches superficielles disséminées à sa surface interne, et deux plaques gaufrées au niveau desquelles sa paroi est épaissie.

Poumons normaux sauf compression du droit. Foie : poids, 1230 gr. Rate : poids, 170 gr. Reins d'aspect normal.

Le cerveau paraît très volumineux, surtout pour une femme. Il pèse en effet 1470 gr. Il n'y a pas d'hydropisie ventriculaire. Il est tout à fait normal extérieurement et sur des sections multipliées. Mich. n'avait pas paru être d'une vivacité intellectuelle particulièrement remarquable.

Le petit bassin est occupé par un corps fibreux, ovoïde, de la dimension d'une grosse orange, sur lequel l'attention n'avait pas été attirée pendant la vie. Il s'insère sur le fond de l'utérus dont il continue la direction, n'offre pas d'adhérences. Il a comme satellites 3 autres fibro-myômes plus petits, situés l'un en arrière de l'aile gauche du ligament large, le 2e à la partie postérieure et supérieure du corps utérin, le 3e dans l'épaisseur du muscle.

Examinés après séjour de 24 heures dans la solution aqueuse d'acide osmique à 1/100, des fragments du nerf récurrent droit, et du pneumogastrique droit en arrière de l'anévrysme, n'ont présenté aucune altération sensible.

Abcès aréolaire du foie, par Pierre ACHALME, interne des hôpitaux.

T..., Mathilde, âgée de 52 ans, ménagère, entre le 17 octobre à la Pitié, salle Grisolle, n° 30, dans le service de M. Troisier.

La malade est dans un tel état de faiblesse qu'elle ne peut fournir beaucoup de renseignements sur son passé pathologique. Elle n'a jamais eu de maladie grave ; mais depuis 6 mois environ elle souffrait du côté droit ; son appétit avait disparu ; elle avait assez fréquemment de la diarrhée ainsi que des frissons suivis de sueurs profuses. Deux jours avant son entrée, après qu'elle eut pris un vomitif sur les conseils d'un pharmacien, son expectoration peu abondante jusque là est devenue telle que du moment de son entrée au lendemain matin elle a complètement rempli trois crachoirs. A partir de ce moment le point de côté est devenu plus intense, les quintes de toux plus fréquentes et plus douloureuses.

Température, 40°,2. Faiblesse très grande. Appétit nul. Selles normales.

A l'inspection du thorax, on constate en avant une dépression considérable des espaces intercostaux gauches à chaque inspiration. Les espaces droits correspondants restent immobiles.

A la palpation. On trouve une ampliation thoracique considérable portant sur la base droite. La peau à ce niveau est légèrement œdématiée.

La percussion démontre à ce niveau une zone de matité de la lar-

Digitized by Google

geur de la main ; la sonorité restant normale partout ailleurs sauf un peu de skodisme au sommet droit. Au niveau de la matité les vibrations thoraciques sont abolies. Le murmure vésiculaire est diminué sans souffle véritable. Quelques râles muqueux sont clairsemés au-dessus de cette zone.

Les battements du cœur sont très précipités et très fortement frappés.

Rien d'anormal du côté de l'abdomen. Le foie est un peu abaissé. La rate n'est pas grosse.

Pas de symptômes cérébraux. Un peu d'inégalité pupillaire, la pupille gauche étant un peu plus large que la droite. Cette inégalité semble liée à la présence d'un goitre unilatéral gauche assez volumineux.

La thoracentèse pratiquée à la base droite donne issue à cinquante grammes d'un liquide séreux, citrin, qui, par la suite, donna lieu à un coagulum fibrineux moyen.

Urines très chargées en urates. Pas d'albumine.

La malade n'est point soulagée par la thoracentèse. L'expectoration continue, brunâtre, muco-purulente, peu fétide. La malade remplit deux à trois crachoirs par jour.

La température se maintient entre 39 et 40° et tombe brusquement à 36° le 21 à la visite du matin. Mort à midi.

Autopsie le 22 *octobre.*

Cavité thoracique. A gauche. Symphyse pleurale étendue. Poumon sain.

A droite. 2 ou 300 grammes de liquide citrin dans la plèvre.

Pas de fausses membranes. La plèvre viscérale non épaissie est lisse et transparente.

Sur le bord de la scissure interlobaire, on aperçoit deux ou trois abcès jaunâtres de la grosseur d'un haricot, siégeant dans le parenchyme.

Le lobe inférieur congestionné est adhérent au diaphragme sur une surface grande comme la paume de la main.

Les bronches de ce côté seulement des poumons sont remplies par le muco-pus brunâtre qui constituait l'expectoration pendant la vie.

Cœur. Augmenté de volume, mou, dilaté sans hypertrophie de la paroi ventriculaire ; myocarde sain ; pas de lésions d'orifices.

Aorte saine, non athéromateuse.

Cavité abdominale. Au niveau de l'angle que forment sa première et sa deuxième portions, le *duodénum* est adhérent à la vésicule biliaire complètement revenue sur elle-même et dont la cavité est remplie par un calcul du volume d'une grosse noisette, mobile au milieu d'un muco-pus épais.

Une petite fistule fait communiquer les deux cavités.

La muqueuse duodénale est rouge au niveau de cette adhérence.

Le *foie* est augmenté de volume. L'augmentation porte surtout sur le lobe droit qui occupe l'hypochondre droit et l'épigastre repoussant le lobe gauche entier dans l'hypochondre gauche.

Sa couleur est un peu jaunâtre. Il est mou et friable.

La face supérieure est adhérente au diaphragme. On aperçoit autour de la partie adhérente et dans la parenchyme hépatique un semis de granulations jaunâtres grosses comme des lentilles, formées par de petits abcès sous-péritonéaux.

Digitized by Google

Au niveau de la partie adhérente, se trouve un abcès volumineux un peu affaissé, mais contenant encore un quart de litre de pus Cet abcès a perforé le diaphragme et s'est ouvert par une petite fistule dans une bronche du poumon droit adhérent à ce niveau.

L'expectoration de la malade n'était pas autre chose que le contenu de cet abcès dont elle possédait les caractères physiques : coloration brunâtre, grande viscosité, odeur fade.

Une coupe faite à ce niveau démontre autour de la cavité de cet abcès tout le tissu du foie sur une épaisseur de plusieurs centimètres, transformé en une véritable éponge purulente. La coloration et la structure normales ont complètement disparu et le tissu hépatique est remplacé par un stroma grisâtre limitant une quantité d'alvéoles rondes ou fusiformes de la grosseur d'une tête d'épingle à celle d'un pois et remplies d'un pus blanchâtre très épais. La forme totale de l'abcès est celle d'un cône à base correspondant à la partie adhérente au diaphragme, à sommet tourné vèrs le hile du foie et pénétrant jusqu'au 2/3 de l'épaisseur du foie.

Au delà de l'abcès principal, on voit quelques petits abcès épais dans le tissu hépatique et d'autant plus rares que l'on s'éloigne davantage de l'abcès principal.

Canaux biliaires. — L'ampoule de Vater est saine, on peut faire sourdre de la bile à son niveau. Le canal cholédoque un peu dilaté ne présente aucune trace d'inflammation. Le canal cystique est revenu sur lui-même et imperméable. Les canaux hépatiques droits et gauches sont sains et ne présentent point d'angiocholite aussi loin que l'on peut suivre leur trajet dans le foie.

Intestin normal.

Rate un peu augmentée de volume. On remarque quelques nodules durs et violacés sur son bord postérieur.

Encéphale, rien de remarquable.

Rein gauche, rien à signaler. — Droit, présente à son extrémité inférieure un petit noyau de la grosseur d'une noisette blanchâtre, légèrement ramolli mais ne laissant point suinter de suc.

Le goitre appartient au type fibro-aréolaire.

Examen histologique. Lésions du foie. — Si l'on pratique des coupes de la zone qui sépare le parenchyme sain des parties dégénérées, on constate les lésions suivantes :

Sur des coupes colorées au bleu de Lœffler et déshydratées à l'huile d'aniline, mode de préparation qui nous a donné dans ce cas les colorations les plus électives, on observe que les parties saines prennent bien la coloration bleue ainsi que le contenu des aréoles purulentes qui se colorent d'une manière particulièrement intense ; les portions intermédiaires au contraire ne se colorent que faiblement et prennent une teinte légèrement verdâtre.

Les espaces portés sont sains et entourés d'une zone étroite de parenchyme non dégénéré. Les veines portes sont un peu dilatées, mais les canalicules biliaires sont parfaitement normaux et leur épithélium se colore très fortement. A mesure que l'on se rapproche du centre du lobule hépatique, les cellules se colorent moins bien et forment des travées moins épaisses que normalement et séparées les unes des autres par des capillaires sanguins dilatés. Mais le maximum des

Digitized by Google

lésions siège dans la vésicule sus-hépatique qui représente le point de départ des aréoles purulentes.

On peut suivre dans différents lobules la marche progressive des lésions qui semble être la suivante. On trouve d'abord au centre du lobule un espace arrondi, incolore et limité d'une manière peu nette par une ligne verdâtre, espace qui correspond par sa situation à la coupe de la veine sus-hépatique intra-lobulaire. Cette veine est très dilatée et contient dans son intérieur une masse ne prenant point le bleu, et présentant des craquelures semblables à celles que l'on observe dans les cas de dégénérescence vitreuse. Si l'on examine un point ou la lésion soit plus avancée, on voit que la ligne limitant cette masse craquelée devient plus nette et qu'au delà, dans le parenchyme hépatique dégénéré, se produit une prolifération embryonnaire active. Les cellules embryonnaires augmentent peu à peu de nombre jusqu'au moment où la portion centrale se liquifie et devient le point de départ d'une aréole purulente. L'aréole purulente elle-même est essentiellement constituée par une cavité remplie de pus et circonscrite par une paroi formée de cellules embryonnaires. Elle est assez mal limitée du côté du parenchyme hépatique et ce dernier présente une zone assez étendue d'infiltration embryonnaire.

Ces aréoles grandissent excentriquement amenant la destruction progressive du lobule hépatique. Lorsque deux aréoles deviennent tangentes elles se fusionnent, donnant lieu à une nouvelle cavité irrégulièrement arrondie.

Les espaces portes sont en grande majorité respectés et on peut les retrouver sains entre les aréoles. Leur tissu conjonctif devient légèrement fibreux et ce sont eux qui forment en grande partie le substratum de la masse spongieuse que nous avons décrite.

Ils sont unis les uns aux autres par des travées hépatiques dont les cellules sont aplaties et à noyau difficilement colorable.

Sur des coupes colorées au picro-carmin et à l'hématoxyline éosinée on constate mais avec moins de netteté, les mêmes lésions.

Par la méthode de Weigert (violet de méthyle 6 B dans l'eau anilinée, solution iodo-iodurée, et décoloration par l'huile d'aniline) nous avons obtenu sur différentes coupes les résultats suivants. Dans la cavité des abcès, on ne peut découvrir qu'un très petit nombre de cocci isolés, deux ou trois par aréole à peine, résultat qui concorde avec celui que nous avons obtenu par la culture sur plaques. Le noyau des cellules embryonnaires reste faiblement coloré. Mais au-dessous de cette couche dans la zone d'accroissement excentrique de l'aréole, on constate que le plus grand nombre des travées hépatiques les plus rapprochées de la cavité purulente, gardent très fortement la couleur violette, plus fortement même que ne le fait la fibrine des caillots. Cette matière colorante semble déposée sous forme d'un réseau fibrillaire très délié à la surface des travées hépatiques.

Dans les lobules où la lésion est moins avancée, la substance craquelée qui occupe la cavité de la veine sus-hépatique présente la même réaction et semble être le point central de diffusion de la substance qui retient si fortement la matière colorante. La présence de cette substance nous semble donc intimement liée à la formation et à l'agrandissement des aréoles purulentes.

Digitized by Google

Examen bactériologique. — L'examen microscopique du pus sur des lamelles colorées à la fuchsine phéniquée ne décèle la présence d'aucun micro organisme.

Ensemencé largement sur agar dans des boîtes de Pétri, il se développe quelques rares colonies; une dizaine environ pour une grosse goutte de pus.

Ces colonies sont formées de micrococci, la plupart isolés, mais ayant une tendance plus grande à former des groupes que des chaînettes. Ils présentent le diamètre ordinaire des éléments du staphylococcus aureus et gardent la coloration de *Gram sur agar*, en stries ils se développent rapidement, mais leur accroissement se limite très vite, et atteint son maximum au bout de trois jours environ de séjour à l'étuve. Il se présente sous forme d'une très petite ligne un peu blanchâtre sur les côtés de la strie.

En piqûre. Le trajet du fil devient opaque par suite du développement, mais la tête du clou fait à peine une légère saillie à la surface de l'agar.

Sur gélatine. — Il liquéfie rapidement la gélatine à la température ordinaire, en donnant néanmoins un développement peu abondant qui se sédimente au fond du tube en laissant la gélatine liquéfiée parfaitement limpide.

Sur pommes de terre. — Développement rapide, visible au bout de 24 heures sous forme d'une trainée blanchâtre. La culture devient blanc laiteux et devient stationnaire au bout de trois jours.

Sur bouillon. — Trouble très abondant après 24 heures. Se sédimente et laisse le bouillon limpide au bout de trois jours. Le bouillon est acidifié rapidement. Neutre au moment de son ensemencement, il contient au bout de 3 jours, par litre, 1 gram., 40 d'acide, évalué en acide oxalique. Cette acidité reste ultérieurement stationnaire.

Inoculé au lapin. — Il donne lieu à un abcès volumineux à marche rapide mais sans grande réaction inflammatoire.

Dans la vésicule biliaire, nous avons retrouvé le même micro-organisme uni à une grande quantité de bacilles intestinaux.

Réflexions : — Il s'agit, comme on peut le voir, d'un abcès hépatique correspondant, au double point de vue de son aspect macroscopique et de la lésion élémentaire qui la caractérise, à la forme décrite par M. Chauffard (*Archives de Physiologie*, 1883) sous le nom d'abcès aréolaire. La différence capitale existe dans le point de départ des lésions qui, dans le cas présent, est très nettement sus-hépatique et non porto-biliaire, fait d'autant plus paradoxal que, à l'inverse des cas de M. Chauffard, on trouve une lésion suppurée de la vésicule biliaire qui aurait pu être invoquée comme l'origine de l'infection angiocholique. La présence du même micro-organisme dans les deux abcès semble néanmoins indiquer entre ces deux lésions une filiation dont la pathogénie échappe. En somme, nous nous trouvons en présence d'une

Digitized by Google

phlébite suppurée des vésicules sus-hépatiques, reconnaissant probablement pour cause l'action pathogène du micro-organisme que nous avons rencontré dans le pus. Ce micro-organisme semble par ses propriétés biologiques plus encore que par ses caractères morphologiques se rapprocher de la classe des staphylocoques. Son pouvoir végétatif est faible mais son action chimique très active, si nous en jugeons par la rapidité avec laquelle une culture minime liquifie la gélatine et acidifie le bouillon. Étant donnée son peu d'abondance dans le pus, c'est probablement à ses produits de culture et probablement aux diastases par lui secrétées, qu'il faut attribuer la marche progressive de l'abcès. Le résultat des expériences tentées à ce sujet sera publié ultérieurement.

Au point de vue clinique, il est intéressant de signaler la coexistence d'une pleurésie séreuse que l'on rencontre dans la plupart des observations de M. Chauffard.

Fibrome diffus du sein chez l'homme, par BAILLET, interne des hôpitaux.

La pièce que je présente est un sein enlevé le mois dernier, d'un jeune homme de 20 ans.

Le début de la tumeur remontait à 3 mois, au dire du malade.

Voici ce qu'on observait : développement uniforme du sein droit sans bosselures ; à la palpation, tumeur dure, régulière, ne paraissant pas adhérer à la peau et facilement isolable, pas de déformation du mamelon, pas de ganglions.

Opération. Au cours de l'opération il fut reconnu que la tumeur n'était pas énucléable, qu'elle était adhérente au mamelon. Le sein fut enlevé dans sa totalité.

Vous voyez que la tumeur, du volume d'une grosse noix, aplatie, n'est pas énucléable, elle est à la coupe d'un aspect blanc sans suc, de consistance et d'aspect homogène. Elle adhère au mamelon.

Les contours sont assez réguliers, elle n'envoie aucun prolongement. Elle représente donc bien la forme de la glande mammaire.

L'examen histologique m'a montré que j'avais affaire à un fibrome : c'est un tissu adulte renfermant très peu d'éléments cellulaires jeunes. Dans les coupes on rencontre quelques culs-de-sac glandulaires, ils sont tapissés de 3 à quatre couches de cellules jeunes et ont conservé leur lumière.

En résumé, nous pensons avoir affaire à une infiltration fibromateuse du sein.

Le sein est dans sa totalité transformé en tissu fibreux qui a englobé les culs-de-sac des glands.

C'est cette forme qui donne lieu parfois à ces hypertrophies considérables du sein, désigné autrefois par cette simple dénomination d'hypertrophie du sein.

Digitized by Google

Hernie diaphragmatique congénitale chez un nouveau-né. Mort une heure après la naissance. Signes qui permettent de reconnaître pendant la vie ce vice de conformation, par J. A. GAUTHIER, interne à la Maternité.

Au nom de Mme HENRY, sage-femme en chef de la Maternité, j'ai l'honneur de vous présenter un enfant nouveau-né, mort d'une hernie diaphragmatique congénitale. Ce vice de conformation est assez fréquent, mais il reste ignoré pendant la vie et constitue une trouvaille d'autopsie.

Mme Henry a eu l'occasion d'observer cinq cas de hernie diaphragmatique congénitale, et, sauf pour le premier dont le diagnostic lui a échappé, elle a été assez heureuse dans les autres cas pour affirmer pendant la vie l'existence de la malformation, vérifiée ultérieurement par l'autopsie.

Nous voudrions montrer comment, par un ensemble de signes judicieusement rapprochés et logiquement interprêtés, elle est arivée à ce résultat.

Etudions d'abord notre pièce anatomique.

L'enfant, né à terme, n'offre extérieurement aucune difformité. Après avoir ouvert l'abdomen et soulevé le plastron sterno-costal, nous remarquons à gauche du diaphragme une ouverture circulaire large comme une pièce de cinq fr. L'intestin grêle presque entier, l'estomac, la rate, le pancréas, ont passé à travers cette brèche et envahi la moitié gauche du thorax. Le poumon gauche, appendu au hile et dissimulé derrière les anses intestinales, atteint à peine le volume d'un haricot : il a dû être gêné dans son développement, d'autre part, l'air ne l'a pas pénétré. Le péricarde et le cœur, ainsi que le thymus normalement développé, sont refoulés à droite. Ils semblent étouffer le poumon droit, qui, malgré l'insufflation, n'a subi qu'un déplissement incomplet.

La cavité abdominale, remplie à droite par le foie, n'offre à gauche qu'une courte portion de l'iléon avec tout le gros intestin distendu par le méconium.

L'orifice de communication occupe la moitié gauche du diaphagme. En avant il est limité par une bandelette musculaire circulaire, qui s'attache sur la base du thorax ; mais en arrière et du côté gauche, nous ne voyons rien qui ressemble aux piliers et aux arcades fibreuses du psoas et du carré lombaire. Le foliole gauche du centre aponévrotique et une partie du foliole moyen font défaut. La veine cave inférieure passe par son orifice habituel ; mais l'aorte et l'œsophage traversent la grande ouverture.

On peut réduire les viscères herniés, mais leur contention est impossible à cause de l'étendue de la brèche. Ils ont perdu droit de domicile dans le ventre. Ils ont tendance à combler le vide du thorax.

Dans toutes nos observations l'anomalie siège à gauche.

Quels sont les signes qui, pendant la vie, permettent de reconnaître ce vice de conformation ? Ils sont assez nombreux et, dans les quatre cas qu'il a été donné à Mme Henry d'observer, ils ont éte constants.

L'enfant a sa naissance ne pousse pas le cri habituel ou plutôt ce cri est étouffé. Il fait des efforts d'inspiration, qui n'aboutissent pas.

Digitized by Google

Il se cyanose rapidement et semble en état de mort apparente. Cherchant les bruits du cœur, on ne les trouve pas à gauche, mais bien à droite de la ligne médiane. On pratique l'insufflation, mais on éprouve une résistance comme si l'on soufflait dans un tube bouché ; ou bien si l'air pénètre, on remarque que seul le côté droit du thorax se dilate legerement, le côté gauche restant inerte. De même en pressant la base de la poitrine on sent que l'air chassé par cette expiration provoquée vient uniquement du poumon droit.

Le ventre est plat.

Tout le côté gauche du tronc, soit en avant soit en arrière offre une sonorité intestinale, non seulement au niveau de l'abdomen, mais encore au niveau du thorax. La moitie droite, au contraire, est mate, à cause de la présence du foie, du cœur et du thymus.

Grâce à l'insufflation et à la perméabilité relative du poumon droit, l'enfant peut pousser quelques cris et vivre prés d'une heure ; mais il finit toujours par succomber. Nous ne croyons pas que la vie soit compatible avec les conditions anatomiques que nous avons indiquées.

Trois affections, la péricardite, la pleurésie et les sténoses de la trachée, par l'obstacle qu'elles offrent à l'insufflation pourraient, chez le nouveau-né, induire en erreur et faire croire à une hernie diaphragmatique, qui n'existerait pas en réalité. S'il s'agit d'une hernie diaphragmatique, on constatera cette distribution si spéciale et si caractéristique de la sonorité et de la matité, et sur laqnelle nous avons insisté. On se rappellera en outre, que le cœur refoulé par l'intestin bat à droite. En se basant sur ces caractères différentiels, Mme Henry a pu, dans quelques circonstances, éliminer le diagnostic de hernie diaphragmatique, qui avait été prématurément posé.

Nous n'avons pas épuisé la question ; nous nous réservons de la reprendre pour lui donner tout le développement qu'elle comporte sous le double point de vue anatomique et clinique.

Cirrhose du foie, terminaison par hémorrhagie stomacale, foudroyante, sans ouverture de varices œsophagiennes, par M. RAOULT, interne des hôpitaux.

Le nommé Ch..., Louis, corroyeur, âgé de 24 ans, est entré dans le service de M. Bucquoy le 1er décembre 1890 ; il a été couché salle St-Augustin, n° 32. Sa mère est morte en 1881 d'une affection du foie, dont elle souffrait depuis 12 ans. Son père, bien portant est âgé de 62 ans. Il a eu 9 frères et sœurs ; 5 vivants sont bien portants, sauf la dernière sœur qui aurait souffert d'une affection hépatique avec ictère. Il fut élevé en nourrice ; à cette époque il contracta les fièvres intermittentes qui cessèrent presque complètement vers l'âge de 10 ans. Cependant vers l'âge de 15 et de 20 ans, il aurait été repris de quelques phénomènes d'impaludisme. Notre malade est corroyeur, métier où l'habitude de boire est une règle ; quoiqu'il affirme ne pas être buveur, on parvient à lui faire avouer qu'il boit en moyenne 2 litres de vin par jour ; qu'il « tue le ver » le matin, sans compter quelques demi-setiers, ou quelque absinthe prise dans la journée. De plus, il mange beaucoup.

Digitized by Google

Il y a 3 ans les fièvres réapparurent. En février 1888 il fut pris de fréquentes épistaxis, ce qui dura environ 18 mois à 2 ans; ces épistaxis existaient en même temps que des céphalalgies. Il aurait eu enfin très fréquemment pendant un an, avant l'apparition de l'ictère de violentes démangeaisons au scrotum, sans qu'il y eut de parasites.

Il y a 13 mois, notre malade s'aperçut que ses yeux étaient jaunes. Cette teinte faible d'abord s'accentua peu à peu Quelque temps après, l'ictère généralisé apparut mais disparut presque complètement en mai 1890. Sauf toutefois la teinte des conjonctives. Il n'a jamais eu de coliques hépatiques; à plusieurs reprises il a eu de la diarrhée et de la décoloration des selles, celle-ci revenant par intermittences. Cette décoloration serait apparue pour la première fois 5 mois environ après le début de l'ictère. Depuis 3 mois, il a des troubles de la vue, les objets lui paraissent colorés en jaune; l'hiver dernier, ils lui paraissaient par contre teintés en rouge surtout le soir. Les digestions sont difficiles, douloureuses; après le repas, le malade se plaint de pesanteur de tête, il dort mal. Les urines sont devenues très teintées seulement depuis son entrée à l'hôpital.

Etat actuel. — Le malade est un homme très fort, très musclé. L'ictère est assez foncé, surtout sur les muqueuses. Les matières fécales sont décolorées, les urines couleur noir vert. Le ventre est ballonné, très distendu, les flancs élargis. Le malade quoique souffrant un peu de l'estomac ne se plaint pas de douleurs du côté du foie, il frappe violemment sur son ventre en assurant que. cela ne lui fait aucun mal. Le foie est très volumineux, on sent à la palpation son bord inférieur mousse, très dur, mais peu saillant à cause du météorisme intestinal sous-jacent.

Par la percussion on arrive à délimiter son étendue. Le bord inférieur de son lobe droit descend à 3 travers de doigt au-dessous du bord inférieur des fausses côtes sur la ligne mamelonnaire. Le bord inférieur de son lobe gauche descend jusqu'à 1 travers de doigt et demi au-dessus de l'ombilic sur la ligne médiane; il va rejoindre le bord inférieur des fausses côtes du côté gauche, un peu en dedans de la ligne mamelonnaire. Le bord supérieur du foie est situé sur une ligne légèrement oblique de dehors en dedans et de droite à gauche, passant au niveau de la base de l'appendice xiphoïde. La face antérieure du foie, que l'on peut palper, est légèrement granuleuse, très dure, très résistante. Au niveau de l'épigastre, immédiatement au-dessous de l'appendice xiphoïde, on trouve une bosselure assez volumineuse. Il existe un peu d'ascite. La rate est volumineuse; la percussion dénote une hauteur de 16 à 18 centim. pour cet organe. Les membres inférieurs sont couverts de varicosités étoilées. Les veines sous-cutanées abdominales sont un peu volumineuses, sinueuses. Le pouls n'est pas ralenti; les artères sont un peu dures, pas de lésion cardiaque.

Le malade est mis au régime lacté exclusif avec un peu de bicarbonate de soude. Il se lève dans la journée, se promène dans le service, ue pouvant marcher longtemps cependant, à cause de la gêne que lui occasionne le volume de son abdomen. Jusqu'au 10 décembre les signes restent les mêmes.

Le 10 décembre au matin, le malade est pris d'une hématémèse peu abondante, de sang noir. On lui prescrit de la glace. Malgré ce qu'on lui dit, il se lève, va faire chauffer sa tisane, son lait, et l'après-midi,

Digitized by Google

il est repris d'un nouveau vomissement de sang un peu plus abondant que le matin. Le soir à 9 heures, survient tout à coup, une hématémèse considérable ; en même temps le malade rend par le rectum une très grande quantité de sang noir avec des caillots. L'interne de garde appelé, prescrit de la glace, fait une injection hypodermique d'ergotine. Les vomissements de sang se succèdent sans cesse ; le lit en est rempli, et le parquet tout autour de celui-ci en est inondé. Deux heures environ après le début, le malade tombe dans le coma, entrecoupé de convulsions toniques de la face et des membres, de mâchonnement. Le 11 décembre, à 9 heures du matin, le malade meurt.

Le 12. AUTOPSIE. *Foie :* Après l'incision du corps sur la ligne médiane, nous constatons, que le foie semble moins volumineux, que ne nous l'avait montré l'examen pendant la vie. Le bord inférieur dépasse les fausses côtes d'environ 2 travers de doigt pour le lobe droit, et le lobe gauche dépasse de 3 travers de doigt la pointe du sternum. Le bord inférieur est irrégulier, il présente une échancrure assez profonde située à 2 travers de doigt à gauche de la ligne médiane, au fond de laquelle on aperçoit la vésicule biliaire dilatée ; sur les bords de cette échancrure sont 2 bosselures arrondies, saillantes. Le foie pèse 3 kil. 600 ; sa surface est granuleuse, et d'une teinte vert olive. A la coupe, la substance hépatique présente un aspect granité, formé d'îlots irréguliers de substance hépatique vert brun entrecoupés d'îlots de sclérose plus ou moins étoilés blanc grisâtre. La substance hépatique est très dure, très résistante.

La vésicule biliaire est très distendue, blanche ; elle contient un liquide citrin filant, très abondant. Nous nous sommes assurés du passage facile de ce liquide de la vésicule dans le duodénum.

Rate, 500 gram., rouge foncé, dure ; elle présente à sa surface quelques plaques de périsplénite.

Reins pales, teintés par la bile, la capsule est légèrement adhérente.

L'abdomen contient environ 2 litres d'ascite.

Tube digestif. — La partie inférieure de l'œsophage présente de nombreuses varices, que l'on aperçoit bien surtout par transparence. Aucune de celle-ci n'est ouverte. L'estomac et tout l'intestin sont remplis de sang et de caillots noirs, La muqueuse stomacale dans la moitié supérieure présente une teinte rouge foncé ; cette muqueuse est imprégnée de sang, infiltré, dans cette zone. Il existe à 2 cent. au-dessous du cardia, une seule petite érosion longue de 1 cent. environ, blanchâtre, irrégulière, sinueuse, dentelée sur ses bords. Le reste de la muqueuse stomacale ne présente aucune ulcération. Pas de lésions intestinales, quelques varicosités dans le duodénum.

Appareil respiratoire. — Nombreuses adhérences pleurales des 2 côtés, emphysème lobulaire, un peu de congestion au niveau des bases des 2 poumons.

Ces cas rentrent dans ceux exposés dernièrement par MM. Debove et Courtois-Suffit à la Société des hôpitaux, à propos de la terminaison des cirrhoses par hémorrhagie profuse, sans ulcération des varices œsophagiennes, et sans

Digitized by Google

lésion stomacale apparente. Il y a lieu de croire, dans ce cas, comme dans ceux de ces deux auteurs, qu'il existe une sorte de congestion extrêmement intense de la muqueuse stomacale, aboutissant à une hémorrhagie foudroyante. Cette cirrhose, par sa marche, ne rentre ni dans le type de Laënnec, ni dans celui de M. Hanot ; elle relève par ses symptômes fonctionnels et par l'état du foie de l'une et de l'autre. Peut-être faut-il faire intervenir dans ce cas outre le facteur alcoolisme, l'impaludisme et la lithiase biliaire, le malade ayant eu des symptômes de la première affection pendant l'enfance ; étant né de parents atteints de la seconde maladie, il aurait pu avoir quelques phénomènes de celle-ci, passés inaperçus.

Anévrysme de la crosse de l'aorte, par M. DUBRISAY, interne des hôpitaux.

M. Dubrisay présente un anévrysme de la crosse ayant envahi le creux sus-claviculaire gauche et comprimé la carotide perméable cependant à l'autopsie. Le malade qui est mort de tuberculose pulmonaire avait des douleurs dans le cou, la face et le bras gauche et des accès de suffocation. Le pouls temporal ne pouvait être constaté.

Calcul vésical développé autour d'un corps étranger par M. FORGUES.

M. Forgues présente une pierre qu'il a extraite par la taille vaginale chez une femme de 23 ans. Il avait d'abord voulu la broyer, mais elle obstruait le col de façon que le lithotriteur ne put passer. La taille explique cette fixité anormale : la pierre, en effet, était développée autour d'une épingle à cheveux, dont les pointes dépassaient et s'étaient fichées dans la vessie.

La malade, mariée, n'a fourni aucun renseignement, par pudeur sans doute, sur l'origine de ce corps étranger. La plaie vésicale a été suturée et s'est parfaitement réunie, quoiqu'il y eut une cystite purulente intense.

Digitized by Google

Séance du 19 *décembre* 1890.

PRÉSIDENCE DE M. CORNIL

M. MACAIGNE présente un cas d'hypertrophie énorme du cœur qu'il a pu recueillir chez un individu atteint de dilatation anévrysmale de l'aorte. Le cœur pesait 1250 grammes.

Il raconte ensuite l'observation d'une malade de 54 ans qui, après avoir eu des accidents d'obstruction intestinale lente, fut prise, au moment où elle semblait à peu près guérie, de délire, de convulsions sous forme hémiplégique rappelant le tableau de l'hémiplégie jacksonnienne. A l'autopsie on trouva un rétrécissement du côlon descendant avec ulcération de la muqueuse à ce niveau. Peut-être s'agit-il d'une invagination intestinale en voie de guérison.

M. CORNIL fait remarquer que la surface péritonéale ne paraît pas altérée et que les plans externes de l'intestin semblent se continuer directement sans former le moindre pli. Il suffira du reste de sectionner les parois intestinales suivant le grand axe pour s'assurer s'il y a invagination.

M. MACAIGNE montre le cœur d'un sujet qui se présenta à l'hôpital il y a 2 mois pour de l'oppression. On fit le diagnostic d'insuffisance aortique. Après être sorti pendant quelques jours, le malade revint en pleine asystolie, sans phénomènes infectieux et succomba rapidement. Il existe, comme on peut le voir sur la pièce, des végétations de date récente sur deux des valvules sigmoïdes de l'aorte.

Lipome périnéal consécutif à un calcul du bassinet, par Pierre ACHALME, interne des hôpitaux.

C..., Marie, âgée de 58 ans, entre le 22 novembre dans le service de M. le Dr Troisier, à l'hôpital de la Pitié.

Malade depuis huit mois, elle présente tous les signes d'un épithélioma utérin arrivé à sa dernière période. Teint jaune paille, pente roussâtres très fétides. Œdème cachectique des membres inférieurs. Elle présente en outre au-dessus du pubis une tumeur arrondie, dure, de la grosseur d'une tête de fœtus faisant corps avec l'utérus.

Digitized by Google

Depuis huit jours selles nombreuses, diarrhéiques avec épreintes et ténesme. Urines rares, sans albumine.

Mort le 16 décembre.

Autopsie le 17 décembre. *Poumons*, sains, grisâtres, légèrement emphysémateux. *Cœur*, surcharge graisseuse abondante. Myocarde un peu pâle. Pas de lésions d'orifice. Rien à l'intestin. Rate petite et anémiée. *Foie* de volume normal, ayant subi en totalité la dégénérescence graisseuse. *Utérus*, le col est complètement détruit par l'épithélioma qui a envahi le vagin en respectant néanmoins la vessie et le rectum.

Dans la paroi du corps se trouve un volumineux fibro-myôme légèrement ramolli à son centre. *Vessie* très rétractée mais saine. *Rein gauche*, de volume normal, pâle, ayant probablement subi la dégénérescence graisseuse.

Réflexions. — Ce cas nous a semblé intéressant à relever tant au point de vue théorique qu'au point de vue pratique. Au point de vue théorique, il est intéressant de voir chez une femme porteur déjà de deux autres tumeurs de constitution différente, une épine initiative amener la production d'une néoformation graisseuse. Au point de vue pratique, ces tumeurs, déjà signalées par Hartmann et Taulet et sur lesquelles Albarran à récemment attiré l'attention, peuvent, par leur volume, leur consistance et les symptômes qu'elles provoquent, égarer le diagnostic. Nous avons observé l'année dernière dans le service de M. Audhoui une malade qui se plaignait d'hématurie, de douleurs rénales et présentait les signes d'une cachexie cancéreuse avancée. On trouvait dans la région rénale droite une tumeur dure et volumineuse.

Le diagnostic du cancer du rein avait déjà était fait dans un service de chirurgie et l'intervention discutée puis rejetée à cause de l'état général de la malade. L'autopsie démontra la présence d'un énorme lipome siégeant autour d'un bassinet épaissi, renfermant des calculs. Le parenchyme rénal avait complètement disparu.

Rein droit. — A la place du rein droit, on trouve une tumeur volumineuse constituée par le rein et sa capsule adipeuse et ayant à peu près le volume et la forme d'un hémisphère cérébral d'adulte. Sur une coupe, on reconnaît que cette tumeur est formée en grande partie de graisse englobant de toutes parts le parenchyme rénal qu'elle revêt d'une coque de plusieurs centimètres d'épaisseur. Au niveau du hile, la masse graisseuse forme une véritable tumeur dissociant les éléments du hile et pénétrant entre les calices. Le paren-

Digitized by Google

chyme rénal est très animé et atteint à peine un centimètre à la partie supérieure. Le bassinet est très dilaté et rempli d'un liquide boueux, rougeâtre. Sa partie inférieure est remplie par un calcul brunâtre peu homogène, friable et rugueux, de 7 à 8 centimètres de longueur sur un centimètre d'épaisseur, contourné en S et présentant deux parties renflées, séparées par un étranglement. Son extrémité supérieure se moule sur la cavité du bassinet et présente quelques prolongements coralliformes qui s'engagent dans les calices. Son extrémité inférieure se trouve engagée dans l'uretère qu'elle obture complètement et qu'une dissection attentive n'a pas permis de retrouver au-dessous.

Étude histologique des pièces présentées à la Société anatomique, dans la séance du vendredi 5 décembre, par M. Bouffe de Saint-Blaise, interne des hôpitaux.

Comme je l'ai déjà dit le *Foie* est, regardé à l'œil nu, parsemé d'hémorrhagies sous-capsulaires, dont quelques-unes sont extrêmement étendues; sur des coupes, on voit des portions du parenchyme à peu près respectées et d autres absolument détruites. Sur ces parties moins atteintes, on peut apercevoir les lésions à leur début; elles consistent en dilatations qui ont la forme de petites ampoules, et qui sont groupées autour d'un capillaire à la façon des grains d'une grappe de raisin : ces dilatations se montrent au voisinage de l'espace porte; ce sont les plus petits foyers.

A côté d'eux, on trouve en grande quantité une série de foyers plus complexes qui forment le piqueté rouge que l'on aperçoit à l'œil nu.

Ces taches sont composées par les mêmes dilatations capillaires, au centre desquelles existent des amas plus foncés, fixant fortement les réactifs et parsemés de noyaux en voie d'atrophie.

Ces éléments sont englobés dans une trame qui paraît constituée par des éléments fibrineux ayant subi la nécrose de coagulation. Il n'existe pas dans ces points d'infiltration embryonnaire marquée.

Les taches ainsi formées en nombre considérable, ne sont pas parfaitement sphériques, mais irrégulières et étoilées à leur périphérie; elles sont entourées comme d'une trame de capillaires dilatés. On trouve des taches semblables qui décollent le tissu conjonctif des espaces portes et en dissocient les faisceaux.

Le processus qui existe sous la capsule est exactement du même ordre : il s'agit d'une infiltration hémorrhagique entre les nappes conjonctives.

En se rapprochant du foyer de l'ecchymose, on voit le tissu conjonctif complètement dissocié, et l'hémorrhagie formant des nappes de plus en plus considérables.

En résumé, il existe une infiltration hémorrhagique sous la capsule de Glisson. Cette infiltration se produit :

Digitized by Google

1° Sous la capsule qu'elle a décollée et qui s'est même déchirée en un point, pour donner issue au sang épanché dans la cavité du péritoine.

2° Elle se produit ensuite dans le tissu conjonctif glissonnien qui constitue les espaces portes, et elle donne là de véritables arborisations qui suivent le trajet de ces espaces.

3° Enfin il existe un certain nombre d'hémorrhagies (et ce sont les plus nombreuses) dans certains territoires capillaires, au voisinage des espaces portes. Le sang ne s'infiltre pas là dans les mailles du tissu conjonctif, qui est trop peu abondant ; mais il distend le parenchyme hépatique, et forme une série de petites ampoules limitées en général par l'endothélium capillaire ; de sorte qu'en ces points, il n'y a pas hémorrhagie à proprement parler.

Lorsque ces dilatations ampulliformes ont atteint un certain volume, (le même pour toutes, et qui est celui d'une tête de petite épingle), le centre de ces nodules s'infiltre de fibrine et présente des caractères désintégratifs, très voisins de ceux de la nécrose de coagulation.

D'autre part, on observe un certain degré de tuméfaction évidente, et une prolifération de celles des cellules du foie, qui sont immédiatement au contact des dilatations vasculaires à leur premier stade.

Dans les coupes examinées, les hémorrhagies glissonniennes ou intralobulaires sont, en beaucoup de cas, absolument concluantes, et l'on peut estimer que les deux tiers environ du parenchyme hépatique, sont détruits.

Le reste des celules des lobules hépatiques préservés, est chargé de granulations billiaires, ce qui explique la coloration jaune, que le foie présente à l'œil nu.

Il n'y a pas de stétose ; les voies biliaires, à part une certaine tuméfaction de leur épithélium, ne présentent rien de particulier.

Reins. — Les altérations des reins consistent surtout en deux choses :

D'abord dans la non coloration des épithéliums, qui s'observe surtout au niveau des tubes contournés, et qui est repartie d'une façon très inégale ; certains tubes se colorant fortement, quand leurs voisins restent incolores.

Ensuite, il faut noter l'extrême dilatation des capillaires sanguins, surtout sous la capsule ; mais ce phénomène perd beaucoup de sa valeur, si l'on considère que l'artère rénale a été injectée à la gélatine, et qu'ainsi la pression du sang à été forcée dans le parenchyme.

Les altérations du rein sont en somme banales et beaucoup moins caractéristiques que celles du *foie* et de la *rate*.

Rate. — Les lésions de cet organe ont été très peu observées dans l'éclampsie ; elles sont pourtant extrêmement intéressantes à rapporcher des lésions du foie ; en effet, on constate dans cette comparaison, qu'il existe entre elles une analogie presque complète.

Dans le cas actuel, la rate était très tuméfiée et de couleur violette. comme dans la plupart des cas d'éclampsie puerpérale ; on y retrouve à la coupe, des hémorrhagies parfaitement visibles à l'œil nu. Au microscope, on voit que ces hémorrhagies siègent en deux points : les unes sont sous-capsulaires et forment des infiltrations en nappes, très comparables à celles du foie. Les autres sont étendues, mal circonscrites ; elles se font le long des trabécules de la rate, et occupent,

Digitized by Google

par conséquent, la pulpe veineuse dont la trame, en certains points, disparaît complètement pour faire place à des amas de globules rouges tasssés les uns contre les autres.

Ces lésions ont été constatées par M. Pilliet dans deux autres cas d'éclampsie. Les coupes qu'il m'a montrées sont identiques à celles qui viennent d'être décrites.

Fracture itérative de la rotule gauche survenue un an après la suture osseuse. Consolidation par un cal fibreux, par M. CANNIOT, interne des hôpitaux.

Le 8 décembre 1890 entre à l'hôpital Saint-Antoine dans le service de M. Monod, suppléé par M. Ricard le nommé Ch..., âgé de 46 ans, déménageur. Le malade s'est fracturé la rotule gauche en août 1888. Il est entré à l'hôpital de Lariboisière dans le service de M. Périer. Il a été soigné par l'immobilisation dans une gouttière plâtrée et la compression ouatée.

Au mois d'août 1889, le malade entre à l'hôpital Saint-Louis dans le service de M. Championnière qui pratique la suture de la rotule avec du fil d'argent assez fin. Le rapprochement des fragments a été impossible et, entre les deux fragments, il a persisté un écartement d'un centimètre environ qu'un cal fibreux est venu combler. Ces renseignements nous ont été obligeamment fournis par M. Championnière. En janvier 1890, le malade quitte l'hôpital, marchant facilement, jouissant de ses mouvements de flexion.

Le 7 novembre 1890, Ch..., qui avait repris son métier de déménageur, glisse dans un escalier en portant un fardeau, il fait un effort pour reprendre l'équilibre, sent un craquement dans le genou gauche et tombe.

Il s'était fait une fracture itérative de la rotule. On l'emporte chez lui et pendant un mois il garde le repos au lit, le genou étant légérement comprimé.

Le 8 décembre 1890, le malade est atteint de pneumonie double, il entre à l'hôpital Saint-Antoine et se trouve placé, à cause de son ancienne fracture de rotule, dans le service de M. Monod.

Outre les symptômes thoraciques et l'état général grave sur lesquels nous n'insisterons pas, on constate du côté du genou les symptômes suivants :

L'articulation est augmentée de volume, déformée; les dépressions péri-articulaires normales ont disparu. Sur la face antérieure du genou, au-dessous de la rotule existe une cicatrice à concavité supérieure provenant de l'incision faite par M. Championmère au moment de la suture osseuse. La palpation fait reconnaître l'existence d'un épanchement articulaire assez abondant. On sent manifestement que la rotule a été fracturée; le fragment supérieur est remonté, il est placé au-devant de la poulie fémorale; le fragment inférieur est rattaché à la tubérosité antérieure du tibia par le ligament rotulien; entre les deux fragments existe un écartement d'environ trois centimètres, occupé par un cal fibreux, présentant un épaississement vertical au niveau de la partie moyenne. La cuisse gauche, mesurée

Digitized by Google

en son milieu, présente trois centimètres de circonférence en moins que celle du côté opposé.

La jambe est dans l'extension complète,

La marche est impossible. Le malade peut soulever le talon 8 à 10 centimètres au-dessus du lit.

Le 10 décembre 1890, le malade meurt de pneumonie.

Examen du genou.

La peau est normale. La bourse séreuse prérotulienne est absente. Le fragment supérieur repose sur la partie inférieure de la trochlée fémorale. L'inférieur s'appuie par son sommet sur la partie antérieure du plateau tibial, le ligament rotulien qui la rattache à la tubérosité antérieure du tibia mesure une longueur de 4 cent. 1/2.

Le cal fibreux qui réunit les deux fragments est résistant, il présente dans son épaisseur deux fils d'argent, tous deux complètement cachés et fracturés au niveau de leur partie moyenne, les deux fils sont restés adhérents à la rotule par leur moitié supérieure. Inférieurement, l'un des fils est encore fixé au fragment inférieur, l'autre est sorti de la rotule et se trouve caché au milieu du col fibreux.

Le cordon fibreux que l'on sentait pendant la vie, tenait à un épaississement du cal au pourtour d'un des fils d'argent.

L'articulation est ouverte par une incision transversale passant à travers le cal. Celui-ci est épais d'un centimètre, purement fibreux. L'intérieur de l'articulation contenait 30 à 40 grammes de sérosité rougeâtre, reste de l'hémarthrose qui s'est produite au moment de l'accident.

La synoviale est rouge, épaissie, vascularisée ; on remarque dans son épaisseur de petites hémorrhagies provenant des capillaires friables qu'elle contient. Le ligament adipeux a disparu.

La partie interne de la rotule est rattachée à la partie antérieure du condyle fémoral correspondant par des tractus fibreux assez résistants.

Le cartilage qui recouvre le condyle fémoral est altéré ; il présente par places des érosions superficielles ; en d'autres points, on remarque de petites saillies mamelonnées.

Ces lésions d'arthrite sont récentes et datent du dernier traumatisme.

Nous avons cru intéressant de présenter à la Société anatomique, cette fracture itérative de la rotule survenue après suture osseuse. Elle prouve que les fils d'argent sont parfaitement supportés, nullement gênants puisqu'ils s'entourent de tissu fibreux ; mais qu'il faut les mettre très résistants, surtout dans les cas comme celui-ci où le rapprochement complet des fragments est impossible.

Dans le cas présent, comme nous l'a indiqué M. Championnière, le cal qui s'est formé après la suture a été manifestement fibreux.

Cette observation montre, en outre, qu'un cal épais et résistant peut se former dans les cas de fracture itérative de la rotule.

Otite purulente droite. — Carie du rocher. — Abcès du cerveau (à streptocoques), par André BERGÉ, interne des hôpitaux.

Joul... est apporté vers 8 heures 1/2 du matin, le 10 juillet 1890 à

Digitized by Google

la Pitié, salle Rayer, n° 3 (service de M. Audhoui suppléé par M. Babinski).

En l'examinant au moment de l'entrée, nous constatons de l'hébétude, de la fièvre (40°), avec raideur de la nuque et mydriase à droite. Absence de paralysie et de contracture. La parole est nette, normale, mais le malade semble sortir d'une profonde torpeur et faire un grand effort pour répondre aux questions qu'on lui pose. Il se plaint d'une violente céphalalgie, affirme être malade depuis une dizaine de jours, et avoir eu « dans ces derniers temps » un écoulement purulent par l'oreille droite. Nous ne constatons pas actuellement de traces de cet écoulement.

Deux mois après son entrée, Joul... est dans le coma. Il meurt à 11 heures 1/2 du matin.

Autopsie (pratiquée 24 heures après la mort).

Légère congestion de la pie-mère. La face supérieure du rocher, à droite, offre une petite zone brunâtre au niveau de laquelle l'os friable se laisse très facilement pénétrer par la pointe du scalpel. La dure-mère et la pie-mère en contact avec cette zone altérée du rocher sont teintés de brun. La substance blanche de la partie postérieure et externe du lobe temporal droit du cerveau, offre, à la coupe, une cavité de la dimension d'une petite noix remplie d'un pus jaunâtre bien lié. Cette collection purulente située au-dessus de la région excisée du rocher en est séparée par une lame assez épaisse de substance cérébrale saine.

L'examen de lamelles faites avec le pus de l'abcès cérébral (ramolli au moment de la nécropsie) colorées par la méthode de Gram et par la solution Ehrlich de fuchsine a démontré la présence de « coccus » très peu abondants, quelques-uns isolés, mais pour la plupart disposés en chaînettes.

Séance du 26 *décembre* 1890.

Présidence de M. Cornil

Tuberculose de l'utérus, du vagin, des trompes et des ovaires, par Buscarlet, interne à l'hôpital Necker.

Une femme âgée de 56 ans, entre le 3 novembre 1890, à l'hôpital Necker, service de M. le Dr Rendu, pour une bronchite.

Cette femme qui a eu 7 enfants, dont 5 morts en venant au monde et un à 18 ans tuberculeux, tousse depuis 2 ans, sans avoir jamais eu d'hémoptysie, elle a beaucoup maigri surtout ces derniers mois et s'est considérablement affaiblie. La nuit elle a des sueurs nocturnes, elle crache abondamment.

En même temps, elle se plaint de flueurs blanches abondantes depuis 5 ou 6 mois, et souffre dans la région épigastrique. Un médecin lui a dit qu'elle avait un cancer de l'utérus, ce qui l'inquiète plus que sa bronchite.

Digitized by Google

Jamais elle n'a eu de métrorrhagie depuis la ménopause qui date de 10 ans, elle était bien réglée avant.

Examen de la malade. — Pâle, cachectique, très faible, elle est apyrétique ; un peu d'œdème autour des malléoles.

Poitrine. — Submatité au sommet droit, en avant et en arrière ; craquements secs surtout en avant. A gauche expiration prolongée. Donc lésions tuberculeuses du 2e degré.

Crachats abondants, muco-purulents

Abdomen. — L'utérus n'est pas senti à la palpation qui ne révèle rien d'anormal dans le petit bassin. Le *toucher vaginal* est pratiqué, il est douloureux, et le doigt sent immédiatement dans le vagin des granulations saillantes de plus en plus abondantes à mesure qu'il va plus profondément.

Les parois sont souples, et n'ont pas la consistance lardacée du cancer ; cependant au niveau des culs-de-sac les lésions sont plus marquées, l'exploration douloureuse ne permet pas d'atteindre les annexes. Le col est ulcéré, granuleux, mais non induré ni augmenté de volume, il est friable, granuleux, le doigt y enfonce facilement sans ramener de débris ni provoquer d'hémorrhagie.

L'utérus ne semble pas très augmenté de volume, il est peu mobile.

Par ce toucher on peut presque affirmer qu'il ne s'agit pas d'un cancer, il n'y a pas autour de l'ulcération de bourrelet induré, le col ne saigne pas au contact du doigt. Au *spéculum* on aperçoit dans le vagin un sinus de petits points jaunâtres absolument semblable aux granulations tuberculeuses qu'on voit quelquefois sur le pharynx, les uns isolés et saillants, d'autres confluents. En certains points une ulcération étendue a succédé à leur ramollissement. Un muco-pus abondant les recouvre.

Sur la surface du col utérin, on constate les mêmes tubercules saillants, grisâtres, très confluents de même qu'au niveau des culs-de-sac vaginaux où les lésions sont plus avancées. L'orifice du col est déchiqueté, grisâtre, aucun écoulement sanguin ne se produit à sa surface, mais un liquide purulent s'échappe de la cavité utérine.

Il s'agit évidemment d'un cas de *tuberculose génitale*, mais il est impossible de savoir si ces lésions ont été primitives ou si elles ont succédé aux lésions pulmonaires. Depuis longtemps la malade n'a plus de rapports sexuels, et son mari n'était pas tuberculeux.

L'*examen bacillaire* a été négatif, mais il n'a été fait qu'après un *traitement* local énergique : applications d'acide lactique pur, et de poudre d'iodoforme, lavages au sublimé. Le traitement général n'était pas négligé pendant ce temps. Il n'y avait pas d'albumine dans les urines.

Dans les semaines suivantes, l'aspect des lésions visibles s'est bien modifié, les ulcérations vaginales se sont cicatrisées, de même que celles du col qui a pris meilleur aspect ; cependant l'écoulement venant de la cavité utérine diminuait peu malgré les crayons iodoformés. Après avoir diminué, les douleurs utérines augmentèrent d'intensité, si bien que l'examen devint de plus en plus douloureux et qu'on dut même renoncer aux injections les derniers temps. En même temps, les lésions pulmonaires augmentaient rapidement, à droite le ramollissement aboutit à la formation d'une caverne, et à gauche le sommet se creusa également.

Digitized by Google

L'état général devint très grave, l'affaiblissement continu, et la mort survint par suite des lésions pulmonaires le 22 décembre 1890.

Autopsie.— Poumons: Tuberculose pulmonaire avancée des deux sommets. Cavernules, infiltration caséeuse.

Utérus. — Le *corps* est augmenté légèrement de volume, ne présente aucune lésion extérieure, mais la surface interne est entièrement ulcérée, et semée de bourgeons rougeâtres qui pourraient faire croire à un vaste épithélioma ulcéré. Mais ces lésions sont superficielles, et la couche musculaire est intacte dans la profondeur, et non infiltrée. Les orifices des trompes sont oblitérés. Le *col* présente les mêmes lésions que le corps, son orifice externe est déchiqueté, largement ulcéré.

Le *vagin* présente une quantité d'ulcérations assez superficielles, mais il paraît beaucoup moins malade qu'il n'était au 1er examen, on trouve, en effet, plusieurs cicatrices blanchâtres qui prouvent que la guérison s'y était faite.

Les *ligaments larges* sont souples et non infiltrés, on trouve sur les parties latérales quelques ganglions caséeux.

Les *annexes* sont adhérentes à la face postérieure de l'utérus, et viennent en contact avec les bords latéraux du rectum.

Les *trompes* augmentées de volume, contournées sur elles-mêmes, flexueuses, bosselées, sont très dures, et à la section on voit qu'elles sont remplies de matière caséeuse. A leur extrémité interne leur calibre est très petit, la cavité oblitérée, par places de petits renflements moniliformes qui sont de petits amas de matière caséeuse,

L'*ovaire* droit est creusé de foyers caséeux, le gauche est simplement atrophié.

Le *rectum* est adhérent à l'utérus ; on trouve un petit abcès tuberculeux gros comme un pois au niveau du cul-de-sac de Douglas ; mais la muqueuse *rectale*, celle de la *vessie* et de l'*urèthre* sont saines.

Les *reins* ne présentent aucune lèsion macroscopique.

Fibro-myômes sous-péritonéaux et sous-muqueux. — Laparotomie. — Enucléation d'un petit fibrome, perforation de l'utérus. — Mort, par A. ORRILLARD, interne des hôpitaux.

La nommée Man..., Hermine, âgée de 30 ans, n'a pas d'antécédents héréditaires. Réglée à 11 ans et depuis régulièrement, elle n'a jamais eu d'enfant, n'a jamais été malade.

Au mois d'octobre 1889, la malade fut réglée comme d'habitude, le sang s'arrêta, puis reprit au bout de huit jours sous forme d'hémorrhagie douloureuse avec coliques.

Depuis cette époque, les règles revenaient régulièrement à époques fixes, mais elles duraient plus longtemps qu'autrefois. Quelquefois, le sang s'arrêtait un ou deux jours, puis revenait abondamment. La malade ressentait à ces moments des coliques qui l'obligeaient à cesser son travail.

En décembre 1889, un médecin consulté trouve une tumeur dans

Digitized by Google

le bas-ventre dont la malade ne se doutait pas. Ce n'est qu'en février 1890, qu'elle put arriver à la sentir, et depuis cette époque, dit-elle, elle a augmenté dans de fortes proportions.

Depuis six mois, la malade ressent une pesanteur continuelle dans le bas-ventre, et même quelques douleurs lorsqu'elle est fatiguée. Jamais elle n'a eu de douleurs semblables à celles de l'accouchement.

De plus, depuis deux mois, elle a des besoins d'uriner très fréquents surtout au moment de ses règles.

Désirant être opérée et débarrassée de sa tumeur, la malade entre le 15 novembre 1890 à l'hôpital Necker, dans le service de M. Horteloup.

L'examen, pratiqué le 16 novembre 1889, donne les résultats suivants :

Du côté de l'appareil digestif, un peu de constipation habituelle.

Rien du côté de l'appareil respiratoire.

Rien du côté de l'appareil circulatoire ; au niveau du bord gauche du sternum, on entend un souffle doux qui a les caractères d'un souffle extra-cardiaque.

L'appareil urinaire n'offre rien à noter.

Du côté de l'appareil génital, on trouve comme signes fonctionnels.

Des pesanteurs dans le bas-ventre s'exagérant par la marche et l'exercice.

Des douleurs lombaires surtout au moment des règles.

Des pertes de sang sous forme de ménorrhagies.

L'aspect de la région hypogastrique est peu modifié, elle est saillante mais on ne voit pas une tuméfaction bien nette.

La palpation fait percevoir une tumeur remontant à trois travers de doigt au-dessus de l'ombilic.

La portion la plus élevée se trouve dans le flanc droit. La tumeur est lisse, dure, non douloureuse et mobile. Du côté gauche, il semble y avoir une tumeur dure du volume d'une petite orange et qui remonte moins haut qu'à droite. Entre les deux points saillants encoche très nette.

Le toucher vaginal montre que le col est abaissé à quelques cent. de la vulve.

Les culs-de-sac antérieur et latéral droit sont libres.

Dans les culs-de-sac latéral gauche et postérieur on sent une masse allongée se continuant avec le col et dirigée en arrière vers le rectum et qu'on reconnaît pour l'utérus en rétroflexion. Par le palper bimanuel on sent nettement que la tumeur fait partie de l'utérus, qu'elle est très mobile et sans adhérences, qu'elle s'insère sur la paroi antérieure de l'utérus.

Le toucher rectal donne les mêmes renseignements mais en plus permet de sentir le fond de l'utérus qui se garde en arrière. Sur la face postérieure on sent nettement deux petites masses, une de volume d'une noisette, l'autre comme un petit pois.

Au spéculum, le col regardé en arrière, n'a pas d'ectropion. L'hsytéromètre introduit ne pénètre qu'à 1 cent., cette manœuvre répétée plusieurs fois à plusieurs jours d'intervalle a donné les mêmes résultats.

Opération le 25 novembre 1890.

La malade est anesthésiée avec l'appareil de Dubois.

Digitized by Google

Ouverture de 10 cent. sur la ligne blanche, quelques pinces sont appliquées sur des vaisseaux de la paroi. Le péritoine ouvert, on tombe sur le fibrome qu'on amène facilement ainsi que l'utérus de dehors de la plèvre. Les deux fibromes perçus par la palpation abdominale s'insèrent sur la face antérieure utérine près du fond de l'utérus par un pédicule assez gros. On en fait une suture en chaîne puis on le sectionne. Les fils ayant lâché, deux pinces courbes sont appliquées sur la surface de section.

L'utérus est gros et très congestionné, sur sa face postérieure on voit les deux petits fibromes perçus par le toucher rectal. Une incision au bistouri permit d'énucléer sans difficulté le plus gros. L'autre est enlevé de la même façon. Deux fils de soie séparés sont posés et entourent le péritoine.

L'utérus est alors réduit, on place deux drains, un dans le cul-de sac vésico-utérin, l'autre dans le cul-de-sac recto-utérin. Ils ressortent tous deux par l'angle inférieur de la plaie ainsi que les deux pinces laissées à demeure sur le pédicule utérin. On suture ensuite la paroi abdominale excepté à l'angle inférieur de la plaie.

Les fibromes enlevés pesaient 726 gr.

Le 25. Quelques vomissements dans la journée, T. 37°,6.

Le 26. Nuit bonne. 1 piqûre de morphine, on retire les pinces. T. M. 37°,4. T. S. 37°,6.

Le 27. Quelques vomissements. On retire le tube du cul-de-sac recto-utérin, pas de ballonnement du ventre, pas de douleur. Pouls un peu faible. T. M. 37°,2. T. S. 37°,4.

Le 28. Les vomissements ont cessé. Il s'est écoulé un peu de liquide rougeâtre par le vagin. En faisant le pansement, il s'écoule aussi du liquide sanguinolent par le tube. Les yeux sont caves, le pouls est petit faible et rapide. La malade ne souffre de nulle part et peut prendre quelques potages. T. M. 36°,8. T. S. 37°,2.

Le 29. Malade affaiblie, facies péritonéal et cependant le ventre n'est ni douloureux ni ballonné. Pas de vomissements. Pouls petit, très fréquent. T. M. 36°,8. T. S. 38°,6. Plus d'écoulement vaginal.

Le 30. Malade très faible, pouls excessivement petit et rapide. Subdélire tranquille. Refroidissement des extrémités. On fait 3 piqûres d'éther dans la journée, mais la malade s'éteint doucement à 8 heures du soir. T. M. 3°,78. T. S. 37°,2.

Autopsie le 2 décembre 1890, 36 heures après la mort.

A l'ouverture de l'abdomen on trouve un peu de liquide sanguinolent dans le cul-de-sac recto-utérin. Autour de l'utérus et du rectum quelques fausses membranes noirâtres. Pas de péritonite généralisée. Les annexes sont saines. L'utérus enlevé est incisé sur sa face antérieure. On tombe sur un fibrome sous-muqueux inséré sur le fond de l'utérus, remplissant exactement toute la cavité du corps et gros comme un œuf de poule. C'est contre lui que venait se butter l'hystéromètre et la sonde en gomme noire qu'on a employée pour le cathétérisme utérin. On ramène alors l'utérus comme un doigt de gant et on perçoit alors sur la paroi postérieure qui est très amincie une petite ouverture correspondant à l'endroit où l'on avait énucléé le petit fibrome. C'est par là que l'infection s'est produite et a amené la mort de la malade par septicémie.

Digitized by Google

Réflexions. — Cette pièce nous a paru intéressante à présenter à cause de l'accident survenu pendant l'opération et cela sans qu'on pût s'en douter. Le petit fibrome s'est énucléé presque seul, n'a nécessité aucune traction pour se dégager et cependant la cavité utérine a été ouverte.

Ce fait démontre que dans les cas de fibromes multiples il ne faut pas oublier que les parois utérines sont excessivement amincies et qu'elles peuvent être perforées très facilement. Il montre aussi l'importance qu'il y a de réaliser l'antisepsie du vagin et de la cavité utérine qui, ici, fut rendue impossible par l'existence du fibrome sous-muqueux non diagnostiqué.

Deux cas de tumeurs cancéreuses occupant le sommet de la vessie. — I. Tumeur cancéreuse du sommet de la vessie avec ulcération totale des parois vésicales. Poche péritonéale rétro-vésicale faisant communiquer la vessie et le rectum. Calcul de l'uretère. Pyélonéphrite gauche — II. Tumeur cancéreuse occupant le sommet de la vessie. Par A. Orrillard, interne des hôpitaux.

Obs. I. — Le nommé V..., Gustave, âgé de 63 ans, exerçant la profession de serrurier, entre le 17 septembre 1890 à l'hôpital Necker, dans le service de M. Horteloup.

Ce malade est dans un état tel, qu'il est impossible d'avoir des renseignements exacts sur ses antécédents et sur le début de sa maladie.

Il présente des phénomènes généraux très intenses, une température élevée oscillant autour de 39°, un langue rôtie au centre et rouge sur les bords et à la pointe, des vomissements qui dénotent de l'infection urinaire très marquée. Les urines sont fortement teintées en sang et contiennent du pus en assez grande abondance, reposant au fond du vase avec quelques caillots sanguins. A cette pyurie viennent s'ajouter des besoins fréquents d'uriner et de la douleur à la miction.

Le malade se plaint de douleurs lombaires très vives augmentées par les mouvements, et par l'application de la main dans la fosse lombaire. La recherche du ballottement rénal est douloureuse, mais on n'arrive pas ni d'un côté, ni de l'autre à sentir le rein.

La prostate peu augmentée de volume est dure surtout au niveau de son lobe gauche. En pratiquant le palper bimanuel et déprimant l'hypogastre, on a une sensation peu nette de rénitence semblant indiquer la présence d'une tumeur vésicale.

L'urèthre est sain ainsi que les autres appareils.

Le malade meurt le 19 septembre 1890.

Autopsie, pratiquée le 21 septembre, 36 heures après la mort ; elle donne les résultats suivants :

Les organes respiratoires et circulatoires, ainsi que l'appareil digestif, sont sains.

Digitized by Google

Organes urinaires :

Urèthre sain.

Prostate hypertrophiée, surtout aux dépens du lobe moyen qui forme une luette vésicale.

Vessie. — A l'ouverture, on trouve une tumeur irrégulière, mollasse, occupant le sommet et les portions avoisinantes des faces antérieure et postérieure. Cette tumeur est comme enchatonnée à son pourtour par la muqueuse vésicale. Ses dimensions sont : trois travers de doigt dans le sens antéro-postérieur, quatre travers de doigt dans le sens transversal. Au niveau de l'extrémité de la face postérieur, existe une ulcération complète des parois vésicales, de la largeur d'une pièce de 1 franc. Le pourtour en est irrégulier et formé par les parois vésicales amincies. Cette ouverture correspond à une poche du volume d'un œuf de poule, constituée par des adhérences péritonéales entre la face postérieure de la vessie et la face antérieure du rectum. D'autre part, cette poche s'ouvre également dans le rectum par une perforation de la face antérieure de cet organe, présentant les dimensions d'une lentille.

Nulle trace de péritonite généralisée.

L'examen histologique pratiqué par notre collègue et ami Buscarlet a montré que l'on avait affaire à un épithélioma pavimenteux lobulé.

Rein droit. Augmenté de volume.

Uretère droit. Sain.

Rein gauche. Dilatation considérable du bassinet dont les parois sont épaissies; la muqueuse est foncée et fort vascularisée. Les pyramides de Malpighi sont détruites et remplacées par des cavités coniques à bases externes. Les capsules fibreuses et cellulo-adipeuse sont adhérentes à l'organe. A la coupe il s'écoulé environ 200 gr. d'un liquide rougeâtre et trouble.

Uretère gauche. Épaissi et dilaté jusqu'à sa portion moyenne abdominale; en ce point on trouve arrêté un petit calcul cylindrique obturant tout son calibre.

Obs. II. — Le nommé D... ayant la profession de commissionnaire et âgé de 62 ans, entre le 22 septembre 1890, salle Civiale, nº 10.

Ce malade présente dans ses antécédents deux blennorrhagies. En 1876, il a été traité pour un rétrécissement à l'hôpital de la Charité. On lui fit à cette époque l'uréthrotomie interne. En 1880 et en 1885, il a subi quelques séances de dilatation.

Il y a 2 mois, à la suite d'excès, incontinence nocturne d'urine durant quelques jours (?), puis tout se remet en l'état.

Il y a 1 mois, douleurs très vives en urinant, survenues un jour sans cause. Ces douleurs étaient vives surtout au début et à la fin de la miction. Les dernières gouttes d'urine étaient mélangées de sang. Cette hématurie cesse sous l'influence du repos, puis à la suite d'une longue course elle réapparaît et le malade vient à l'hôpital.

A l'entrée du malade on trouve :

Des mictions très fréquentes et très pressantes surtout la nuit, hématuriques, peu douloureuses. Des urines troubles laissant déposer un peu de pus, des caillots sanguins.

L'exploration de l'urèthre montre un rétrécissement en cul-de-sac du bulbe laissant passer un nº 13.

Le cathétérisme évacuateur est difficile par suite des caillots

Digitized by Google

qui obstruent la sonde. La vessie peut contenir sans douleurs 120 gr. d'eau boriquée. L'eau ressort légèrement teintée de sang vers la fin.

La vessie une fois vidée si l'on vient à palper l'hypogastre, on sent une tumeur dure, ligneuse, occupant surtout le côté gauche et remontant à trois travers de doigt de l'ombilic. Cette manœuvre est douloureuse.

Le toucher rectal montre une prostate à peu près normale et au-dessus par le palper bimanuel on sent une tuméfaction dure que l'on se renvoie d'une main à l'autre. On ne sent rien à droite.

Les reins ne sont pas douloureux et on ne perçoit pas le ballottement rénal.

Les autres appareils sont sains; on note cependant un certain degré d'athérome artériel.

On diagnostique une tumeur de la vessie.

Le 24. On fait l'uréthrotomie interne pour introduire une grosse sonde et évacuer les caillots.

Le 26. Les urines ne contiennent plus de sang, mais encore un peu de pus déposé au fond du vase.

4 octobre. Taille hypogastrique après introduction du ballon de Petersen dans le rectum. On tombe sur un péritoine si épais qu'il est confondu avec les parois vésicales et que la cavité péritonéale est ouverte avec la vessie. On pratique un lavage du péritoine et on en fait la suture.

Le malade meurt néanmoins de péritonite le lendemain.

Autopsie, pratiquée le 6 décembre, 24 heures après la mort.

Rien à noter du côté des organes respiratoires.

Il y a des plaques d'athérome au niveau de l'aorte, aucune lésion d'orifice au cœur.

A l'ouverture de l'abdomen, on trouve les anses intestinales agglutinées les unes avec les autres, congestionnées, indiquant l'existence d'une péritonite aiguë.

La portion du péritoine qui se réfléchit au niveau de la vessie est excessivement épaissie et dure, présentant une surface de section de 1 an 1/2 environ.

Organes urinaires.

Vessie. — Tumeur irrégulière, villeuse occupant le sommet et les parties voisines des faces antérieure et postérieure. A l'endroit où cette tumeur se continue avec les parties saines des parois vésicales, la muqueuse forme un rebord très net comme si la tumeur était enchatonnée.

La portion de la paroi postérieure qui s'étend de la tumeur au trigone est parsemée de petites saillies arrondies et pédiculées qui, à l'état frais, avaient l'aspect de varices gorgées de sang.

Prostate. — Légèrement hypertrophiée.

Uretères. — Normaux.

Reins. — Atrophiés et diminués de volume surtout à droite.

L'examen histologique pratiqué par notre collègue Buscarlet a montré que cette tumeur était constituée par un épithélioma pavimenteux lobulé et que l'épaississement du péritoine contigu au sommet de la vessie était dû à de la péritonite simple et non à la propagation de la tumeur à la séreuse.

Digitized by Google

Réflexions. — Ces deux pièces nous ont paru intéressantes à présenter à cause du siège relativement rare des deux tumeurs cancéreuses. De plus chacune d'elles présente à noter quelques particularités.

La pièce n° 1 offre une ulcération complète des parois vésicales faisant communiquer cet organe avec le rectum par l'intermédiaire d'une poche formée, par des adhérences péritonéales. C'est là un fait assez exceptionnel surtout dans un cas de cancer primitif de la vessie.

Au point de vue clinique, la pièce n° 2 présente à noter l'apparition tardive des hématuries qui ne se montrèrent pour la première fois qu'un mois avant l'entrée du malade à l'hôpital.

Tumeur ostéoïde du sein, par A. Pilliet.

Les préparations que j'ai l'honneur de soumettre à la Société proviennent d'un malade opéré par M. le Dr Reclus, qui a bien voulu me confier l'examen de la pièce. Il s'agit d'une tumeur double du sein. L'une des tumeurs est blanche à la coupe, d'aspect nacré, assez molle : elle présente les caractères extérieurs de l'adéno-fibrome du sein. L'autre, plus volumineuse, a le même aspect, sauf en un point du volume d'une petite orange où la tumeur est franchement rouge et parsemée de grands kystes que remplissent incomplètement des végétations jaunes d'aspect graisseux. On s'aperçoit, en sectionnant la pièce, que les cloisons interkystiques contiennent des points osseux assez développés. Le raclage de ces points donne un suc abondant et rougeâtre dans lequel on colore une quantité de myéloplaxes typiques avec leurs noyaux nombreux et leurs prolongements racémeux.

Sur les coupes colorées au carmin d'alun et montées au baume de Canada après deshydratation dans l'essence de girofle chargée soit d'éosine, soit de citronine, suivant la coloration de fond que l'on veut obtenir, on constate que les parties blanches ont la même structure dans les deux tumeurs. Elles sont constituées par du tissu fibreux entourant les dilatations glandulaires et poussant parfois des prolongements dans les cavités de celles-ci, en sorte que suivant les points, on a l'aspect tantôt du fibrome péricanaliculaire, tantôt du fibrome intracanaliculaire pour employer la nomenclature de Ziegler. L'épithélium des portions glandulaires dilatées est en général disposé sur plusieurs couches. Dans la portion rouge de la tumeur, on constate que les kystes sont également glandulaires ; les végétations sont fibreuses, renflées en massue, et tapissées par l'épithélium du kyste. Leurs cellules fixes sont chargées de granulations graisseuses, en gouttelettes, sans être toutefois transformées en vésicules adipeuses ; et, c'est à cette particularité qu'il faut attribuer la coloration jaune des végétations. Le stroma présente tantôt de larges champs occupés simplement par des myéoloplaxes tassées les unes contres les autres,

Digitized by Google

tantôt des foyers de dégénérescence myomateuse, et enfin par places des plaques osseuses, à contours irréguliers, constituées plutôt par du tissu ostéoïde que par de l'os vrai et sans systèmes de Havers complètement formés. Ces points osseux sont développés au milieu du tissu fibreux comme les os du dermo-squelette par exemple, et ne sont point en contact avec les myéloplaxes.

En résumé, nous avons affaire à une tumeur constituée en grande partie par la glande mammaire adénomateuse avec la production de tissu conjonctif qui existe toujours autour des culs-de-sac hypertrophiés et a fait donner à ces tumeurs le nom d'adéno-fibrome. On sait que ce tissu conjonctif peut être embryonnaire, fibreux ou muqueux de façon à produire l'adéno-sarcome, l'adéno-fibrome, etc. Dans notre cas, les métamorphoses de tissu conjonctif vont plus loin, puisque certaines portions de la tumeur sont ostéoïdes et que d'autres présentent l'aspect du sarcome à myéloplaxes ou myélome.

Les productions ostéoïdes de la mamelle ne sont pas extrêmement rares. Signalées par Astley Cooper, elles ont fait l'objet d'une étude spéciale de la part de M. Dubar. Nous avons tenu néanmoins à présenter ce fait, parce qu'il était facile d'y préciser les rapports qui existent entre l'hypertrophie glandulaire, point de départ des kystes et des deux tumeurs mammaires, d'une part, et d'autre part les divers états de tissu conjonctif que l'on ne trouve pas communément aussi variés.

Hypertrophie folliculaire de la portion vaginale du col utérin, par A. Pilliet.

Les hypertrophies folliculaires du col utérin, qu'il ne faut pas confondre avec les corps fibreux polypiformes faisant saillie dans le vagin, peuvent présenter un degré assez considérable. Pozzi (*Traité de gynécologie* 1890, p. 188) dit que l'une des lèvres peut s'allonger dans le cas de façon à venir presque à la vulve. Dans la pièce que nous présentons, ces dimensions regardées comme extrêmes, sont bien dépassées. Il s'agit d'une pièce relevée par M. le Dr Reclus qui a bien voulu nous en confier l'examen.

Elle est constituée par le col utérin presque en tier. La surface d'amputation est très large ; le canal cervical est béant et présente un polype glandulaire du volume d'une noisette. La lèvre inférieure, plus large que la pièce est bourrée de kystes semblables ; elle se confond sur les côtés avec la lèvre antérieure. Celle-ci démesurément allongée, présentant 18 cent. de long environ et ayant grossièrement la forme d'une langue de veau, faisait hors de la vulve une saillie de 4 à 5 cent.

Digitized by Google

Cette portion externe était complètement épidermisée, blanche et ridée. Toute cette portion épidermisée est bourrée de kystes comme un sac de noisettes, et sur une coupe transverse, on ne voit que ces kystes remplis d'un mucus extrêmement épais, un peu trouble, de couleur verdâtre et séparés par des cloisons conjonctives molles. Il en est de toutes tailles. Les plus gros ont le volume d'une petite noix.

Au microscope, on constate d'abord, en examinant différents points, l'épidermisation complète de tout le col hypertrophié. Par conséquent, il n'existe plus de conduits glandulaires excréteurs, et la rétention qui a déterminé la production des kystes pourrait peut-être s'expliquer en partie par ce mécanisme de l'épidermisation qui produit aussi comme on sait les petits kystes par rétention que l'on observe dans la déchirure du col suite d'accouchement. Les assises épithéliales sont très épaisses et reposent sur des papilles larges, mais très espacées et uniquement vasculaires. Il n'y a pas de formation cornée. Le tissu conjonctif qui forme le stroma présente des faisceaux lâches, diffus, peu abondants. Les cellules nombreuses et très grosses, sont munies de prolongements étoilés comme celles du tissu muqueux. Beaucoup fixent avec avidité les couleurs d'aniline (violet de Ehrlich). Les fibres élastiques sont très rares et en somme ce tisus conjonctif se rapproche de celui du myxome ou du molluscum. Il est parsemé d'un grand nombre de très larges fentes lymphatiques et sillonné par de nombreux vaisseaux qui frappent par l'épaisseur considérable de leurs parois. Cet épaississement n'est pas dû à la sclérose, mais à l'adjonction de fibres lisses nombreuses et feutrées comme celles que l'on trouve dans la paroi des vaisseaux inutiles. Les kystes enfin sont remplis d'un mucus qui contient un grand nombre de cellules épithéliales desquamées du type caliciforme. Le revêtement cellulaire de la paroi est formé de cellules complètement aplaties.

En résumé, il s'agit d'une hypertrophie folliculaire énorme portant sur toute la partie externe du col et surtout sur la lèvre antérieure, avec épidermisation totale et cet état particulier en tissu conjonctif que nous avons signalé. C'est une tumeur bénigne, se rapprochant singulièrement du molluscum vulgaire et n'en différant que par l'hypertrophie folliculaire.

Ulcère chronique de l'estomac datant de 15 ans, mort par cachexie, par M. E. Tison.

La pièce anatomique que j'ai l'honneur de présenter à la Société est remarquable par la grandeur, la forme et la profondeur de l'ulcère de l'estomac ainsi que par son ancienneté. Voici, du reste, l'observation complète à peu près telle que l'a rédigée mon interne, M. Cailleret.

Observation. — Le nommé Pierre B..., âgé de 57 ans, tailleur en habits, né dans l'Ille-et-Vilaine, mais domicilié depuis 20 ans, à Neuilly (Seine), est entré à l'hôpital Saint-Joseph, salle St-Albert, lit

Digitized by Google

nº 7, le 11 novembre 1890, pour se guérir, disait-il, de sa morphinomanie.

Comme antécédents héréditaires on peut tout au plus savoir que son père est mort d'une fluxion de poitrine à 37 ans, que sa mère succomba, à l'âge de 58 ans, à une affection qui détermina de l'ascite, de l'œdème des extrémités, enfin de l'ictère peu de jours avant sa mort, qu'il avait deux sœurs, l'une morte, à 32 ans, de tuberculose pulmonaire, l'autre, à 58 ans, d'une maladie de cœur.

Voici ce qu'il a pu indiquer sur ses antécédents personnels. Jusqu'à 25 ans, il n'a pas fait de maladie. Mais à cette époque, il est forcé de voyager plusieurs jours en chemin de fer et il en éprouve une telle fatigue qu'il attrape la jaunisse et qu'il est forcé d'entrer à l'hôpital d'où il sort complètement guéri, au bout de 45 jours. Depuis, cet ictère n'a pas reparu.

A l'âge de 36 ans, en 1871, le 19 avril, pendant la Commune, il sort pour aller chercher des provisions, quand il est atteint d'une balle qui pénètre par la face postérieure de l'avant-bras droit, à 8 centim. du poignet et ressort par la face antérieure, 8 centim. plus haut, après avoir fracturé le radius. Cette plaie fut mal soignée, il en résulta de la suppuration, des fistules, etc. Aujourd'hui on constate seulement deux cicatrices déprimées.

A la suite de cet accident il est admis comme employé à l'octroi de Neuilly, position qu'il garde pendant quatre ans et dans laquelle il avoue avoir pris des habitudes d'intempérance.

Dès cette époque, les digestions deviennent difficiles, le malade éprouve souvent des nausées quelquefois suivies de vomissements. Mais il n'a pas d'hématémèses ni de mélæna.

En mai 1872, il est pris d'un érysipèle de la face qui guérit sans complications.

Au mois de novembre de cette même année, ses vomissements augmentent de fréquence. Cet état gastrique dure jusqu'en 1874 avec des périodes d'accalmie bientôt suivies de véritables crises.

Au mois de janvier 1875, il est repris de vomissements presque continuels, accompagnés d'une douleur très violente siégeant au niveau de l'appendice xiphoïde, avec retentissement du côté de la colonne vertébrale. Cette douleur est telle qu'elle arrache des cris au malade. Puis il vomit du sang noir, semblable à de la suie délayée dans l'eau. Cet accident lui fait quitter l'octroi. Les vomissements continuent encore pendant trois mois. Il s'ensuit un mieux sensible qui persiste d'avril 1875 à mai 1880.

A cette dernière époque, nouvelle crise plus violente que la première. Pendant trois semaines, hématémèses et douleurs xiphoïdiennes, telles qu'elles amènent le médecin à recourir aux piqûres de morphine, ce qui amena immédiatement la cessation des vomissements, au dire du malade.

En mai 1881, nouveaux vomissements et nouvelles piqûres de morphine, mieux sensible.

L'année 1882 se passe sans vomissements.

Au mois de mai 1883, il est de nouveau repris par deux ou trois hématémèses, et recourt encore aux piqûres de morphine qui amènent du soulagement.

Rechute en 1884. Le malade se traite lui-même par la morphine.

Digitized by Google

Mais bientôt, une piqûre quotidienne ne suffit plus à le calmer; il en augmente le nombre, au point de s'en faire 20 à 30 par jour. Cependant, les vomissements continuent. Cet état pénible dure jusqu'en 1890, époque à laquelle il perd sa femme, et le chagrin le conduit à prendre encore une plus grande quantité de morphine et à renoncer aux bonnes résolutions qu'il avait prises de quitter cette funeste habitude.

Enfin, décidé à se guérir de la morphinomanie, il entre à l'hôpital St-Joseph le 11 novembre 1890.

État actuel. — Le malade est pâle, amaigri. Le ventre est couvert d'une multitude de petits abcès dus aux piqûres faites avec un instrument malpropre. Les muscles sont flasques, le regard est terne et l'état général accuse une cachexie avancée.

Plusieurs fois par jour, il vomit des matières noirâtres ou semblables à du chocolat délayé dans l'eau. Il vomit aussi les aliments quelques minutes après leur ingestion.

Le palper abdominal et épigastrique est rendu presque impossible par les nombreux abcès dont ces parties sont le siège. On ne peut constater aucune production dure ou rénitente dans la paroi antérieure de l'estomac, mais on voit nettement que l'estomac est très dilaté.

Les poumons et le cœur paraissent normaux à l'auscultation et à la percussion.

Le malade a tellement envie de guérir qu'il livre volontiers, à ma demande, sa seringue et sa solution. En voyant la saleté de cet instrument, on n'est point étonné que chaque piqûre soit généralement suivie d'un petit abcès.

Pour ne pas interrompre brusquement la morphine et amener du collapsus, je prescris trois piqûres par jour avec un centimètre cube d'une solution contenant 30 centigr. de chlorhydrate de morphine pour 30 gr. d'eau distillée. En même temps pour remplacer le stimulant de la morphine le malade prendra avant chacun des trois repas une pilule d'un milligramme de sulfate de strychnine. Pour combattre les vomissements je lui prescris dix minutes avant chaque repas une pilule contenant un centigramme d'extrait thébaïque et un centigramme de chlorhydrate de cocaïne mélangés et une quantité suffisante de poudre de réglisse, selon la méthode que j'ai préconisée. L'alimentation sera exclusivement du lait coupé soit avec de l'eau de Seltz, soit avec de l'eau de Vals, source n° 3.

Les jours suivants, les vomissements continuent, en diminuant graduellement, mais le malade est passablement agité. Le 16, on ne fait plus que deux piqûres de morphine. Du 27 novembre au 2 décembre il ne vomit plus, mais ce jour-là, il vomit une seule fois, assez abondamment.

Pendant les quatre premiers jours de décembre on ne lui fait pas de piqûre, mais il prend toujours les pilules de cocaïne et d'extrait thébaïque.

Le 4. Le malade se trouve moins bien, mais comme il n'est pas allé à la selle depuis deux jours, on lui donne une cuillerée à bouche d'huile de ricin et on lui fait deux piqûres.

Du 4 au 12. Il y a un mieux sensible et le malade déclare que depuis plus de trois ans, il n'a jamais si peu souffert.

Le 6. On supprime les pilules contre les vomissements.

Le 12. Ceux-ci reparaissent accompagnés de sang rouge.

Digitized by Google

Le 13. Les hématémèses continuent. On recourt de nouveau aux pilules qui ne peuvent arrêter ces vomissements qui persistent, car le 16 il vomit encore en abondance du sang noir.

A ce moment, les abcès de la paroi abdominale sont guéris, les indurations de la peau ont à peu près disparu et on peut, par la palpation, reconnaître une plaque indurée sur la paroi de l'estomac, de sorte que le diagnostic ulcère simple de l'estomac qui jusque-là paraissait le plus probable, laisse quelque doute et fait penser au cancer.

Le 18. Le malade s'affaiblit beaucoup, ses muqueuses sont décolorées et il est dans un état tel qu'on craint pour sa vie. Les vomissements continuent. Le 19, l'hématémèse est plus considérable ; le 20, il est pris de coma et il meurt à 5 heures du soir.

Autopsie. — Le poumon droit présente quelques adhérences à droite, les deux sont emphysémateux, le gauche est un peu congestionné et son lobe inférieur présente à sa face antérieure un noyau gros comme un grain de raisin complètement anthracosé.

Le cœur est gros, ses fibres musculaires sont pâles et flasques, mais les orifices et les valvules ne présentent aucune altération.

La rate porte à sa face antérieure une plaque calcaire fibreuse, de forme irrégulière, longue d'environ quatre centimètres et large de trois. Placée dans l'eau acidulée par l'acide chlorhydrique, cette plaque a perdu sa partie dure.

L'estomac est très dilaté. En l'ouvrant du côté du pylore et en fendant suivant la petite courbure, les ciseaux rencontrent à un ou deux centimètres de cet orifice, un tissu dur, sclérosé. Le contenu de l'estomac est un liquide noirâtre semblable à de la suie délayée dans l'eau et pareil aux matières vomies pendant la vie.

La muqueuse présente des traces de gastrite chronique. La partie sclérosée s'étend de part et d'autres de la section, elle est épaisse de plus d'un centimètre, elle présente deux vastes ulcères de forme à peu près circulaire, l'un plus grand qu'une pièce de 5 francs en argent, l'autre un peu plus petit. Ces deux ulcères commençent par un canal large d'un centimètre et demi. Leurs bords sont épais et taillés en escalier comme s'ils s'étaient creusés à plusieurs reprises différentes. Le fond est grisâtre et laisse apercevoir dans le plus grand deux orifices artériels, dans l'un desquels il y a encore un petit caillot sanguin noir. Sur le fond du plus petit on remarque trois petits mamelons dont le sommet doit également contenir un orifice artériel béant.

Le foie est gras, petit, car il ne pèse que 1200 gr.

Les reins ne présentent rien d'anormal sinon que le droit, plus pâle et un peu plus petit que le gauche, se décortique moins facilement. Dans tous les deux la substance corticale est moins développée qu'à l'état normal.

Digitized by Google

Rapport sur le prix Godard au nom d'une Commission composée de MM. CORNIL, CHAUFFARD, CHANTEMESSE, GOMBAULT et LETULLE, par M. LETULLE, rapporteur.

Votre Commission a eu à examiner les titres de quatre candidats : MM. les docteurs Hudelo, Parmentier, Vaquez et M. Pilliet, interne des hopitaux.

M. PARMENTIER présentait sa thèse inaugurale sur le *Foie cardiaque*. Ce travail très consciencieux dans lequel l'étude histologique des lésions hépatiques causées par les cardiopathies se complète et s'éclaire à l'aide de données expérimentales originales a été récompensé de la médaille d'or de l'internat.

M. HUDELO déposait sa thèse inaugurale sur la *Syphilis hépatique*, cette étude microscopique soignée représente une des meilleures monographies sur les lésions du foie causées par la syphilis héréditaire.

M. VAQUEZ envoyait un travail original, anatomo-pathologique et expérimental, sa thèse inaugurale, sur la *Phlegmatia alba dolens* dans ses rapports avec la doctrine de l'origine infectieuse de la thrombose cachectique ; mémoire fort intéressant, rempli d'aperçus ingénieux au milieu desquels la critique historique éclaire l'étude des phlébites et artérites infectieuses.

M. PILLIET présentait quatre mémoires sur : *Sclérose et atrophie des glandes gastriques; Lésions histologiques de la substance grise dans les encéphalites chroniques; Lésions dans l'éclampsie avec ictère ; Espaces portes du foie chez quelques vertébrés.*

Tous ces mémoires sont basés sur les nombreuses communications et travaux originaux présentés, depuis plusieurs années, à la Société par notre collègue.

Il est juste d'ajouter que ces différents mémoires consacrés à l'anatomie et à l'anatomie pathologique, sont complétés par des examens histologiques précis, méthodiques et toujours fort soignés.

C'est pourquoi votre Commission jugeant que M. Pilliet présente aux suffrages de la Société anatomique des études

Digitized by Google

et travaux faits pour elle et dont, par conséquent, elle a profité, estimant que l'esprit et la lettre même de la fondation généreuse que nous devons à Godard seront satisfaits en récompensant des travaux d'une valeur scientifique non moins indiscutable, mais peut-être plus anatomique que ceux des autres concurrents, vous propose de décerner cette année le prix Godard à M. Alexandre Pilliet, interne des hôpitaux de Paris.

Digitized by Google

Digitized by Google

TABLE DES AUTEURS

A

Achalme, 527, 538.
Achard, 200, 400.
Albarran, 111.
Aragon, 64.
Arnould, 104.

B

Bailliet, 532.
Baumé, 181, 237, 308, 309.
Bazy, 499.
Bergé, 152, 525, 543.
Bernheim, 223, 510, 511.
Bezançon, 248.
Blocq, 519.
Bouffe de St-Blaise, 54, 25, 515, 540.
Bouisson, 1, 27.
Boulay, 520.
Brault, 247, 374, 377, 405, 244, 516.
Broca, 73, 86, 116, 275, 304, 309, 312, 416, 462, 474, 519.
Brodier, 176.
Buscarlet, 230, 234, 236, 378, 496, 544.

C

Canniot, 437, 542.
Castex, 142, 143, 372.
Caussade, 4.
Cautru, 505.
Cazenave, 287.
Chantemesse, 300, 303, 311.
Chaput, 3, 6, 99, 108, 156, 160, 227, 304.
Charrier, 431.
Charrin, 377.
Chassevent, 302.
Chauffard, 57, 64, 117, 457, 496.
Chavane, 137, 141.
Chibret, 354.
Chipault, 32, 64, 153, 211, 276, 279, 355, 387.
Claisse, 385, 451.
Collinet, 106.
Cornil, 129, 136, 137, 142, 143, 150, 180, 225, 240, 245, 247, 261, 266, 273, 286, 288, 377, 378, 409, 453, 457, 458, 459, 462, 470, 506, 516.

D

Dagron, 44, 47, 285.
Damourette, 285, 457.
Dansac, 145,
Darier, 31, 87, 99.
Debayle, 37.
Delagénière, 383.
Delaunay, 408.
Delbet, 42, 83, 117, 386.
Demoulin, 371, 397.
Dubar, 154, 301.
Dubrisay, 537.
Duflocq, 304.
Dufournier, 175, 506.

E

Ehrhardt, 25, 26, 212.

F

Faure-Miller, 147, 168, 173, 501.
Forguez, 537.

G

Gauthier, 533.
Gendron, 205, 253.

Digitized by Google

Genouville, 453.
Girode, 215.
Gombault, 192, 410.
Grandmaison (de), 37, 339.
Guermonprez, 48.
Guinon, 147, 519.

H

Hanot, 336.
Hartmann, 312. 416.
Hélary, 441, 459.
Houzel, 258.
Hulot, 303.

I

Isch-Wall, 73, 143.

J

Jayle, 458.
Jonnesco, 59.

K

Kirmisson, 25.

L

Laffite, 67, 163.
Lamy, 266.
Largeau, 229.
Lebreton, 72.
Lefebvre, 143, 193, 289, 455, 945.
Legry, 336.
Lejars, 58, 433.
Le Noir, 99, 248.
Létienne, 425.
Londe, 198.
Louis, 20, 23.

M

Macaigne, 472, 538.
Macquart, 508.
Malherbe, 444.
Mallet, 501.
Martin-Durr, 100.
Mauclaire, 353.
Mauny, 252, 508.
Maurin, 304.
Michel, 48, 512, 513.
Monnier, 469.
Morel, 297, 218.

N

Netter, 4, 57, 58, 99.

O

Orrillard, 546, 549.

P

Péraire, 403.
Petit, 250, 432.
Pichevin, 250.
Pilliet, 3, 32, 63, 72, 77, 79, 117, 130, 132, 136, 137, 147, 182, 208, 218, 271, 272, 273, 274, 275, 305, 307, 463, 464, 470, 471, 516, 552, 553.
Poirier, 371.
Potherat, 150.
Pothier, 516.
Poulalion, 9, 186, 293, 343, 397, 485.

R

Raoult, 73, 194, 249, 290, 234, 236, 534.
Reboul, 35.
Regnault, 458.
Renault, 57, 458.
Ricard, 44.
Roussel, 454.

S

Sabouraud, 270, 290.
Sainton, 415.
Sottas, 282, 283, 439.
Souligoux, 396, 310, 523.
Spirakoff, 380.

T

Thérèse, 473.
Thiéry, 37, 462.
Tison, 127, 143, 208, 554.
Tissier, 266.
Toupet, 351, 372, 382.
Trékaki, 173, 241, 245, 264.
Tuffier, 22, 25, 73, 99, 111, 115, 117.

V

Valude, 292.
Verchère, 292, 341, 350.
Vimont, 253.

W

Wallich, 75.
Walther, 304, 430, 439, 443, 462, 466, 300, 510.
Widal, 37.

Digitized by Google

TABLE DES MATIÈRES

A

Abcès de l'ovaire, Sainton, 415. — du foie, Dagron, 44. — multiples du foie, Cautru, 505.
Addison. Un cas de maladie bronzée, Spirakoff, 380.
Amputations congénitales, Broca, 476. — congénitales multiples sur un fœtus, Thérèse, 473.
Anévrysme du cœur, Pilliet, 32. — de la crosse de l'aorte (compression du pneumogastrique et du récurrent). Poulalion, 9; Trékaki, 173; Raoult, 194; Brault, 405; Bernheim, 511 Dubrisay, 537 ; de l'aorte thoracique (pleurésie, hémorrhagie pulmonaire), Tison, 127. — de l'aorte abdominale, Buscarlet, 230.
Angiome, Cornil, 225.
Angine de Ludwig, Michel, 513.
Ankyloglosse et lipome sublingual, Chipault, 279.
Anomalie du cœur, Berger, 152.
Anus. Imperforation, Dufournier, 175.
Aorte, dégénérescence et rupture. Epanchement dans la plèvre, Caussade, 4. — endartérite végétante, Boulay, 520. — rétrécissement de l'aorte dans le mal de Pott, Lejars, 58.
Apoplexie du corps d'Highmore chez le nouveau-né, Pilliet, 471. — pulmonaire, endocardite du cœur droit, Laffitte, 163.
Arrachement du col utérin pendant l'accouchement par la tête du fœtus, Bouffe, 25, 54.
Artère épigastrique. Perforation dans une ponction, Baumé, 308.
Arthrite tibio-tarsienne, Chipault, 211.
Articulations, corps étrangers, Roussel, 454.

B

Bec-de-lièvre, Sabouraud, 290. — gauche incomplet, Sabouraud, 270.— compliqué, Ehrhardt, 26.
Biceps. Rupture du tendon par luxation de l'épaule en arrière, Guermonprez et Michel, 48.
Bourses. Lipome des bourses. Walther, 430.
Brides amniotiques et amputations congénitales, Broca, 476.
Broncho-pneumonie infectieuse, Poulalion, 186. — post-rubéolique, Morel, 297.
Brûlure, Damourette, 457.

C

Calcul vésical, Forgues, 537.
Cancer colloïde de l'estomac, Lefebvre, 193. — de l'intestin et la rate, Lefebvre, 143 — de l'estomac et du foie, de la plèvre et du poumon, Le Noir, 99. — de l'estomac, etc., Trékaki, 241. — Renault, 458. — du larynx, Dagron, 47. — de l'intestin (avec phlegmon pyostercoral), Thiéry, 37. — de l'S iliaque,

Digitized by Google

Chavane, 141. — du rectum, Lefebvre, 455. — du col et du vagin, Houzel, 258. — du sein, généralisation, Létienne, 425.— des séreuses, Bernheim, 511. — de la vessie, Orrillard, 549.
Capsule surrénale. Tuberculose, Pilliet, 465.
Cerveau, ramollissement, Tison, 208 ; Lefèvre, 289. — tuberculose. Bouisson, 27. — tumeur, Trékaki, 243. — abcès, Bergé 543.
Choroïde Ossification de la choroïde et décollement en parapluie de la rétine, Ehrhardt, 25.
Cirrhose du foie, Raoult, 236. — vermineuse du foie, Pilliet, 470.
Cœur. Anévrysme, Pilliet, 32. — Anomalie, Berger, 152. — Hypertrophie et dilatation du cœur, Tison, 208 ; Macaigne, 538. — Malformation et tuberculose pulmonaire, Macaigne, 472. — Rétrécissement mitral et tricuspidien, Raoult, 234 ; Trékaki, 264.
Collatéral. Note sur l'état du nerf collatéral externe du gros orteil chez le vieillard, Gombault, 410.
Corps étrangers de l'œsophage, Delbet, 42. — articulaires, Roussel, 454. — de la vessie, Forgues, 537.
Corps thyroïde sénile avec pigmentation, Pilliet, 32. — sénile, Pilliet, 307.
Cou. Kyste séreux multiloculaire du cou, Hélary, 459,
Coxalgie tuberculeuse, Chipault, 276

D

Dégénérescence athéromateuse de l'aorte (rupture de l'aorte thoracique), Caussade, 4.
Diabète maigre et aigu (tubercul. pulmon. Lithiase du pancréas), Bouisson, 1.
Dilatation bronchique unilatérale, ayant simulé un pneumothorax, Aragon, 64.
Dystocie par dégénérescence kystique des reins chez un fœtus de 8 mois, Ehrhardt, 212.

E

Éclampsie. Létienne, 425.—hémorrhagie sous-capsulaire du foie, Bouffe, 515.
Ectopie congénitale du rein droit, Londe, 198.
Empoisonnement par l'acide chlorhydrique, Laffitte, 67.
Endocardite aiguë infectieuse de la valvule tricuspide, Poulalion, 186. — infectieuse, Raoult, 73.— rhumatismale du cœur droit, Laffite, 163.— végétante dans la pneumonie, Faure Miller, 501. — végétations volumineuses de la valvule tricuspide, Bernheim, 510.
Endartérite végétante de l'aorte thoracique, Boulay, 520.
Épaule. Luxations, Broca et Hart- et Hartmann, 312, 416.
Épididyme. Débris wolfien surrénal de l'épididyme, Pilliet, 471.
Épilepsie jacksonienne, foyer hémorrhagique ancien, Martin-Durr, 100.
Épithelioma calcifié, Pilliet, 274. — cylindrique du sein, Castex, 372. — du col de l'utérus, Cazenave, 287.— du corps de l'utérus, Charrier, 431. — de l'ovaire, Cornil, 180. — kystique de l'ovaire gauche et du sein, Gendron, 205. — de l'ovaire à cellules cylindriques, Claisse, 451. — de l'œsophage, Vimont, 253; Sottas, 282. — du pylore, Pilliet, 77. — du rein, Albarran, 111. — primitif du rein, Pilliet, 464.— du sternum, Claisse, 385.
Étranglement herniaire crural (pincement de l'intestin), Collinet, 106.
Estomac. Épithélioma du pylore, Pilliet, 77.— Cancer colloïde, Lefebvre, 193. — Cancer généralisé, Trékaki, 241. — Cancer, Renault, 458. — Perforation et gangrène, Le Noir, 248. — Ulcère perforant et péritonite suppurée, Walther, 441.— Ulcère perforant, Walther, 466. — Ulcère chronique, Tison, 554.

Digitized by Google

Élections, 19, 37, 56, 66, 117, 129, 252, 258, 278, 387, 424, 519.

F

Fièvre typhoïde. Dégénérescence granulo-graisseuse du foie, Hanot et Legry, 336. — Ulcérations du gros intestin, Lefebvre, 495.
Fistule du sein chez un homme, Walther, 300.
Fœtus. Amputations congénitales multiples, Thérèse, 473. — Brides amniotiques et amputations congénitales, Broca, 476.
Foie. Abcès, Dagron, 44. — Abcès multiples, Cautru, 505. — Cancer secondaire, Le Noir, 99. — Cancer primitif, Poulalion, 293. — Cavernes tuberculeuses, Faure-Miller, 147, 173. — Cirrhose atrophique, Raoult, 236. — Cirrhose vermineuse, Pilliet, 470.— Dégénérescence granulo-graisseuse, dans la fièvre typhoïde, Hanot et Legry, 336. — Examen histologique dans deux cas de pneumonie biliaire, Pilliet, 97. — Examen dans deux cas de septicémie utérine avec ictère, Pilliet, 132. — Hémorrhagies dans l'éclampsie, Bouffe, 515. — Kystes hydatiques, Poulalion, 485. — Lésions consécutives à une entérite gangreneuse, Pilliet, 130. — Lésions dans l'éclampsie avec ictère, Pilliet et Morel, 218.
Fosse iliaque. Phlegmon, Delbet, 386.
Fracture du col chirurgical de l'humérus, Macquart, 508. — du pubis, Sottas, 283. — Itérative de la rotule, Canniot, 542.
Fractures expérimentales du rachis chez l'enfant, Chipault, 387.

G

Gaertner. Kyste des conduits de Gaertner, Walther, 439.
Gaines concentriques autour de corps neuro-musculaires, Pilliet, 275.
Gangrène pulmonaire (fistule œsophagienne), Renault, 57.
Génito-urinaire, tuberculose, Mauclaire, 353.
Genou. Lipome arborescent, Bazy, 499.
Glandes sous-maxillaires suppurées, Pilliet, 182. — des vieillards, Pilliet, 305.
Glycosurie et hémorrhagie du 4e ventricule, Mallet, 499.
Grande lèvre. Kyste, Monnier, 469.
Grossesse extra-utérine, Brodier, 176 ; Regnault et Jayle, 458. —tubaire, Pichevin et Petit, 250.

H

Hémato-salpinx et grossesse extra-utérine, Brodier, 176.
Hémiplégie infantile, Dansac, 145. — motrice et sensitivo-sensorielle (tuberculose des méninges et du cerveau), Bouisson, 27.
Hémorrhagie du 4e ventricule, Mallet, 501.
Hernie étranglée, Chaput, 156. — inguinale congénitale étranglée, Arnould, 104.
Highmore. Apoplexie du corps d'Highmore, Pilliet, 471.
Histologie. Examen de l'éperon, Chaput, 227.
Humérus, fracture du col chirurgical, Macquart, 508.

I

Iliaque. Fracture spontanée de la cavité cotyloïde dans l'ostéomyélite, Mauny, 508.
Infection puerpérale, Souligoux, 310. — à forme pseudo-membraneuse, Souligoux, 396.
Intestin. Cancer, Thiéry, 37. — Cancer de l'S iliaque, Chavane, 141. — Cancer colloïde, Lefebvre, 143. — Occlusion, Chassevent, 302. — Rétrécissements de l'intestin dans la tuberculose, Darier, 87. — Ulcérations du gros intestin dans la fièvre typhoïde Lefebvre, 495.

Digitized by Google

J

Joue. Tumeur, Dufournier, 506.

K

Kyste des conduits de Gaertner, Walther, 439. — de la grande lèvre, Monnier, 469. — hydatiques du foie, Poulalion, 485. — Maladie kystique de la mamelle, Verchère, 292, 350. — séreux multiloculaire du cou, d'origine congénitale, Hélary, 459.

L

Lipome du muscle sous-épineux, Lejars, 58. — sublingual, Chipault, 279. — des bourses, Walther, 430 — arborescent du genou, Bazy, 499. — périnéal, Achalme, 538.
Lithiase du pancréas et diabète, Bouisson, 1.
Luxation de l'épaule en arrière, Guermonprez et Michel, 48. — du coude, et ossifications, Delbet, 83. — de l'épaule, Broca et Hartmann, 312, 416.
Lymphadénome rénal chez un enfant de 7 mois, Louis, 20. — multiples, Buscarlet, 496.
Lymphangiome de la région cervicale, Jonnesco, 59.

M

Maladie bronzée, Spirakoff, 380.
Mal de Pott dorso-lombaire avec inflexion et rétrécissement de l'aorte, Lejars, 58.— trépanation, Chipault, 355.
Malformation cardiaque, Macaigne, 472. — faciale, bride amniotique, Chavane, 137.
Mamelle kystique, Verchère, 350.
Maux perforants, Chipault, 32.
Maxillaire supérieur, ostéome, Pilliet, 271.
Méningite à pneumocoques, Raoult, 290. — Pachy-méningite hypertrophique fibreuse d'origine syphilitique, Grandmaison, 339.
Méningocèle, tumeur myxomateuse prise pour une méningocèle occipitale congénitale, Ehrhardt, 26.
Myocarde. Ses lésions dans l'empoisonnement par les produits solubles du bacille pyocyanique, Brault, 374.
Myôme à fibres lisses de l'éminence thénar, Castex, 372.

N

Nerfs. Innervation de l'éminence thénar, Lejars, 433.
Nerf optique. Sclérose-Achard, 400.
Neuro-musculaires. Gaines concentriques autour de corps neuro-musculaires, Pilliet, 275.
Névrite. Note sur l'état du nerf collatéral externe du gros orteil chez le vieillard, Gombault, 410.
Névroglie, Sclérose, Achard, 200.

O

Obstruction intestinale par cancer, Lefebvre, 455.
Occlusion intestinale par calcul biliaire, Dagron, 285 ; Chassevent, 302.
Œsophage. Corps étrangers, Delbet, 42. — Dilatation de l'œsophage congénitale chez un tuberculeux, Baumé, 232. — Epithélioma, Vimont, 253. — Erosions hémorrhagiques, Baumé, 181. — Ulcère, Hulot, 303.
Ossification. Ses causes dans les vieilles luxations du coude, Delbet, 83.
Ostéosmes du maxillaire supérieur, Pilliet, 271.
Ostéomyélite multiple (avec péricardite, abcès du poumon), Louis, 23. — à streptocoques, Chipault, 280. — multiple chez un nouveau-né, 304. — de l'os iliaque, Mauny, 508.
Ostéosarcome pulsatile de l'extrémité supérieure du tibia, Canniot, 437. — du tibia, Reboul, 35.
Otite purulente, Bergé, 543.

Digitized by Google

Ovaire. Abcès, Sainton, 415.—Dégénérescence kystique, Potherat, 150. — Épithélioma, Cornil, 180; Gendron, 205. — Épithélioma à cellules cylindriques, Claisse, 451. — Fibrome kystique, Péraire, 403. — Tuberculose, Buscarlet, 544.

P

Panaris analgésique, Chipault, 32.
Pancréas (lithiase diabète), Bouisson, 1.
Papillome du voile du palais, Chipault, 153.
Parotide, tumeur mixte, Cornil, 240. — tumeur myxo-sarcomateuse, Bezançon, 248.
Péricardite (dans l'ostéomyélite) Louis, 23.
Périnée. Lipome, Achalme, 538.
Péritonite suppurée due à un ulcère perforant de l'estomac, Hélary, 441. — et ulcère perforant, Walther, 466.
Phalangettes (Lésions consécutives à la flexion des), Delbet, 117.
Phlegmon de la fosse iliaque et phlegmon du ligament large, Delbet, 386.
Pièces anatomiques, Gombault, 192.
Pigmentation sanguine de cellules adipeuses chez le nouveau-né, Pilliet, 272.
Placenta (rétention), Chaput, 6.
Plèvre, Épanchement sanguin par rupture de l'aorte, Caussade, 4.
Pleurite fibro-calcifiante, Poulalion, 343.
Pneumogastrique (Compression par anévrysme), Poulalion, 9.
Pneumonie etendocardite, Faure Miller, 501.
Pneumothorax simulé par une dilatation bronchique, Aragon, 64.
Polype sarcomateux du cœur droit, Bernheim, 223.
Pouce surnuméraire, Mauny, 282.
Poumon. Abcès dans l'ostéomyélite, Louis, 23. — Gangrène du poumon et fistule œsophagienne, Renault, 57.
Pubis. Fracture, Sottas, 283.
Puerpérale. Infection puerpérale, Souligoux, 310. — Septicémie puerpérale, Buscarlet, 378.
Pyocyanique, Produits solubles du bacille pyocyanique et lésions du myocarde, Brault, 374.

R

Rachis. Fractures expérimentales chez l'enfant, Chipault, 387.
Rectum. Cancer, Lefebvre, 455.
Rein. Lymphadénome, Louis, 20. — Ectopie congénitale, Londe, 198. — Epithélioma, Albarran, 111. — Epithéliome primitif, Pilliet, 464.— Dégénérescence kystique chez un fœtus de 8 mois, Ehrhardt, 212. — polykystiques, Lamy, 266. — Fusion congénitale des deux reins, Poulalion, 397.
Rétention placentaire, Chaput, 6.
Rétine. Décollement « en parapluie » et ossification de la choroïde, Ehrhardt, 25.
Rotule. Fracture, Canniot, 542.
Rougeole. Broncho-pneumonie, Morel, 297.

S

Salpingite tuberculeuse, Faure-Miller, 168. Delagénière, 383.
Sarcomes multiples, Pilliet et Morel, 223. — fasciculé du dos, Largeau, 229. — pulsatile du sternum, Damourette, 285. — du testicule, Michel, 512.
Sclérose névroglique, Achard, 200. — dans les nerfs optiques, Achard, 400.
Sein. Cancer, Létienne, 425. — Fistule chez un homme, Walther, 300. — Epithélioma cylindrique Castex, 379.— Tumeur ostéoïde, Pilliet, 552.
Septicémie puerpérale, Buscarlet, 378.

Digitized by Google

Séreuses. Cancer des —, Bernheim, 511.
Sternum. Sarcome pulsatile, Damourette, 285. — Epithélioma Claisse, 385.
Streptocoques et ostéomyélite, Chipault, 280.
Syphilis congénitale, Girode, 215. — Pachyméningite hypertrophique fibreuse, Grandmaison, 339.
Syringomyélie, Chipault, 32.

T

Testicule. Cancer, Michel, 512. — Tumeur, Delaunay, 408.
Thyroïde. Corps thyroïde sénile avec pigmentation, Pilliet, 32.
Tibia. Ostéosarcome pulsatile du tibia, Canniot, 437.
Tuberculose des méninges et du cerveau, Bouisson, 27. — de l intestin, etc., Darier, 87. — généralisée, Faure-Miller, 147. — pulmonaire et salpingite, Faure-Miller, 168. — génito-urinaire à marche descendante, Mauclaire, 353. — utérine, Buscarlet, 544. — Salpingite tuberculeuse, Delagénière, 383. — d'une capsule surrénale sans mélanodermie, Pilliet, 463. — Préparations microscopiques de tuberculose bulbo-protubérantielle, Blocq et Guinon, 519.
Tumeurs. Myôme pris pour une méningocèle occipitale congénitale, Ehrhardt, 26. — mixte de la parotide, Cornil, 240. — cérébrale, Trékaki, 245. — myxo sarcomateuse de la parotide, Bezançon, 248. — du testicule, Delaunay, 408. — du triangle de Scarpa, Genouville, 453. — de la joue droite, Dufournier, 506. — ostéoïde du sein, Pilliet, 552.

U

Ulcère perforant de l'estomac, Walther, 466. — du gros intestin dans la fièvre typhoïde, Lefebvre, 495. — chronique de l'estomac, 554.
Utérus. Arrachement du col par la tête du fœtus, Bouffe, 25, 54. — Etude histologique du col pendant l'accouchement dans deux cas de rigidité de l'orifice, Wallich, 75. — Inversion, Gendron, 253. — Tumeur, Chibret, 254. — Corps fibreux, Poirier, 371. — Cancer du col, Houzel, 258. — Epithélioma du col, Cazenave, 287. — Epithélioma du corps de l'utérus, Charrier, 431. — Fibro-myôme et grossesse tubaire, Pichevin et Petit, 250. — Fibro-myôme kystique de l'utérus, Malherbe, 444. — Fibro-myômes sous-péritonéaux, Orrillard, 546. — Tuberculose, Buscarlet, 544. — Hypertrophie folliculaire du col, Pilliet, 553.

V

Vaginalite chronique proliférante, Potier, 516.
Vessie. Calcul, Forgues, 537.
Voile du palais. Papillome, Chipault, 153.

W

Wolfien. Débris wolfien surrénal de l'épididyme chez le nouveau-né, Pilliet, 471.

IMPRIMERIE LEMALE ET Cie, HAVRE

Digitized by Google

Digitized by Google

Digitized by Google

Digitized by Google

Digitized by Google

Digitized by Google

Digitized by Google

UNIVERSITY OF MICHIGAN
3 9015 07025 5404

PLEASE SIGN NAME, ADDRESS AND PHONE NUMBER

Digitized by Google

Digitized by Google

UNIVERSITY OF MICHIGAN
3 9015 07025 5404

PLEASE SIGN NAME, ADDRESS AND PHONE NUMBER

Digitized by Google

Digitized by Google